This is a digital copy of a book that was preserved for generations on library shelves before it was carefully scanned by Google as part of a project to make the world's books discoverable online.

It has survived long enough for the copyright to expire and the book to enter the public domain. A public domain book is one that was never subject to copyright or whose legal copyright term has expired. Whether a book is in the public domain may vary country to country. Public domain books are our gateways to the past, representing a wealth of history, culture and knowledge that's often difficult to discover.

Marks, notations and other marginalia present in the original volume will appear in this file - a reminder of this book's long journey from the publisher to a library and finally to you.

Usage guidelines

Google is proud to partner with libraries to digitize public domain materials and make them widely accessible. Public domain books belong to the public and we are merely their custodians. Nevertheless, this work is expensive, so in order to keep providing this resource, we have taken steps to prevent abuse by commercial parties, including placing technical restrictions on automated querying.

We also ask that you:

+ *Make non-commercial use of the files* We designed Google Book Search for use by individuals, and we request that you use these files for personal, non-commercial purposes.

+ *Refrain from automated querying* Do not send automated queries of any sort to Google's system: If you are conducting research on machine translation, optical character recognition or other areas where access to a large amount of text is helpful, please contact us. We encourage the use of public domain materials for these purposes and may be able to help.

+ *Maintain attribution* The Google "watermark" you see on each file is essential for informing people about this project and helping them find additional materials through Google Book Search. Please do not remove it.

+ *Keep it legal* Whatever your use, remember that you are responsible for ensuring that what you are doing is legal. Do not assume that just because we believe a book is in the public domain for users in the United States, that the work is also in the public domain for users in other countries. Whether a book is still in copyright varies from country to country, and we can't offer guidance on whether any specific use of any specific book is allowed. Please do not assume that a book's appearance in Google Book Search means it can be used in any manner anywhere in the world. Copyright infringement liability can be quite severe.

About Google Book Search

Google's mission is to organize the world's information and to make it universally accessible and useful. Google Book Search helps readers discover the world's books while helping authors and publishers reach new audiences. You can search through the full text of this book on the web at `http://books.google.com/`

Über dieses Buch

Dies ist ein digitales Exemplar eines Buches, das seit Generationen in den Regalen der Bibliotheken aufbewahrt wurde, bevor es von Google im Rahmen eines Projekts, mit dem die Bücher dieser Welt online verfügbar gemacht werden sollen, sorgfältig gescannt wurde.

Das Buch hat das Urheberrecht überdauert und kann nun öffentlich zugänglich gemacht werden. Ein öffentlich zugängliches Buch ist ein Buch, das niemals Urheberrechten unterlag oder bei dem die Schutzfrist des Urheberrechts abgelaufen ist. Ob ein Buch öffentlich zugänglich ist, kann von Land zu Land unterschiedlich sein. Öffentlich zugängliche Bücher sind unser Tor zur Vergangenheit und stellen ein geschichtliches, kulturelles und wissenschaftliches Vermögen dar, das häufig nur schwierig zu entdecken ist.

Gebrauchsspuren, Anmerkungen und andere Randbemerkungen, die im Originalband enthalten sind, finden sich auch in dieser Datei – eine Erinnerung an die lange Reise, die das Buch vom Verleger zu einer Bibliothek und weiter zu Ihnen hinter sich gebracht hat.

Nutzungsrichtlinien

Google ist stolz, mit Bibliotheken in partnerschaftlicher Zusammenarbeit öffentlich zugängliches Material zu digitalisieren und einer breiten Masse zugänglich zu machen. Öffentlich zugängliche Bücher gehören der Öffentlichkeit, und wir sind nur ihre Hüter. Nichtsdestotrotz ist diese Arbeit kostspielig. Um diese Ressource weiterhin zur Verfügung stellen zu können, haben wir Schritte unternommen, um den Missbrauch durch kommerzielle Parteien zu verhindern. Dazu gehören technische Einschränkungen für automatisierte Abfragen.

Wir bitten Sie um Einhaltung folgender Richtlinien:

+ *Nutzung der Dateien zu nichtkommerziellen Zwecken* Wir haben Google Buchsuche für Endanwender konzipiert und möchten, dass Sie diese Dateien nur für persönliche, nichtkommerzielle Zwecke verwenden.

+ *Keine automatisierten Abfragen* Senden Sie keine automatisierten Abfragen irgendwelcher Art an das Google-System. Wenn Sie Recherchen über maschinelle Übersetzung, optische Zeichenerkennung oder andere Bereiche durchführen, in denen der Zugang zu Text in großen Mengen nützlich ist, wenden Sie sich bitte an uns. Wir fördern die Nutzung des öffentlich zugänglichen Materials für diese Zwecke und können Ihnen unter Umständen helfen.

+ *Beibehaltung von Google-Markenelementen* Das "Wasserzeichen" von Google, das Sie in jeder Datei finden, ist wichtig zur Information über dieses Projekt und hilft den Anwendern weiteres Material über Google Buchsuche zu finden. Bitte entfernen Sie das Wasserzeichen nicht.

+ *Bewegen Sie sich innerhalb der Legalität* Unabhängig von Ihrem Verwendungszweck müssen Sie sich Ihrer Verantwortung bewusst sein, sicherzustellen, dass Ihre Nutzung legal ist. Gehen Sie nicht davon aus, dass ein Buch, das nach unserem Dafürhalten für Nutzer in den USA öffentlich zugänglich ist, auch für Nutzer in anderen Ländern öffentlich zugänglich ist. Ob ein Buch noch dem Urheberrecht unterliegt, ist von Land zu Land verschieden. Wir können keine Beratung leisten, ob eine bestimmte Nutzung eines bestimmten Buches gesetzlich zulässig ist. Gehen Sie nicht davon aus, dass das Erscheinen eines Buchs in Google Buchsuche bedeutet, dass es in jeder Form und überall auf der Welt verwendet werden kann. Eine Urheberrechtsverletzung kann schwerwiegende Folgen haben.

Über Google Buchsuche

Das Ziel von Google besteht darin, die weltweiten Informationen zu organisieren und allgemein nutzbar und zugänglich zu machen. Google Buchsuche hilft Lesern dabei, die Bücher dieser Welt zu entdecken, und unterstützt Autoren und Verleger dabei, neue Zielgruppen zu erreichen. Den gesamten Buchtext können Sie im Internet unter `http://books.google.com` durchsuchen.


A 3 9015 00380 270 2
University of Michigan – BUHR


1837
ARTES
VERITAS
SCIENTIA
LIBRARY OF THE
UNIVERSITY OF MICHIGAN
TUEBOR
CIRCUMSPICE
MEDICAL LIBRARY

610.5
F87

Verhandlungen

der

Freien Vereinigung der Chirurgen Berlins.

Herausgegeben im Auftrage des Vorstandes

von den Schriftführern

E. Sonnenburg, J. Israel, J. Rotter.

Jahrgang XVII.

1904.

Sonderabdruck aus der „Deutschen Medizinischen Wochenschrift" 1904—1905.

Redakteur: Prof. Dr. Jul. Schwalbe.

Leipzig.

Verlag von Georg Thieme.

1905.



Medical
Müller
6-1-28
16319

Vorstand resp. Vorsitzende.

1904—1905.

Dr. v. Bergmann, Wirkl. Geh. Rat, Professor, Exzellenz.
„ Hildebrand, Professor.
„ Hoffa, Geh. Medizinalrat, Professor.
„ Israel, J., Professor.
„ König, Geh. Medizinalrat, Professor.
„ Körte, Geh. San.-Rat, Professor.
„ Krause, F., Professor.
„ Neumann.
„ Rinne, Professor.
„ Rose, Geh. Medizinalrat, Professor.
„ Rotter, Professor.
„ Schjerning, General-Arzt.
„ Sonnenburg, Geh. Medizinalrat, Professor.

Mitglieder.

1. Dr. Abel, Potsdamer-Strasse 118. W.
2. „ Adler, E., San.-Rat, Motz-Strasse 90. W.
3. „ Adler, S., Oranienburger-Strasse 68. N.
4. „ Adrian, Oberstabsarzt, Hohenstaufen-Strasse 43. W.
5. „ Albers, Oberstabsarzt, Torgau.
6. „ Aschhoff, Friedrich-Strasse 1. SW.
7. „ Aschenborn, Geh. San.-Rat, Luisen-Platz 8. NW.
8. „ Aye, Kurfürsten-Strasse 111. W.
9. „ Bail, Assistenzarzt, Augusta-Hospital. NW.
10. „ v. Bardeleben, Chefarzt, Bochum.
11. „ Becker, Münster i. W.
12. „ Benary, San.-Rat, Nürnberger-Strasse 66. W.
13. „ v. Bergmann, Wirkl. Geh. Rat, Professor, Exzellenz, Alexander-Ufer 1. NW.
14. „ Bessel-Hagen, Professor, Kurfürstendamm 200. W.
15. „ Bier, Johannis-Strasse 11. N.
16. „ Biesalsky, Camphausen-Strasse 19. SW.
17. „ Bockenheimer, Ziegel-Strasse 10/11. N.

18. Dr. Böcker, Schöneberger Ufer 15. W.
19. „ Bohn, Rathenower-Strasse 1. NW.
20. „ Boll, Potsdamer-Strasse 112 b. W.
21. „ Borchardt, Privatdozent, Ziegel-Strasse 5—9. N.
22. „ Borchert, San.-Rat, Mohren-Strasse 13/14. W.
23. „ Bossler, Stabsarzt, Friedrich-Strasse 140. NW.
24. „ v. Bramann, Geh. San.-Rat, Professor, Halle a. S., Stein-Strasse 19.
25 „ Braun, Stabsarzt, Trier.
26. „ Braun, Oberarzt, Landsberger-Strasse 12. NO.
27. „ Brentano, Oberarzt, Städtisches Krankenhaus am Urban. S.
28. „ Broese, San.-Rat, Steglitzer-Strasse 68. W.
29. „ Busch, Professor, Charlottenburg, Lietzenburger-Strasse 5.
30. „ Buschke, Privatdozent, Mohren-Strasse 61. W.
31. „ Canon, Gr. Frankfurter-Strasse 137. O.
32. „ Caro, Hannover.
33. „ Casper, L., Professor, Königin Augusta-Strasse 44. W.
34. „ Coenen, Assistenzarzt, Ziegel-Strasse 5—9. N.
35. „ Cohn, Assistenzarzt, Krankenhaus Moabit.
36. „ Cohn, E., Potsdamer-Strasse 54. W.
37. „ Coste, Stabsarzt, Strassburg i. E.
38. „ Cristeller, Dirksen-Strasse 21. C.
39. „ David, Oranienburger-Strasse 74. N.
40. „ Davidsohn, Hugo, Eichhorn-Strasse 6. W.
41. „ Dege, Oberarzt, Augusta-Hospital. NW.
42. „ Dobbertin, Münchener-Strasse 53. W.
43. „ Doebbelin, Oberstabsarzt, Courbière-Strasse 3. W.
44. „ Drewitz, Luitpold-Strasse 34. W.
45. „ Dürr, Bülow-Strasse 96. W.
46. „ Dumstrey, Leipzig.
47. „ Eckert, Stabsarzt, Charlottenburg, Kant-Strasse 163.
48. „ Eckstein, Steglitzer-Strasse 10. W.
49. „ Engel, Charlottenburg, Uhland-Strasse 58/59.
50. „ Engelmann, Pariser-Strasse 55/56.
51. „ Eschenbach, Monbijou-Platz 4. C.
52. „ Federmann, Assistenzarzt, Krankenhaus Moabit.
53. „ Feilchenfeld, Luisen-Strasse 36. NW.
54. „ Fischer, Geh. Med.-Rat, Professor, Brücken-Allee 35. NW.
55. „ Fopp, Steglitzer-Strasse 10. W.
56. „ Fraenkel, A., Professor, Königgrätzer-Strasse 104/105. SW.
57. „ Fränkel, B., Geh. Med.-Rat, Professor, Bellevue-Strasse 4. W.
58. „ Fränkel, M., Ranke-Strasse 35. W.
59. „ Frank, Keith-Strasse 4. W.
60. „ Frank, Alfred, Charlottenburg, Kant-Strasse 118/119.
61. „ Frank, E., Karl-Strasse 27. NW.
62. „ Franz, Stabsarzt, Ziegel-Strasse 5—9. N.

63. Dr. Freudenberg, Potsdamer-Strasse 20a. W.
64. „ Friedberg, Paul, Bärwald-Strasse 69. S.
65. „ Friedenheim, Potsdamer-Strasse 41a. W.
66. „ Fritzschen, Oberstabsarzt, Kleinbeeren-Strasse 8. SW.
67. „ Gain, Augsburger-Strasse 49. W.
68. „ Gebhard, Schwerin i. Mecklenburg.
69. „ Genzmer, Nürnberger-Strasse 8. W.
70. „ Gessner, Memel.
71. „ Gluck, Professor, Potsdamer-Strasse 1. W.
72. „ Gödecke, Assistenzarzt, Krankenhaus Moabit. NW.
73. „ Görges, San.-Rat, Motz-Strasse 4. W.
74. „ Goldschmidt, San.-Rat, Potsdamer-Strasse 71. W.
75. „ Goldstein, Markgrafen-Strasse 101. SW.
76. „ Gottschalk, Privatdozent, Potsdamer-Strasse 108. W.
77. „ Graessner, Oberstabsarzt, Mörchingen (Lothringen).
78. „ Graf, Stabsarzt, Düsseldorf, Gustav Adolf-Strasse 10.
79. „ Grossheim, Generalarzt a. D., Ansbacher-Strasse 28. W.
80. „ Gutzeit, Neidenburg i. P.
81. „ Hartmann, Professor, Roon-Strasse 8. NW.
82. „ Hartmann, Wilmersdorf, Preussische Strasse 3.
83. „ Heilmann, Derfflinger-Strasse 19. W.
84. „ Helbing, Friedrich-Strasse 131 c. N.
85. „ Helferich, Geh. Med.-Rat, Professor, Kiel.
86. „ Hennig, Bamberger-Strasse 48. W.
87. „ Hermes, Oberarzt, Städtisches Krankenhaus Moabit. NW.
88. „ Herzfeld, Wilhelm-Strasse 8. SW.
89. „ Heymann, Emil, Volontärarzt, Augusta-Hospital. NW.
90. „ Hildebrand, Professor, Kronprinzen-Ufer 6. NW.
91. „ Hinz, Kattowitz O.-Schl.
92. „ Hirsch, K., Ranke-Strasse 13. W.
93. „ Hirschberg, Geh. Med.-Rat, Prof., Schiffbauerdamm 26. NW.
94. „ Hirschfeld, Generalarzt a. D., Thurm-Strasse 3. NW.
95. „ Hoffa, Geh. Med.-Rat, Professor, Kurfürstendamm 185. W.
96. „ Holländer, Kleist-Strasse 3. W.
97. „ Holz, Marburger-Strasse 3. W.
98. „ Jansen, Privatdozent, Hardenberg-Strasse 12. W.
99. „ Jaquet, Eisenacher-Strasse 2. W.
100. „ Ilberg, Oberstabsarzt, Alt-Moabit 89. NW.
101. „ Immelmann, Lützow-Strasse 72. W.
102. „ Joachimsthal, Professor, Magdeburger-Strasse 36. W.
103. „ Joseph, Kleist-Strasse 39. W.
104. „ Israel, E., Nettelbeck-Strasse 24. W.
105. „ Israel, J., Professor, Lützow-Ufer 5a. W.
106. „ Karewski, Meineke-Strasse 10. W.
107. „ Katzenstein, Potsdamer-Strasse 36. W.
108. „ Kehr, Professor, Halberstadt, Lindenweg.

109. Dr. Kettner, Stabsarzt, Charité. NW.
110. „ Kimmle, Oberstabsarzt a. D., Wilhelm-Strasse 73. SW.
111. „ Kimura, Professor, Kanazawa-shi, Japan.
112. „ Kirchhoff, Magdeburger-Strasse 2. W.
113. „ Köhler, Braunschweig, Steinweg 42.
114. „ Köhler, A., Oberstabsarzt, Prof., Gneisenau-Strasse 35. SW.
115. „ Köhler, R., Geh. Med.-Rat, Professor, Ranke-Strasse 7. W.
116. „ Kölliker, Professor, Leipzig.
117. „ Koenig, Carl, Frankfurt a. M., Mainzer Land-Strasse 11.
118. „ König, Franz, Geh. Med.-Rat, Prof., Jena, Botze-Strasse 6.
119. „ Körte, Geh. San.-Rat, Professor, Potsdamer-Strasse 39. W.
120. „ Korsch, Generaloberarzt, Trier.
121. „ Kowalk, Generaloberarzt, Jüterbog, Pferde-Strasse.
122. „ Krause, F., Professor, Lützow-Platz 13. W.
123. „ Krause, Paul, Invaliden-Strasse 111. NW.
124. „ Krocker, Oberstabsarzt, Professor, Ludwig Kirch-Strasse 13. W.
125. „ Küster, Geh. Med.-Rat, Professor, Marburg, Bahnhof-Str. 19.
126. „ Kuthe, Tauenzien-Strasse 10. W.
127. „ Landau, Professor, Sommer-Strasse 2. NW.
128. „ Landgraf, Generaloberarzt, Königin Augusta-Strasse 12. W.
129. „ La Pierre, San.-Rat, Potsdam, Moltke-Strasse.
130. „ Lassar, Professor, Karl-Strasse 19. NW.
131. „ Lessing, Stabsarzt, Charité. NW.
132. „ v. Leuthold, General-Stabsarzt, Wirkl. Geh.-Rat, Prof., Exzellenz, Potsdamer-Strasse 113, Villa III. W.
133. „ Lexer, Professor, In den Zelten 20. NW.
134. „ Lindner, Med.-Rat, Dresden-A., Johann Georgen-Allee 29.
135. „ Litthauer, Bellevue-Strasse 18. W.
136. „ Löhlein, Albrecht-Strasse 25. NW.
137. „ Loewenberg, Max, Charlottenburg, Lietzenburger-Str. 54/55. W.
138. „ Loewy, Neue Schönhauser-Strasse 13.
139. „ Loubier, Gross-Lichterfelde.
140. „ Lücke, Krankenhaus Moabit, Thurm-Strasse 21. NW.
141. „ Maass, Potsdamer-Strasse 61. W.
142. „ Manasse, P., Alexandrinen-Strasse 89. S.
143. „ Mankiewicz, Potsdamer-Strasse 134. W.
144. „ Maragliano, Genua, Italien.
145. „ Marcuse, Bruno, Köpnicker-Strasse 124. SO.
146. „ Martens, Professor, Tauenzien-Strasse 12. W.
147. „ Martin, Professor, Greifswald.
148. „ Matzko, Warschauer-Strasse 5. O.
149. „ Mehlhausen, Generalarzt, Geh. Ober-Med.-Rat, Luther-Strasse 47. W.
150. „ Mehlhorn, Schumann-Strasse 2. NW.
151. „ Mellin, Assistenzarzt, Britz bei Berlin.
152. „ Merkens, Oldenburg, Lange-Strasse 6.

153. Dr. Meyer, M., Geh. San.-Rat, Maassen-Strasse 27. W.
154. „ Milner, Charité. NW.
155. „ Mommsen, Nürnberger-Strasse 65. W.
156. „ Mühsam, Charlottenburg, Kant-Strasse 164. W.
157. „ Müller, R., Oberstabsarzt, Hannover, Boedeker-Strasse 8.
158. „ Müller, R. F., Winterfeldt-Strasse 11. W.
159. „ Muskat, Potsdamer-Str. 16. W.
160. „ Nast-Kolb, Krankenhaus Friedrichshain. NO.
161. , Neuhaus, Oberarzt, Luisen-Strasse 13. NW.
162. „ Neumann, Direktor, Krankenhaus Friedrichshain.
163. „ Niehues, Stabsarzt, Alt-Moabit 109. NW.
164. „ Nitze, Geh. Med.-Rat, Professor, Wilhelm-Strasse 43. SW.
165. „ Oestreich, Privatdozent, Hohenzollern-Strasse 17. W.
166. „ v. Oettingen, Steglitz, Albrecht-Strasse 18.
167. „ Olshausen, Geh. Med.-Rat, Professor, Artillerie-Strasse 19. N.
168. „ Ostermann, Belle-Alleance-Platz 16. SW.
169. „ Palmié, Charlottenburg, Leibnitz-Strasse 87. W.
170. „ Psradies, Bayreuther-Strasse 2. W.
171. „ Passow, Geh. Med.-Rat, Professor, Lichtenstein-Allee 2a. W.
172. „ Pels-Leusden, Professor, Invaliden-Strasse 90. NW.
173. „ Pernice, Frankfurt a. O., Fürstenwalder-Strasse 53.
174. „ Pickenbach, Schöneberger Ufer 18. W.
175. „ Pulvermacher, Geisberg-Strasse 41. W.
176. „ Radike, Ranke-Strasse 36. W.
177. „ Raphael, H., Plan-Ufer 62. S.
178. „ Rathcke, Petersburger-Strasse 72. O.
179. „ Reckenberg, O., Karl-Strasse 33. NW.
180. „ Reich, Marine-Oberstabsarzt a. D., Gross-Lichterfelde, Zehlendorfer-Strasse 19.
181. „ Renvers, Geh Med.-Rat, Prof., Nollendorf-Platz 4. NW.
182. „ Richter, Tempelhof, Berliner-Strasse 116.
183. „ Riese, Direktor, Britz bei Berlin.
184. „ Rinne, Professor, Kurfürstendamm 241. W.
185. „ Roeder, Paul, August-Strasse 14/15. N.
186. „ Roettger, Eisenacher-Strasse 63. W.
187. „ Rose, Geh. Med.-Rat, Professor, Tauenzien-Strasse 8. W.
188. „ Rosenbaum, Kurfürsten-Strasse 42. W.
189. „ Rosenstein, Sigismund-Strasse 6. W.
190. „ Rosenstein, Paul, August-Strasse 14/15. N.
191. „ Rothmann, Geh. San.-Rat, Hafenplatz 5. SW.
192. „ Rothschild, Lützow-Strasse 84 a. W.
193. „ Rotter, Professor, Direktor, Oranienburger Strasse 66. N.
194. „ Ruben, Neuenburger-Strasse 14. SW.
195. „ Rudeloff, Generalarzt, Münster i. W.
196. „ Ruge, C., Professor, Jäger-Strasse 61. W.
197. „ Ruge, P., Med.-Rat, Grossbeeren-Strasse 4. SW.

198. Dr. Rumpel, Stabsarzt, Ziegel-Strasse 5—9.
199. „ de Ruyter, Professer, Victoria-Strasse 28. W.
200. „ Salzwedel, Prof., Oberstabsarzt z. D., Victoria-Strasse 19. W.
201. „ Samter, Schönhauser-Allee 45. N.
202. „ Sasse, Director des Landes-Hospitals Paderborn.
203. „ Schaefer, Stabsarzt, Wilhelm-Strasse 87 W.
204. „ Scheibe, Generalarzt, Königl. Charité. NW.
205. „ Scheier, Friedrich-Strasse 31. SW.
206. „ Schenk, Charlottenburg, Kant-Strasse 32.
207. „ Scheuer, H., Tauenzien-Strasse 1. W.
208. „ Schjerning, General-Arzt, Eisenacher-Strasse 4. W.
209. „ Schiff, Luisen-Platz 9. NW.
210. „ Schlender, Stabsarzt, Mainz, Bahnhof-Strasse 10.
211. „ Schlesinger, Alexandrinen-Strasse 105/106. SW.
212. „ Schmidt, H., Stabsarzt, Alt-Moabit 89. NW.
213. „ Schmidt, San.-Rath, Lützow-Ufer 19. W.
214. „ Schmidt, Generalstabsarzt der Marine. Voss-Strasse 20. W.
215. „ Schmitz, Assistenzarzt, Lützow-Strasse 24. W.
216. „ Schneider, Martin Luther-Strasse 88. W.
217. „ Schönstadt, Neue Winterfeld-Strasse 42. W.
218. „ Schrader, Kleist-Strasse 6. W.
219. „ Schueller, Professor, Bendler-Strasse 41. W.
220. „ Schütz, San.-Rath, Wilhelm-Strasse 92/93. W.
221. „ Schwalbach, Königgrätzer-Strasse 50. S.
222. „ Schwarz, Elbing.
223. „ Schwarze, Oberstabsarzt a. D., Lützow-Strasse 9. W.
224. „ Seefisch, Kurfürsten-Strasse 109. W.
225. „ Selberg, Kant-Strasse 152. W.
226. „ Sellerbeck, Generalarzt a. D., Belle-Alliance-Strasse 104. SW.
227. „ Settegast, San.-Rath, Alexandrinen-Strasse 118. SW.
228. „ Siegmund, Charlottenburg, Fasanen-Strasse 78.
229. „ Soerensen, Friedrich Wilhelm-Strasse 6. W.
230. „ Sonnenburg, Geh. Med.-Rath, Prof., Hitzig-Strasse 3. W.
231. „ Souchon, Müller-Strasse 156b. N.
232. „ Speyer, Maassen-Strasse 24. W.
233. „ Stabel, Schöneberger-Ufer 14. W.
234. „ Stechow, Generalarzt, Hannover, Hohenzollern-Strasse 44.
235. „ Steiner, Friedrich-Strasse 197. W.
236. „ Stettiner, Hedemann-Strasse 16. SW.
237. „ Sultan, Professor, Dirig. Arzt, Rixdorf, Richard-Platz 20.
238. „ Sybel, Stabsarzt, Motz-Strasse 30. W.
239. „ Tamm, Geh. San.-Rath, Prinz Friedrich Karl-Strasse 3. NW.
240. „ Thiem, San.-Rath, Professor, Cottbus.
241. „ Tillmanns, Med.-Rath, Professor, Leipzig, Wächter-Strasse 30.
242. „ Tilmann, Professor, Köln a. Rh.
243. „ Timann, Generalarzt, Karlsruhe.

244. Dr. Unger, Ernst, Kurfürsten-Strasse 126. W.
245. „ Veit, W., Fasanen-Strasse 38. W.
246. „ Virchow, Hans, Professor, Kaiserin Augusta-Strasse. 77. W.
247. „ Vogt, San.-Rath, Genthiner-Strasse 3. W.
248. „ Voswinckel, Motz-Strasse 9. W.
249. „ Wachsen, Britz, Jahn-Strasse 43.
250. „ Waldeyer, Geh. Med.-Rath, Professor, Luther-Strasse 35. W.
251. „ Wechselmann, San.-Rath, Lützow-Strasse 72. W.
252. „ v. Wegner, Generalstabsarzt a. D., von der Heydt-Strasse 3. W.
253. „ Wegner, Stabsarzt, Cassel.
254. „ Weibgen, Flensburger-Strasse 7. NW.
255. „ Weinrich, Am Karlsbad 33. W.
256. „ Werner, Generalarzt, Ansbacher-Strasse 14. W.
257. „ Wiemuth, Stabsarzt, Potsdam, Moltke-Strasse 7.
258. „ Wohlauer, Richard, Alexander-Platz 2. C.
259. „ Wohlgemuth, Uhland-Strasse 156. W.
260. „ Wolff, E., Generalarzt a. D., Luther-Strasse 4. W.
261. „ Wolff, H., Potsdam, Am Canal 52.
262. „ Wolff, M., Geh. Med.-Rath Prof., Potsdamer-Strasse 134 a. W.
263. „ Wolff, Paul, Kleinbeeren-Strasse 21. SW.
264. „ Wolff, R., Rixdorf b. Berlin, Jäger-Strasse 2.
265. „ Wolffenstein, Petersburger-Strasse 91. O.
266. „ Wrede, Augusta-Hospital. NW.
267. „ Zeller, Altonaer-Strasse 17. NW.
268. „ Zimmermann, Oberstabsarzt, Bayreuther-Strasse 39. W.

Bestimmungen

über die

Veröffentlichung der Sitzungsberichte

der

Freien Vereinigung der Chirurgen Berlins.

§. 1.

Die Verhandlungen der Freien Vereinigung der Chirurgen Berlins werden nach den in den Sitzungen aufgenommenen Stenogrammen ausschließlich in der Deutschen Medizinischen Wochenschrift veröffentlicht.

§. 2.

Zu diesem Zwecke erhält die Redaktion der Deutschen Medizinischen Wochenschrift spätestens 14 Tage nach jeder Sitzung das Verhandlungsprotokoll in druckfertigem Zustande. Für Abdruck des Protokolls innerhalb 4 Wochen nach der Einlieferung hat die Redaktion Sorge zu tragen.

§. 3.

Die Veröffentlichung der in der Freien Vereinigung der Chirurgen Berlins gehaltenen Vorträge und Demonstrationen in Form von Originalartikeln soll der Regel nach in der Deutschen Medizinischen Wochenschrift stattfinden, soweit Inhalt und Umfang dieser Aufsätze für die Wiedergabe in einer Wochenschrift geeignet sind. Wünscht ein Redner aus den eben genannten Gründen seinen Vortrag in einer anderen Zeitschrift zu veröffentlichen, so hat er dem betreffenden Sitzungsprotokoll einen kurzen Auszug aus seiner Rede beizugeben. Ist in dem Protokoll weder der Originalvortrag, noch ein den wesentlichen Inhalt desselben wiedergebender Auszug enthalten, so hat die Redaktion der Deutschen Medizinischen Wochenschrift keine Verpflichtung, die etwa an den betreffenden Vortrag angeschlossene Diskussion abzudrucken.

§. 4.

Die in der Diskussion gemachten Bemerkungen sind für das zum Druck bestimmte Protokoll seitens der einzelnen Redner möglichst zu kürzen.

§. 5.

Die alljährlich in einem Bande vereinigten Verhandlungen der Freien Vereinigung der Chirurgen Berlins werden aus den in der Deutschen Medizinischen Wochenschrift erschienenen Publikationen zusammengestellt: es können daher in dem Jahresbande nur diejenigen Mitteilungen veröffentlicht werden, die in der Deutschen Medizinischen Wochenschrift abgedruckt sind.

Inhalts-Verzeichniss.

I. Verhandlungen.

Seit

1. Sitzung am 11. Januar. Vorsitzender: Herr Israel 3
F. Karewski: Klinische und anatomische Beiträge zur Kenntnis der inguinalen und zentralen Blasenhernien. J. Israel: a) Künstlicher Ersatz beider Ureteren. b) Ein Verfahren zur Freilegung der hintern Leberfläche. P. Rosenstein: Ueber eine Gefahr der Bottinischen Operation. J. Israel: Palpationsbefunde bei Hufeisenniere. Röder: Demonstration eines Myosarcoms der Blase. P. Rosenstein: Demonstration eines in den Ductus hepaticus eingebrochenen Leberechinococcus.
2. Sitzung am 8. Februar. Vorsitzender: Herr König 12
Bennecke: Enostose der Tibia. Dobbertin: Demonstration eines Nadelhalters. Pels-Leusden: Ueber den sogenannten Hammerdarm. Hildebrand: Erklärung der Bewegungsvorgänge in feuchten Medien bei Explosionsschüssen. König: a) Ueber Behandlung der Kieferankylose. b) Zur Operation der Hypospadie. Lessing: Ein perineales Harnröhrendivertikel. A. Köhler: Alter Patellarbruch. Pels-Leusden: Schrotschußverletzung von Brust- und Bauchhöhle. Neuhaus: Calcaneusbrüche. Milner: Pectoralisdefect.
3. Sitzung am 14. März. Vorsitzender: Herr Körte 24
Körte: Fall von Gefäßnaht bei Aneurysma arterio-venosum in der Kniekehle. Nordmann: Magenresektion wegen maligner Tumoren. Voswinckel: Thorakoplastik. Frank: Fälle von Lungeneiterung. Körte: a) Röntgenphotographie von Kontinuitätsresektion des Femur. b) Röntgenphotographie von Silberdrahtnetz in einer Bruchpforte. Frank: Fall von Luxatio et fractura tali. Körte: a) Geheilter Fall von Leberabsceß pylephlebitischen Ursprungs. b) Geheilter Fall von Schleimhautcarcinom der Gallenblase. c) Operation bei Pancreatitis acuta mit Fettgewebsnecrose. Brentano: a) Sinusthrombose rechterseits mit linksseitigem metastatischem Lungenabsceß. b) Entzündung und Perforation eines Meckelschen Divertikels mit nachfolgender Peritonitis. Immelmann: Röntgenbilder bei Nierensteinen.

Seite

4. Sitzung am 9. Mai. Vorsitzender: Herr Krause 42
Mühsam: Röntgendermatitis. Levy-Dorn: Universeller Blender und Schutzapparat. Bull: Hirngeschwulst. Selberg: a) Ueber postoperative Psychosen. b) Entstehung der Fettgewebsnecrose. Müller: a) Ueber die schnellende Hand. b) Ueber Duralsarcome. Krause: a) Plastiken im Uretergebiet. b) Technik der Freilegung des Rückenmarks. c) Unterkieferplastik.

5. Sitzung am 13. Juni. Vorsitzender: Herr Neumann 61
Nast-Kolb: Beiträge zur Hirnchirurgie. Wilde: Schußverletzung des Rückenmarks. Neumann: Zur Diagnose der Pancreaserkrankungen. Braun: Pancreasverletzung durch Hufschlag. Neumann: a) Ein Weg zum vesicalen Ureterende beim Manne. b) Fälle von Volvulus. Braun: Zur akuten postoperativen Magenauftreibung.

6. Sitzung am 11. Juli. Vorsitzender: Herr Rinne 79
Kroner: Fall von intraabdominaler Netztorsion. Schröder: a) Fremdkörper im und am Körper. b) Demonstration eines 97 cm langen Darmstückes. c) Vereinigung von N. facialis mit N. accessorius. d) Zerreißung des linken Sinus transversus. e) Chorioepitheliom des Hodens. Bröse: a) Ueber künstliche Eiterung nach der Methode Fochiers bei septischen und pyämischen Prozessen. b) Schützt der Chlorzinkschorf aseptische Wunden gegen eine Infektion mit virulenten Bakterien? Rinne: a) Talmasche Operation bei Lebercirrhose. b) Zur Frage der traumatischen Entstehung der Appendicitis. c) Ein unglücklicher Zufall bei Douglasdrainage. Martens: Beitrag zur Nierenchirurgie. Borchert: a) Steineinklemmung im Harnleiter. b) Ureterverschluß.

7. Sitzung am 14. November. Vorsitzender: Herr Riese 95
Warnecros: Abnehmbarer Kautschukverband bei Fraktur des Unterkiefers. Kroner: Fraktur und Luxation der Patella. Schneider: Beitrag zur Pancreaschirurgie. Riese: Beitrag zur Nierenchirurgie. Wellin: Thiosinamin bei Narbenkontrakturen. Riese: Erfahrungen auf dem Gebiete der Chirurgie der Gallenwege. Möhring: Ein Fall von Volvulus. Löhlein: Sarcom des Unterschenkels.

8. Sitzung am 12. Dezember. Vorsitzender: Herr Rotter . . . 114
Croce: a) Ueber Wirbelfrakturen. b) Einige Fälle von Perforation des Magens und Duodenum. Immelmann: Demonstration seltener Handverletzungen. Dirk: Ueber Scopolamin-Morphiumnarcosen. Rotter: Erfahrungen über die Operation der akuten Appendicitis in den ersten 48 Stunden.

Seite

II. Vorträge:

J. Israel: Ersatz beider Ureteren 3
J. Israel: Ein Verfahren zur Freilegung der hintern Leberfläche 8
P. Rosenstein: Physikalische Versuche zur Erklärung einer bisher nicht gewürdigten Gefahr der Bottinischen Operation 13
F. König: Ankylose der Kiefergelenke, beseitigt durch Keilausschnitt aus dem linken Kieferast 22
Bröse: Ueber die künstliche Eiterung nach der Methode Fochiers bei pyämischen Prozessen 26
Bröse: Schützt der Chlorzinkschorf aseptische Wunden gegen eine Infektion mit virulenten Bakterien 32
Mellin: Thiosinamin bei Narbencontrakturen 41
Riese: Erfahrungen auf dem Gebiete der Chirurgie der Gallenwege 45
Croce: Ueber Wirbelfracturen 59
Croce: Ueber einige Fälle von Perforation des Magens und des Duodenum 64
Dirk: Ueber Scopolamin-Morphiumnarcose 67
Rotter: Erfahrungen mit der Operation der akuten Epityphlitis in den ersten 48 Stunden 75

Sachregister.

Seite

Apparate.
Demonstration eines Nadelhalters . . . . . I. 13.
Universeller Blenden- und Schutzapparat . . . . I. 45.
Bauchhöhle.
Schußverletzung der Bauchhöhle . . . . . I. 15.
Appendix.
Traumatische Entstehung der Appendicitis . . . I. 84.
Operation der akuten Appendicitis . . . . . I. 122. II. 75.
Darm.
Hammerdarm . . . . . I. 14.
Demonstration eines 97 cm langen Darmstückes . I. 81.
Perforation eines Meckelschen Divertikels . . . I. 40.
Fälle von Volvulus . . . . . I. 69. I. 112.
Leber und Galle.
Chirurgie der Gallenwege . . . . . I. 109. II. 45.
Demonstration eines in den Ductus hepaticus eingebrochenen Leberechinococcus . . . . . I. 11.

Seite

Leberabsceß pylephlebitischen Ursprungs . . . . I. 34.
Schleimhautcarcinom der Gallenblase . . . . . I. 35.
Talmasche Operation bei Cirrhose . . . . . I. 82.
Freilegung der hintern Leberfläche . . . . . I. 6. II. 8.
Magen.
Magenauftreibung, postoperative. . . . . I. 74.
Magensekretion bei malignen Tumoren . . . . . I. 25.
Perforation von Magen und Duodenum , ... I. 114. II. 64.
Netz.
Intraabdominelle Netztorsion . . . . . I. 79.
Pancreas.
Diagnose der Pancreaserkrankungen . . . . . I. 64.
Fettgewebsnekrose . . . . . I. 51.
Operation bei Pancreatitis acuta . . . . . I. 37.
Pancreaschirurgie . . . . . I. 97.
Pancreasverletzung durch Hufschlag . . . . . I. 66.
Bewegungsvorgänge bei Explosionsschüssen . . . I. 15.
Brusthöhle.
Lungenabsceß nach Sinusthrombose . . . . . I. 39.
Lungeneiterung . . . . . I. 31.
Pectoralisdefekt . . . . . I. 22.
Schrotschußverletzung der Brusthöhle . . . . . I. 19.
Thorakoplastik . . . . . I. 30.
Chlorzinkschorf als Schutz gegen Infektion . . . I. 82. II. 32.
Douglasdrainage.
Unglücklicher Zufall bei Douglasdrainage . . . . I. 87.
Eiterung, künstliche nach Fochier . . . . . I. 81. II. 26.
Extremitäten.
Obere: „Schnellende“ Hand . . . . . I. 52.
Seltene Handverletzungen . . . . . I. 114.
Untere: Calcaneusbrüche . . . . . I. 20.
Continuitätsresektion des Femur . . . . I. 33.
Enostose der Tibia . . . . . I. 12.
Fraktur und Luxation der Patella . . . . I. 97.
Gefäßnaht bei Aneurysma arteris-venosum der Kniekehle . . . . . I. 24.
Patellarbruch . . . . . I. 18.
Sarcom des Unterschenkels . . . . . I. 113.
Fettgewebsnekrose; Entstehung derselben . . . I. 51.
Fremdkörper in und am Körper . . . . . I. 80.
Gehirn und Rückenmark.
Beiträge zur Hirnchirurgie . . . . . I. 61.
Duralsarcome . . . . . I. 53.
Hirngeschwulst . . . . . I. 47.
Schußverletzung des Rückenmarkes . . . . . I. 62.

Seite

Tecknik der Freilegung des Rückenmarkes . . . I. 56.
Wirbelfrakturen . . . . . I. 114. II. 59.
Zerreißung des linken Sinus transversus . . . . I. 81.
Geschlechtsapparat.
Operation der Hypospadie . . . . . I. 16.
Chorioepitheliom des Hodens . . . . . I. 81.
Harnwege.
Niere. Beiträge zu Nierenchirurgie . . . . . I. 89.
Nierenchirurgie . . . . . I. 103.
Palpationsbefund bei Hufeisenniere . . . I. 8.
Ureter. Künstlicher Ersatz beider Ureteren . . I. 6. II. 3.
Plastiken im Uretergebiet . . . . . I. 54.
Steineinklemmung im Harnleiter . . . . I. 92.
Ureterverschluß . . . . . I. 95.
Weg zum vesicalen Ureterende beim Manne I. 68.
Blase. Kenntnis der Basenhernien . . . . . I. 3.
Myosarcom der Blase . . . . . I. 8.
Prostata. Gefahr der Bottinischen Operation I. 6. II. 13.
Harnröhre. Perineales Harnröhrendivertikel . . I. 18.
Psychosen, postoperative . . . . . I. 51.
Röntgenverfahren.
Röntgenbilder bei Nierenstein . . . . . I. 40.
Röntgendermatitis . . . . . I. 42.
Röntgenphotographie der Kontinuitätsresektion des Femur. . . . . I. 33.
Röntgenphotographie des Siberdrahtnetzes einer Bruchpforte . . . . . I. 33.
Universeller Blenden- und Schutzapparat . . . . I. 45.
Rückenmark siehe Gehirn.
Schädel.
Behandlung der Kieferankylose . . . . . I. 16. II. 22.
Kautschukverband bei Fraktur des Unterkiefers . I. 95.
Unterkieferplastik . . . . . I. 59.
Scopolamin-Morphium-Narkose . . . . . I. 117. II. 67.
Thiosinamin bei Narbenkontraktur . . . . . I. 108. II. 41.
Vereinigung des N. facialis mit dem N. accessorius I. 81.

Namenverzeichnis.

Bail I. 47.
Bennecke I. 12.
v. Bergmann I. 13. 81.
Borchardt I. 77.
Borchert I. 92. 95.

I.

Verhandlungen.

Brentano I. 39. 40.
Braun I. 66. 74.
Bröse I. 81. 82. II. 26. 32.
Casper I. 94.
Croce I. 114. II. 59. 64.
Dirk I. 117. II. 67.
Dobbertin I. 13. 14.
Frank I. 31. 34.
Freudenberg I. 6.
Hildebrand I. 15 108. 109.
Holländer I. 29.
Immelmann I. 40. 114.
Israel I. 6. 8. 67. 107. 110. 112. 117. 124. 132. II. 3 8.
Karewski I. 3. 129.
Köhler I. 18.
König I. 13. 14. 16. 18. II. 22.
Körte I. 24. 28. 33. 34. 35. 37. 66. 78. 102. 109.
Krause I. 54. 56. 59.
Kroner I. 79. 97.
Lessing I. 18.
Levy-Dorn I. 45.
Lexer I. 108.
Löhlein I. 113.
Mankiewicz I. 108.
Martens I. 89.
Mellin I. 108. II. 41.
Milner I. 22.
Möhring I. 112.
Mühsam I. 42.
Müller I. 52. 53.
Nast-Kolb I. 61.
Neuhaus I. 20.
Neumann I. 64. 68. 69.
Nordmann I. 25. 32. 131.
Pels-Leusden I. 14. 19.
Riese I. 102. 103. 107. 108. 109. 128. II. 45.
Rinne I. 82. 84. 87.
Röder I. 8.
Rotter I. 14. 112. 121. 122. 126. 133 II. 75.
Rosenstein I. 6. 8. 11. II. 13.
Schneider I. 97.
Schröder I. 80.
Selberg I. 51.
Sonnenburg I. 37. 80. 87. 122. 130
Voswinkel I. 30.
Warnekros I. 95.
Wilde I. 62. 64.

I.

Verhandlungen.

Sitzung am 11. Januar 1904.

Vorsitzender: Herr Israel; Schriftführer: Herr Sonnenburg.

1. Herr F. Karewski: **Klinische und anatomische Beiträge zur Kenntnis der inguinalen und zentralen Blasenhernien.** Trotz der Arbeiten von Lotheissen, Hermes, Brunner, Becker Martin, Alessandri u. A. m. ist bis jetzt weder die Diagnose der Zystozele, noch ihre Genese gesichert, abgesehen von den seltenen, rein intraperitonealen Blasenbrüchen. Zug subseröser Lipome (übertragene Thosersche Theorie) oder Hineinwachsen des umgebenden Fettes in die Blasenwand (Güterbock), Schwächung oder Ueberdehnung der Blasenwand, peritonitische Verwachsungen, ferner außergewöhnliche Weite der Bruchpforte sind als erklärende Momente angegeben, von anderer Seite dagegen bestritten worden. In den meisten modernen Arbeiten ist schließlich auch der Ueberlegung Raum gegeben, ob nicht bei Hernien-Radikaloperationen das Isolieren des Bruchsacks ein Hereinzerren der Blase in den Bruchring, eine künstliche „Zystozele", herbeiführen könnte.

Von den fünf eigenen Beobachtungen Karewskis, die an anderer Stelle unter Mitteilung der Krankengeschichten besprochen werden sollen, war der eine klinisch so gut charakterisiert, daß trotz fehlender Operation (Taxis des eingeklemmten Bruchs) die Diagnose sicher erschien, zweimal wurde sie zystoskopisch, einmal während der Operation gestellt; in einem letzten Falle zeigte sich, wie so häufig, erst während der Wundheilung die inter operationem unbemerkt gebliebene Blasenverletzung. — In keinem der fünf Fälle bestand Blasendilatation. Der Umfang der vorgefallenen Blasenteile war zweimal recht groß; zweimal fanden sich Divertikel; im letzten Falle nimmt Karewski überhaupt keine Formveränderung der Blase an. Nach Lotheissens anatomischer Einteilung waren es dreimal extraperitoneale, einmal intraperitoneale Blasenhernien; gemeinsam war allen operierten Fällen der große Fettreichtum am Bruch (zweimal auffallend große subseröse Lipome). Karewski hat Versuche zur Feststellung der Beziehungen

von Blase und Bruchpforten zu einander an sieben Leichen mit völlig gesunder Blase innerhalb der ersten zwei Tage post mortem angestellt. Gewebstonus und Verschieblichkeit der Organe waren erhalten; Peritonealveränderungen, Aszites, Meteorismus fehlten. Bei geschlossenem Abdomen wurden die Bruchpforten präpariert, unter Vermeidung von Peritonealablösung stumpf dilatiert, eventuell die Vorderwand des Leistenkanals gespalten. Kontrolle des Blasenstandes bei verschiedener Füllung; dann wurde mit stumpfer Klemme durch die Bruchpforte hindurch Fascia transversalis, plica-, respektive perivesikales Fett, schließlich auch Peritoneum gefaßt und vorsichtig angezogen. Hierauf Oeffnung von Abdomen und Blase zur Kontrolle der Ergebnisse. Zahl der Beobachtungen 23, unter Benutzung möglichst aller vier Bruchpforten an jeder Leiche.

Ergebnisse: Die vollkommen leere Blase ist von den Bruchpforten aus weder sichtbar, noch zu fühlen; doch folgt sie dem Zug der Klemme, die schräg nach unten gerichtet, dicht am äußeren Leistenring die Fascia transversalis faßt. Bei 100 ccm Füllung fühlt man die Blase am medialen Rande der äußeren Bruchpforte; bei stärkerer Ausdehnung wird sie immer deutlicher palpabel und erscheint bei 250 ccm Inhalt durchaus im Bereich der äußeren Bruchpforte. Stärkere, selbst extremste Füllung vermehrt die seitliche Ausdehnung nicht, solange die Bauchwand unverletzt ist. Zug an der Fascia vesicae und am prävesikalen Fett erzeugt bei mäßiger Füllung (cirka 200 ccm) stets eine Ausstülpung der Blasenwand, die man ohne Blasenverletzung bis zur Bildung eines fingergliedförmigen Divertikels steigern kann. Die Blasenwand selber ist dabei nicht etwa mitgefaßt: man kann die Klemme mit den gefaßten Bindegewebs- oder Fettpartien an der in allen ihren Schichten unverletzten Blasenwand abpräparieren. — Bei eröffneter Blase sieht man, wie der an der Faszie oder am prävesikalen Fett hängende Schieber bei jedem Zug einen Zipfel der gesamten Blasenwand einschließlich Schleimhaut, trichterförmig herauszerrt. Bei der Unterbindung des Schiebers wird eine Schicht Blasenwand mitgefaßt: die Gewebsschicht zwischen Instrument und Blasenwand ist zu gering, um ein Abgleiten des Fadens von der Blase zu gestatten. An der Schenkelbruchpforte, der die Blase ziemlich nahe anliegt, ist die künstliche Divertikelbildung schon bei leerer Blase leichter, bei entsprechender Füllung aber in ausgedehnter Weise möglich. Auch die normale Blase steht also durch ihre Fett- und Faszienhüllen in ziemlich enger Beziehung zu den Bruchpforten; jede Zerrung, auch eine hoch angelegte Ligatur, wenn nicht sorgfältige Ablösung von Bauchfell und prävesikalem Fett vorhergegangen ist, kann zur Ausstülpung der Blasenwand und damit zur Blasenfistel führen. Diese Gefahr ist umso größer, je umfangreicher die Bruchpforte, d. h. je schwächer die Bruchwand lateral von der Blase ist. Spaltet man auf der einen Seite den Leistenkanal, so dehnt die sich füllende Blase sich nach der Seite

dieser künstlichen großen Bruchpforte hin stärker aus, als nach der anderen; sie reicht hin bis zum inneren Leistenring, während sie auf der unverletzten Seite, wie Kontrolle durch ein senkrechtes Bauchdeckenfenster zeigt, mit dem äußeren schon abschneidet. — Bei alten Brüchen mit weiter Pforte wird also auch ohne Verwachsungen an Bauchfell und Bruchhüllen die weit lateralwärts reichende Blase leicht ins Operationsfeld fallen. Zug am Peritoneum bewegt die Blase auch nach außen, doch folgt das ganze Organ dem Zuge, der recht erhebliche Gewalt erfordert; Divertikelbildung wird nicht beobachtet. Alessandri hat peritonitische Verwachsungen, die diese Art von Blasenverlagerung begünstigen mögen, experimentell nachgeahmt. Die Verschiedenheiten dieser Ergebnisse von den Angaben der Anatomen erklären sich aus dem Unterschied des Materials. Karewski hat seine, an den Formalinleichen der Berliner Anatomie begonnenen Versuche abbrechen müssen, da exakte Untersuchungen an starrwandigen Blasen und exsurierten Kadavern zu keinem Resultat führen. Auch ist Einfluß von Meteorismus nicht zu vernachlässigen; mäßiger Druck mit der flachen Hand von hinten oben legt die Blase unter Abplattung ihrer Gestalt der vorderen Bauchwand breiter an, als dem jeweiligen Füllungsgrad entspricht. Im übrigen muß auch nach anatomischen Daten die gefüllte Blase (Querdurchmesser 10 cm) beiderseits in den zirka 4 cm langen Leistenkanal hineinragen, dessen mediale Mündung, der subkutane Leistenring, nur 3—4 cm (Waldeyer) von der Mittellinie entfernt ist. Diese Ueberlegungen haben für die Schenkelpforte, der die muskuläre Deckschicht mangelt, noch in erhöhtem Maße Geltung.

Es kann also die Blase bei allen Bruchoperationen dem Messer in den Weg kommen, ohne daß man von einer Zystozele sprechen dürfte. Eher könnte man die lateralen Blasenteile mit ihrem Fett- und Bindegewebspolster als letzte Bruchhüllen betrachten. Eine große Zahl der „Zystozelen“ der Literatur sind nach Karewskis Auffassung zwar keine Kunstprodukte, aber an der Zahl der wirklichen Blasenbrüche zu streichen. Besonders wird ein großer Teil der „extra-intraperitonealen Zystozelen“ von dieser Ausmerzung betroffen; betont doch Lotheissen selber im Hinblick auf sie, daß gerade die sorgfältige „reine“ Freilegung des Bruchsackes das Auffinden von Blasenbrüchen häuft, und manche Autoren stellen so bei 26 % der Radikaloperationen „Blasenhernie“ fest. Anders steht es mit den extraperitonealen“ Zystozelen. Einen Bruchsack im eigentlichen Sinne gibt es nicht: das Peritoneum ist normal, die Bruchpforte aber sehr weit; die Blase gleitet diesem locus minoris resistentiae zu, ihn mit einem mehr oder minder großen Teil ihrer Fläche ausfüllend und so eigentlich Hernienbildung oft geradezu verhindernd. Im Gegensatz zu der

diffusen Lipomatose der Blasenumgebung in diesen Fällen steht bei den — anscheinend häufigeren — Divertikel-Blasenbrüchen die Bildung kleiner, aber umschriebener und fester Lipome, die beim Wachsen Blasenzipfel auch durch enge Bruchpforten herauszerren können, was nach Analogie der Blasenausstülpung durch Schieberzug am prävesikalen Fett leicht erklärlich ist. Auch der enge und lang ausgezogene Hals solcher Divertikel kann als Ergebnis länger bestehenden Zuges nicht überraschen. Natürlich kann auch bei diesen beiden Kategorien eine nachträglich — bei starker Vergrößerung des Blasenprolapses — nachgezogene Bauchfellfalte, die vielleicht sogar eine Darmschlinge enthält, die extraperitoneale Zystozele in eine extra-intraperitoneale verwandeln; auch Enterozele und unabhängig davon entstandene Zystozele sind beschrieben.

2. Herr J. Israel: **Künstlicher Ersatz beider Ureteren.** (Siehe den Vortrag im II. Teil dieses Bandes, S. 3.)

3. Derselbe: **Ein Verfahren zur Freilegung der hinteren Leberfläche.** (Siehe den Vortrag im II. Teil dieses Bandes, S. 8.)

4. Herr P. Rosenstein: **Ueber eine Gefahr der Bottinischen Operation.** (Siehe den Vortrag im II. Teil dieses Bandes, S. 13.)

Diskussion: Herr A. Freudenberg: M. H.! Ich möchte zunächst darauf aufmerksam machen, daß dies derselbe Fall ist, über den ich schon kurz auf dem letzten Chirurgenkongreß berichtet habe.[1]) Es ist dieser Fall von Blasenruptur bei der Bottinischen Operation in meiner Praxis der einzige, und ich glaube, er ist auch der einzige, über den in der ganzen Literatur dieser Operation — wenigstens soweit ich sie kenne, und ich denke, daß ich sie nahezu gänzlich kenne — berichtet worden ist. Sodann habe ich eine kleine Bemerkung zur Symptomatologie des Falles zu machen. Wenn Herr Kollege Rosenstein besonderen Wert darauf gelegt hat, daß in diesem Falle neben dem Instrument keine Luftblasen herausgekommen sind, so kann ich das nicht bestätigen; ich habe deutlich Luftblasen herauskommen sehen,[2]) in derselben Weise, wie dies auch sonst geschieht. Vielleicht hat der Herr Kollege dies nicht beachtet, weil er sich die Luftblasen

1) Siehe Verhandlungen des XXXII. Kongresses der Deutschen Gesellschaft für Chirurgie, Teil I, S. 242—244. Dort finden sich übrigens einige sinnentstellende Druckfehler, so S. 243, Zeile 12 und 15 „extraperitoneale" statt „intraperitoneale"; Zeile 18 „nicht entgegengesetzt" statt „entgegensetzt". (Anm. bei Durchsicht des Stenogramms.)

2) Der betreffende Passus in meiner persönlich geführten Krankengeschichte lautet: „Allerdings war schon beim zweiten Schnitt neben dem Instrument etwas mit Rauch geschwängerte Luft aus der Harnröhre getreten". Eine entsprechende Angabe findet sich auch in dem Bericht auf dem Chirurgenkongreß, l. c. S. 243. (Anm. bei Durchsicht des Stenogramms.)

vielleicht zu groß vorstellte. Es sind meist ganz kleine Bläschen, die, wenn ich mich so ausdrücken darf, Tropfen für Tropfen herauskommen. Im übrigen muß ich noch bemerken, daß ich in diesem Falle, so vorsichtig ich sonst zu sein pflege, eine Vorsicht außer acht gelassen habe, wie ich dies auch bereits auf dem Chirurgenkongreß hervorhob. Ich habe sonst darauf sehr achtgegeben, daß die Füllung der Blase mit Luft, wie ich sie jetzt immer praktiziere, wesentlich unter der Grenze bleibt, die man vorher mehrfach mit der Spritze als Kapazität der Blase festgestellt hat. Diesen Fall habe ich leider vorher nur ein einziges Mal genauer untersucht — er war auf der Abteilung des Herrn Prof. Israel, der so liebenswürdig war, ihn mir zur Operation zu überweisen, — also ich habe ihn nur ein einziges Mal genauer untersucht und habe nicht besonders darauf geachtet, deswegen, weil mir gesagt wurde, daß der Patient 400—1000 oder gar 1400 ccm Residualurin gehabt habe. Unter diesen Umständen nahm ich an, daß die gewöhnliche Füllung der Blase — in diesem Falle 200 ccm, also etwas mehr, als ich meist injiziere — keine Gefahr haben würde. Es war das aber vielleicht ein Irrtum, und zwar deswegen, weil der Patient wochenlang einen offenen Verweilkatheter gehabt hatte,[1]) der ja bekanntlich die Kapazität der Blase außerordentlich herabsetzt; und in der Tat hatte bei der Zystoskopie die Blase nur mit Mühe 250 ccm gefaßt.[2]) Ich glaube also, wenn man allein auf Grund dieses einen Falles und dieser Experimente eine so große Gefahr der Bottinischen Operation annimmt, wie es den Anschein haben könnte, so ist das nicht gerechtfertigt. Ich habe selbst 151 Einzeloperationen mit dem „Inzisor" gemacht bei 126 Patienten, darunter 108 bei luftgefüllter Blase, außerdem 10 Operationen mit dem „Kauterisator"; von allen diesen Operationen ist diese die einzige, bei der ein solcher Unglücksfall passierte, und hier liegen, wie gesagt, gewisse andere Momente vor, die wir, wie ich glaube, doch mindestens mit in Betracht ziehen müssen. Ich habe weiter bereits im Jahre 1900 eine Gesamtstatistik zusammengestellt, die insgesamt 753 Fälle der Bottinischen Operation umfaßte.[3]) Inzwischen sind mehrere hundert neue Fälle operiert und publiziert worden, und wie gesagt, soweit ich die Literatur kenne, ist unter allen diesen Fällen kein einziger mit diesem Ausgang weiter vorhanden.

1) Die (auch auf dem Chirurgenkongreß von mir gemachte) Angabe „wochenlang" ist, wie ich mich inzwischen aus dem mir nachträglich zur Durchsicht überlassenen Krankenjournal des Jüdischen Krankenhauses überzeugt habe, nicht ganz zutreffend. Patient hat danach den Verweilkatheter vom 1. (abends) bis 7. November 1902 (anscheinend abends) gehabt, vom 8. bis 9. November (Zystoskopie) wurde katheterisiert, wobei am 8. morgens 750, abends 600 und am 9. morgens 600 ccm Residualurin notiert wurden; ob vom 9. (nach der Kystoskopie) bis 11. November (Tag der Operation) katheterisiert wurde oder Verweilkatheter lag, geht leider aus dem Krankenjournal nicht mit vollkommener Sicherheit hervor. (Anm. bei Durchsicht des Stenogramms.)

2) „Blase, die früher 600—1000 ccm gefaßt, faßt bei der Zystoskopie immerhin noch 250 ccm, allerdings mit Drängen", lautet der Passus in meinem Krankenjournal. (Anm. bei Durchsicht des Stenogramms.)

3) Zentralblatt f. d. Krankh. der Harn- und Sexualorgane 1900, Bd. XI, Heft 10, S. 513.

Was mir also notwendig erscheint, ist nicht, daß man deswegen die Bottinische Operation verwerfen sollte, sondern daß man mit der Blasenfüllung noch vorsichtiger sein muß, als ich es bisher gewohnt war, und daß man noch weiter unterhalb der Grenze der Blasenkapazität bleiben muß. Vor allen Dingen aber, daß man niemals operieren soll, nachdem ein offener Verweilkatheter gelegen hat, ohne diesen eine Reihe von Tagen fortgelassen oder wenigstens verstöpselt zu haben. Zur Frage der Prostatektomie möchte ich nur bemerken, daß ich durchaus glaube, daß das eine Operation ist, die praktiziert werden muß. Aber ich meine auch, daß man nicht sagen soll: Prostatektomie statt Bottini, sondern daß man die differentiellen Indikationen für beide Operationen feststellen muß; denn die Prostatektomie ist doch immerhin eine wesentlich gefährlichere und größere Operation. Ich habe unter meinen letzten 75 Patienten mit 86 Bottinischen Einzeloperationen vier Todesfälle (darunter der heute besprochene) gehabt, und ich glaube nicht, daß die Prostatektomie eine geringe Mortalität gibt. Ich selbst habe bisher die Prostatektomie zweimal ausgeführt, davon einmal die suprapubische, einmal die perineale. Ich habe beide Male ein gutes Resultat erzielt, aber ich muß doch sagen — vielleicht liegt das an meiner geringeren Uebung —, daß der Erfolg beide Male geringer gewesen ist, als ich ihn mit der Bottinischen Operation zu erreichen gewohnt bin.

Herr P. Rosenstein: M. H.! Ich habe ja selbst gesagt, daß die Gefahr nicht so groß ist, wie sie nach den gezeigten Experimenten scheinen mag, daß man sich aber auf dieselbe vorbereiten muß und daß es eine neue Gefahr ist, welche zu den anderen, bereits bekannten (Blutung, Sepsis u. s. w.) hinzukommt. Man kann bei der Prostatektomie diese Gefahren viel eher vermeiden, weil man nicht so sehr im Dunkeln operiert, wie bei der Bottinischen Operation. Uebrigens steht der Fall vereinzelt da. Den von Herrn Freudenberg erwähnten Resultaten der Bottinischen Operation möchte ich eine Publikation von Freyer in St. Louis, welche neuerdings erschienen ist, gegenüberhalten. Derselbe berichtet über eine ganze Anzahl — ich glaube 52 — Fälle von Prostatektomia supra-pubica, darunter vier Todesfälle, von denen er nur einen auf die Operation selbst bezieht; in allen Fällen war ein voller Erfolg eingetreten.

5. Herr Israel: **Palpationsbefunde bei Hufeisennieren.**

6. Herr Röder: Demonstration eines **Myosarkoms der Blase.**

M. H.! Im Anschluß an Herrn Lexers Demonstration auf dem vorletzten Chirurgenabend möchte ich Ihnen hier ein Myosarkom der Harnblase zeigen. Das Präparat stammt von einem 49 Jahre alten Manne, der vor vier Jahren mit Schmerzen bei der Miktion erkrankte,

die in der linken Leistengegend lokalisiert wurden. Die Schmerzen ließen zuweilen nach, um dann wiederzukehren. In letzter Zeit magerte Patient erheblich ab und kam deswegen Anfang Juli 1903 ins Jüdische Krankenhaus zur Aufnahme. Dort wurde durch kombinierte — rektale und abdominelle — Untersuchung ein etwa zwei Fäuste großer Tumor in der linken Beckenhälfte festgestellt, der, schon von außen, oberhalb des Ligamentum Pouparti fühlbar, mit der Blase im Zusammenhang befindlich schien. Durch zystoskopische Untersuchung wurde festgestellt, daß der Tumor beide Seitenwände der Blase, besonders aber die rechte vorbuchtete; die Blase selbst war erheblich nach rechts verdrängt. Durch einen suprasymphysären Querschnitt wurde die Geschwulst freigelegt: sie ließ sich leicht extraperitoneal so weit mobilisieren, daß sie nur noch mit der Blase im Zusammenhang war. Versuche, den Tumor stumpf von der Blase zu lösen, mißlangen, und erst nach Resektion eines handtellergroßen, intraperitoneal gelegenen Stückes der Blase war es möglich, den Tumor so weit vorzuwälzen, daß er nur noch an einem dünnen Stiele hing, der ins kleine Becken hinabzog. Dieser Stiel schien an der Blase zu inserieren und dem Ureter zu entsprechen. Der Stiel wurde unterbunden und der Tumor abgetragen. Es erfolgte die Vereinigung des Bauchfells durch eine fortlaufende Katgutnaht, und darnach wurde die Versorgung der Blase in Angriff genommen: die Wundränder wurden geglättet und jetzt ein Pezzerkatheter in die Blase gelegt,[1]) die Blase durch eine doppelte Nahtreihe geschlossen. Zwei Streifen decken die Peritonealnaht; die Hautwunde wurde bis auf eine Lücke an jeder Seite für die Streifen geschlossen. Anfangs lief der Urin gut ab; aber 12 Stunden nach der Operation bekam Patient heftige Schmerzen im Leibe, und gleichzeitig drang Urin durch den linken Streifen an die Oberfläche, während durch den Katheter nichts mehr ablief. Infolgedessen wurde der Pezzerkatheter entfernt und durch einen elastischen ersetzt. Zuerst wurde der Urin gut abgeleitet, doch bald sickerte wieder Harn aus den Wundwinkeln. Patient, der sich anfangs recht wohl fühlte, zeigte nach 48 Stunden Zeichen peritonealer Reizung, und fünf Tage nach der Operation starb er an einer ausgesprochenen Peritonitis. Der Tumor ist von unregelmäßiger, ovoider Form und hat eine Größe von 15 : 8 : 7 cm; der Längsdurchmesser des Ovoids entspricht dem des Körpers. Der Tumor hat eine rötlich-gelbe Farbe und ist mit unregelmäßigen Protuberanzen von Kirschkern- bis Apfelgröße besetzt. An

1) Da ich den Eindruck gewonnen habe, daß der Pezzerkatheter ziemlich unbekannt und nur diesem der unglückliche Ausgang der Operation zuzuschreiben ist, will ich ihn hier kurz beschreiben. Es ist dies ein Katheter aus Kautschuk, der oben eine ebenfalls aus Kautschuk hergestellte Kappe trägt und durch diese den Katheter in der Blase fixiert. Dieser Pezzerkatheter wird über einen durch die Urethra in die Blase eingeführten Metallkatheter herüber- und dann mit diesem zurückgezogen, sodaß die Kappe vor dem Orificium internum liegt. Will man den Katheter nach Heilung der Blasenwunde entfernen, so genügt ein sanfter Zug an demselben: die Kappe faltet sich dann zusammen und passiert, ohne besondere Schmerzen zu verursachen, die Harnröhre.

der Geschwulst hängt in einer Ausdehnung von 7 cm der als Ureter erkannte Stiel, der in eine an der Vorderfläche der Geschwulst gelegene hilusartige Vertiefung hineintritt. Dicht daneben adhäriert der Geschwulst ein ovales Stück Blasenwand, welches untrennbar mit dem Tumor verwachsen ist. Die Geschwulst fühlt sich ungemein derb an, nur an einer Stelle, an der die Geschwulstkapsel geplatzt ist, sieht man, daß weiche brüchige Geschwulstmassen heraustreten. Der Durchschnitt der Geschwulst zeigt, daß diese aus vielen großen Knoten besteht, deren jeder einzelne wieder aus einer Anzahl Unterabteilungen sich zusammensetzt, die sich ähnlich den Hirngyri verhalten. Die Farbe der Schnittfläche ist zum größten Teile weiß, zum Teil jedoch durchscheinend, an einzelnen Stellen finden sich regressive Metamorphosen, Verfettungen, Nekrosen u. dgl. mehr. Im untersten Pol befindet sich eine große, mit blutiger Flüssigkeit gefüllte Erweichungshöhle, deren Wand von zerfallenen Geschwulstmassen durchsetzt ist. Die mikroskopische Untersuchung der Geschwulst läßt sie als zum größten Teil aus glatten Muskelfasern bestehend erkennen, die leicht kenntlich sind durch ihre stäbchenförmigen Kerne und durch das mit van Giesonscher Lösung intensiv gelb gefärbte Protoplasma. Desgleichen finden sich jedoch auch Zellen ohne besonderen Charakter, sodaß man die Geschwulst als ein Myosarkom bezeichnen kann. Daß der als Ureter angesprochene Stiel tatsächlich ein solcher ist, hat die histologische Untersuchung ebenfalls bestätigt. Es lassen sich deutlich die verschiedenen Schichten erkennen: zuerst das geschichtete Zylinderepithel, daran anschließend das Stratum proprium und darauf folgend die beiden Schichten glatter Muskelfasern, die innere longitudinale und die äußere zirkuläre. Bemerken will ich noch, daß bei der Autopsie sich zeigte, daß die linke Niere ein gegen den Ureter vollkommen abgeschlossenes Organ darstellte, dessen Becken mit Eiter gefüllt und dessen Parenchym von kleineren und größeren Abszessen durchsetzt war; der Ureter selbst war in die Geschwulst vollkommen aufgegangen.

Sicherlich ist in diesem Falle die Infektion des Bauchfells dadurch zu stande gekommen, daß der freie Urinabfluß gehindert war und die Blasennaht sprengte. Ich möchte daher zur Vorsicht bei Anwendung des Pezzerkatheters mahnen. Wir haben diese Katheter von den renommiertesten Firmen bezogen und immer gefunden, daß die schwächste Stelle bei diesem Katheter der Teil unterhalb der Kuppe ist, und da gerade diese dem Druck durch den Sphinkter ausgesetzt ist, kann man sich leicht vorstellen, daß das Rohr komprimiert wird. Es ist daher in Zukunft vielleicht vorzuziehen, nur gewöhnliche Katheter bei diesen Operationen als Dauerkatheter zu verwenden.

7. Herr P. Rosenstein: **Demonstration eines in den Ductus hepaticus eingebrochenen Leberechinokokkus.**

Das Präparat, welches ich Ihnen wegen seiner Seltenheit und Anschaulichkeit demonstrieren möchte, stammt von einer 32jährigen Patientin. Die Frau wurde im April vorigen Jahres eines Abends in sehr elendem Zustande auf die Abteilung des Herrn Prof. Israel eingeliefert und bot alle Zeichen einer starken Peritonitis. Der starke Ikterus sowie das Gefühl einer schmerzhaften Resistenz in der Lebergegend ließ mich ein Empyem der Gallenblase vermuten, welches entweder schon perforiert oder dem Durchbruch nahe war. Ich laparotomierte sofort und fand die Vermutung bestätigt: die Gallenblase war apfelsinengroß, sehr dünnwandig, prall gespannt und ragte ohne jede Verwachsung frei unter die Darmschlingen; in der Bauchhöhle war etwas freier Erguß; da der Zustand der Kranken für eine Exstirpation der Gallenblase zu bedenklich erschien, so wurde nach genügendem Schutz des Peritoneums die Gallenblase durch einige Nähte fixiert und eröffnet; es entleerten sich 400 ccm dünnen Eiters und ein haselnußgroßer Gallenstein; das Befinden war zehn Tage hindurch ein ausgezeichnetes, dann wieder Schüttelfrost und Verfall; ich konnte jetzt einen großen Leberabszeß der rechten Seite nachweisen und eröffnete denselben durch einen Schnitt am rechten Rippenbogen; es flossen 1100 ccm ikterisch gefärbten Eiters ab; nach einer vorübergehenden Besserung von drei Tagen wurde ein dritter Eingriff nötig; ich entleerte durch transpleurales Vorgehen einen großen subphrenischen Abszess. Schließlich erlag die Patientin der Erkrankung.

Die Autopsie bot einen überraschenden Lokalbefund. Ich übergehe alle anderen Organe, da sie ohne Interesse waren, möchte nur hervorheben, daß eine Infektion des Bauchfelles nicht eingetreten war. Die Leber, welche Sie hier vor sich sehen, ist außerordentlich vergrößert und von vielfachen Abszessen durchsetzt; die operativ eröffnete Abszesshöhle ist gereinigt; sie liegt mitten im rechten Leberlappen und steht direkt in Verbindung mit dem bis zu Hühnereigröße erweiterten Ductus hepaticus; in diesem liegt eine sehr große, dickwandige, zusammengefallene Echinokokkenblase, welche den Gang bis zum Ductus choledochus vollständig obturiert. Der Ductus hepaticus steht außerdem mit einem großen Abszeß des linken Leberlappens in Verbindung, welcher noch nicht entleert war; subphrenisch sind ausgedehnt eitrige Beläge. Die Gallenblase ist geschrumpft und gereinigt, von ihr aus die Verbindung nach dem Darm frei.

Es handelt sich also in dem demonstrierten Falle um eine Kombination von Leberechinokokkus und Cholelithiasis, in deren Verlauf sich eine eitrige Cholangitis entwickelte. Diese Infektion bewirkte ein Absterben des Wurmes und Abszedierung der Echinokokkenblase mit Durchbruch aus dem rechten Leberlappen

in den Ductus hepaticus, welcher dadurch vollständig obturiert wurde. Der Durchbruch des Leberechinokokkus in die Gallenwege ist, wenn auch keineswegs häufig, doch ein bekannteres Ereignis; derartige Fälle liegen fast stets sehr ungünstig; eine Statistik von Cyr rechnet 70 % Todesfälle heraus. Der Tod erfolgt infolge des Choledochusverschlusses und daraus entstehender Cholämie und Cholangitis. Die Fälle können, wenn sie rechtzeitig in die Hand des Chirurgen kommen, durch einen Eingriff gerettet werden; die erste bezügliche Mitteilung machte auf dem letzten Naturforscherkongreß in Cassel Sasse (Paderborn); er berichtete über zwei selbst operierte und durch die Operation geheilte Fälle; er hatte die Diagnose auf Choledochusverschluß gestellt und beide Male Echinokokken als Hindernis gefunden.

Bemerken möchte ich übrigens noch, daß die von mir operierte Frau im fünften Monat gravide war, und daß die Frucht trotz der Schwere der Infektion noch ungefähr eine halbe Stunde nach dem Tode der Mutter weiter lebte.

Sitzung am 8. Februar 1904.

Vorsitzender: Herr König; Schriftführer: Herr Rotter.

1. Herr Bennecke: **Enostose der Tibia.** Vortragender demonstriert ein in der Markhöhle der Tibia eines 33jährigen Mannes zur Entwicklung gekommenes reines Osteom, welches sich aus dem Knochenmark gebildet hat, also eine wahre Enostose nach der Definition Virchows.

Bei dem seit 13 Jahren von schweren Schmerzanfällen in der oberen Hälfte der linken Tibia gepeinigten Mann ergab die Röntgenaufnahme unterhalb der Mitte des Knochens in der Markhöhle einen zirka 2 cm langen dunklen Schatten. Bei der von Herrn Geheimrat König vorgenommenen Aufmeißelung fand sich die obere Hälfte der Markhöhle mit klarem Oel gefüllt. Diese Partie wurde nach unten begrenzt durch die dem Schatten entsprechende, $1^3/_4$ cm lange, komplett knöcherne Geschwulst, welche wie ein zylindrischer Bolzen die Markhöhle verlegte und der Hinterwand der letzteren knöchern aufsaß. Die Geschwulst wurde abgemeißelt; distal davon war die Markhöhle normal. Die Annahme, daß die Geschwulst die Ursache der Schmerzen war, wurde durch den Verlauf bestätigt. Trotz aseptischer Heilung der Operationswunde blieben die Schmerzen; und sie bestehen auch jetzt, nach fünf Jahren, noch. Die Geschwulst stellt ein $1^3/_4$ cm langes, abgeplattet walzenförmiges Gebilde dar von zirka 1 m großem Durchmesser. Sie ist in pathologisch-anatomischer Hinsicht von höchstem

Interesse. Sie besteht nur aus Knochen und Mark, ist an der Basis spongiös, sonst kompakt. Mikroskopisch läßt sich nachweisen, daß die Geschwulst ursprünglich ganz spongiös angelegt war und daß sie durch Knochenablagerung aus dem Mark allmählich sklerosierte bis zur Kompaktheit. Sie ist also ein myelogenes Osteom, eine Enostose.

Enostosen sind in den Röhrenknochen extrem selten. Vortragender hat in der Literatur nur noch einen Fall finden können, den Virchow (Geschwülste II, 42) beschreibt. Ein von Landow operierter und im Zentralblatt für Chirurgie 1900, S. 1061 publizierter Tumor (dem Pathologischen Institut in Gießen gehörig), den Vortragender demonstriert, ist periostalen Ursprungs (Einstülpung eines Periostzipfels in die Markhöhle) und daher allerdings ein zentrales Osteom — als welches er auch von Landow bezeichnet wird —, aber da nicht myelogen, keine Enostose.

Herr König: Ich darf wohl sofort hinzufügen: vor ungefähr sechs Wochen trat der Herr bei mir an und wünschte, daß ich ihm wieder seine Tibia aufmeißelte. Er hat die Schmerzen heute noch.

2. Herr Dobbertin: **Demonstration eines Nadelhalters.**

Die Konstruktion dieses aseptischen Magazinnadelhalters und dieser aseptischen Magazinunterbindungsnadel erfolgte aus dem Wunsche heraus, die Fadenschlinge nach der aseptischen Regel Königs in die Wunde zu bringen, d. h. den ausgekochten Faden direkt aus dem Kochtopf in die Verletzungs- oder Operationswunde zu übertragen, ohne die Nadel oder den Faden mit den Fingern vorher berührt zu haben. Zu diesem Behufe wird der Faden aus einem Magazin, das in einer auf einer Achse beweglichen Spule besteht, durch einen Kanal in der einen Branche des Nadelhalters oder im Stiel der Unterbindungsnadel, der dadurch gebildet wird, daß eine flache Rille mit einem Blechstreifen zweckmäßig bedeckt wird, bis zur Nadel geleitet und dann durch ein vorderes Oehr nach Art der Déchampsnadel eingefädelt. (Demonstration des Nähens mittelst Knopfnähten und fortlaufend nach Art der Kattenstichnähmaschine.) Der Faden wird dabei nie berührt, bleibt also absolut aseptisch. Da das Ausfädeln vermieden wird, tritt noch eine Bequemlichkeit, beliebig viele Nähte ohne Fortlegen und Wiederergreifen des Nadelhalters zu legen, und eine dadurch schnellere Ausführbarkeit, wie schließlich die Ersparnis einer Hilfe für das fortwährende Einfädeln neuer Nähte hinzu, sodaß außer für Kliniken der Nadelhalter auch besonders für den praktischen Arzt geeignet erscheint, weil er das ausgekochte Instrument in kleiner Verpackung überallhin leicht mitnehmen und am Orte die Nähte garantiert aseptisch legen kann, ohne Anspruch auf beträchtliche Hilfe oder eigene ausgedehnte Desinfektion der Hände zu machen. Um den Faden beim Einfädeln straffziehen zu können, ist eine einfache Fixation der

Spule vorgesehen, die sich automatisch beim Schluß des Magazins löst. Auf die Spule lassen sich etwa 6—12 m Seide je nach der Stärke aufwickeln, statt Seide kann auch anderes Material verwendet werden. Katgut, trocken, nimmt bekanntlich einen gekräuselten Verlauf an und rollt dann schwerer ab, aber es geht auch. Da aber die Seide absolut steril in die Wunde gebracht wird, also eine sekundäre Eiterung nicht zu befürchten ist, können auch alle versenkten Nähte mit Seide gelegt werden, wie das von manchen Chirurgen schon bisher und bei Darmnähten fast überall geübt wird. Ueberhaupt können die Instrumente, da sie in der Form von den bisher gebräuchlichen absolut nicht abweichen, ganz wie diese angewendet werden. Es ist also die Beschaffung eines weiteren Nähbesteckes völlig unnötig, um nach Wunsch und Umständen wie bisher nähen zu können. Zur gründlichen Reinigung sind die Instrumente völlig auseinanderzunehmen und alle geschlossenen Kanäle und tiefen Nischen vermieden. Musterschutz ist angemeldet, die Anfertigung ist dem Medizinischen Warenhaus, Friedrichstraße 108, übertragen. Eine ausführliche Beschreibung mit Abbildungen wird im Zentralblatt für Chirurgie erscheinen.

Diskussion: Herr König: Können da nur sehr starke Nadeln angewandt werden?

Herr Dobbertin: Nein, das sind Modellnadeln, die vorläufig verhältnismäßig roh gearbeitet sind; es können auch sehr feine benutzt werden, genau so wie die bisher gebräuchlichen.

Herr Rotter: Wieviel kosten sie?

Herr Dobbertin: Das Instrument ist vorläufig noch nicht ganz sicher kalkuliert. Wahrscheinlich wird der Nadelhalter 20 Mark, und die Unterbindungsnadeln werden 10 Mark kosten, also gerade das Doppelte des Preises der früheren gewöhnlichen Nadelhalter.

3. Herr Pels-Leusden: **Ueber den sogenannten Hammerdarm.**

Bei einem wegen ausgedehnter Bauchfelltuberkulose (granulierende Form mit zahlreichen Verwachsungen und mäßigen Mengen freien Ergusses) operierten drei Jahre alten Kinde hatte sich drei Wochen nach der Operation eine Nabeldünndarm-Fistel (tiefsitzend) ausgebildet, durch welche es im Laufe der Zeit zu einem Vorfall (Evagination) sowohl des zu- wie auch des abführenden Darmendes gekommen war, sodaß sich monatelang der Kot nur aus diesem Anus praeter naturam entleerte. Es war dadurch dasselbe Bild entstanden, wie es bei dem offenen Ductus omphalomesentericus, der angeborenen Nabeldarmfistel, nicht selten beobachtet und beschrieben worden ist (siehe Barth, Deutsche Zeitschrift für Chirurgie Bd. 25). (Demonstration einer Aquarellskizze des damaligen Zustandes.) Vortragender bespricht unter Demonstration schematischer Zeichnungen den Mechanismus der Darmausstülpung, wobei der erhöhte intraabdominale Druck beim Schreien der Kinder und die dadurch vorgedrängte hintere, der Fistel

gegenüber liegende Darmwand die Hauptrolle spielt. Die Beseitigung des Zustandes gelang ziemlich leicht nach Rückstülpung des evaginierten Darmes durch Umschneidung der Fistelränder mit nachfolgender Laparotomie, Exzision des erkrankten Darmstückes und quere Vereinigung. Dabei konnte konstatiert werden, daß innerhalb der seit der ersten Laparotomie verflossenen zehn Monate eine fast vollständige Ausheilung der Peritonitis tuberculosa bis auf einen kalkig-käsigen Knoten erfolgt war. Das Kind macht jetzt, nachdem es drei Monate im Kinderhospiz in Norderney zugebracht hat, einen ganz gesunden Eindruck. (Eine etwas ausführlichere Veröffentlichung mit den Abbildungen wird in der Deutschen Zeitschrift für Chirurgie erfolgen.)

4. Herr Hildebrand: **Erklärung der Bewegungsvorgänge in feuchten Medien bei Explosionsschüssen.** Um festzustellen, in welcher Weise die Bewegungen in feuchten Medien bei Explosionsschüssen ablaufen, stellte der Vortragende Schießversuche auf Bildhauerton an.

Es wurden zu diesem Zwecke Blöcke verwendet, welche aus einzelnen Lagen verschieden gefärbten Tones zusammengesetzt waren, wie die beifolgende Figur zeigt.

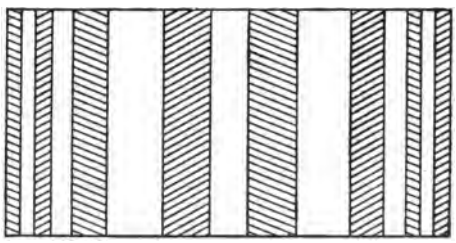

Das Resultat der Experimente ist folgendes: Die Explosion kommt dadurch zu stande, daß das Medium in toto durch das Projektil beiseite gedrängt wird, ohne daß seine einzelnen Teile aus ihrem Zusammenhange gerissen werden.

Wir müssen dies annehmen, weil die einzelnen Schichten auch nach der Beschießung ihre scharfe Grenze gegen einander behalten haben und weder farbiger Ton in dem ungefärbten vorgefunden wurde, noch umgekehrt. Die durch das Projektil verdrängten Teile des Mediums schlagen nun diejenigen Bahnen ein, auf welchen sie den geringsten Hindernissen begegnen; sie bewegen sich demnach zuerst auf das dünnere Medium, die Luft zu, ändern aber ihre Richtung, sobald die Tonlage, welche sich ihrem Vordringen nach rückwärts entgegenstellt, erheblichere Dimensionen angenommen hat (nach den Versuchen bei einem Durchmesser von 4—5 cm). Sie folgen also dem Stoße des Projektils nach vorn, wenn der Widerstand

auf allen Seiten annähernd gleich ist. So werden primär die Ränder und Umgebung sowohl des Ein- als auch des Ausschusses nach außen gestülpt. Der Schußkanal, welcher durch die plötzliche Verdrängung einer großen Gewebsmasse entsteht, stellt nun für einen Moment ein Vacuum dar, welches mit Begierde Luft ansaugt. Dieselbe strömt mit großer Gewalt über die Ränder der äußeren Oeffnungen und reißt sie nach innen. Je geräumiger die Höhlung, je enger der Eingang dazu, desto deutlicher werden die sekundären Erscheinungen.

5. Herr F. König: a) **Ueber Behandlung der Kieferankylose.** (Siehe den Vortrag im II. Teil dieses Bandes, S. 22.)

6. b) **Zur Operation der Hypospadie.** Vielleicht haben die Herren die Verbesserung an der Harnröhre, die ich Ihnen dort zeigen will, bereits gemacht oder wenigstens derartige Operationen gesehen. Es handelt sich um einen Knaben, der jetzt fünf Jahre alt ist und der bereits in seinem ersten Lebensjahre einmal angeblich von Rose operiert wurde. Ich vermute, Rose hat nur die Erweiterung der Harnröhrenöffnung vorgenommen.

Es handelt sich nämlich um einen Fall von Hypospadie. Ich darf daran erinnern, daß wir die Hypospadien einteilen in die Hypospadia glandis, die Hypospadia penis und die Hypospadia perinei. Nun, das, was wir in der Regel sehen, das ist die Hypospadia glandis, also jene Form, bei der die Urethra sich nur bis zur Glans entwickelt hat. Die Glans selbst ist in der Regel nach unten mit einem flachen Spalt versehen. Es zeigt sich etwa in der Nähe der Spitze der Glans eine kleine Vertiefung. Der gemachte Versuch, die Harnröhre, die nach hinten gelegen ist, zu erreichen, mißlang; denn nur selten findet sich eine kleine Kanalisierung an der Stelle. Hinter der Glans am Beginn des Penis und der Mündung der Harnröhre ist die nach hinten gelegene Mündung sehr häufig verengt. Wenn man nun ein solches Kind frühzeitig sieht, so bleibt selbstverständlich nichts übrig, als daß man sich damit begnügt, die enge, fistulöse Oeffnung zu erweitern, und ich möchte fast glauben, daß das bei dem Knaben durch Rose geschehen ist. Ich habe Ihnen hier nun auch das schematische Bild der Hypospadia glandis aufgezeichnet (Demonstration) — hier ist die Glans, hier das Präputium, das ja nie in der Mitte zur Vereinigung kommt, hier die Harnröhrenöffnung, die also bereits im Bereiche des Penis liegt —, und ich habe zu gleicher Zeit einige Striche gemacht, die die Operation demonstrieren werden, welche ich an dem Jungen vorgenommen habe. Es ist ja den Herren wohl ziemlich allgemein bekannt, daß wir für diese Fälle alle die alte umständliche Operation verlassen und uns der Methode zugewandt haben, die — geben wir ihm die Ehre —, zuerst Beck (New York) publiziert hat, dann bald darauf, aber ungefähr zu gleicher Zeit, Bardenheuer, Bräuer und Andere.

Es sind ja viele Streitigkeiten darum gewesen, wer der Erfinder der Methode war; ich hasse solche Streitigkeiten. Es ist etwas Gutes; wer es zuerst gemacht hat, ist gleichgiltig, wenn auch nicht ganz für den ersten Erfinder. Die Sache ist die: man will den Kanal der Harnröhre so beweglich machen, daß man ihn in die Eichel hineinleiten und die Mündung an die Spitze derselben verlegen kann. Zu dem Endzwecke führt man einen Schnitt durch die den Kanal der Harnröhre deckende Haut, präpariert die Harnröhre nach beiden Seiten los, löst ringsum den Kanal vollkommen von den kavernösen Körpern los, sodaß man ihn vorziehen kann, und nun dehnt er sich ganz außerordentlich leicht aus. Man will ihn ja auch dehnen; er soll in die Glans hineinreichen, bis an die Spitze derselben. Es muß zu diesem Zwecke die Eichel kanalisiert werden. Wie man nun den Kanal in die Glans macht, das ist meiner Ansicht nach ziemlich gleichgiltig. In allen Fällen, die ich operiert habe, habe ich ihn mit dem Messer angelegt, ich habe einfach die Glans mit spitzem Messer durchbohrt. Was ich hier gezeichnet habe, ist schon das Resultat mehrerer Operationen. Ich habe früher geglaubt, es sei richtig, daß man die neue Oeffnung der Harnröhre an die Vertiefung der Glans verlegte, und ich habe es auch einmal in einem Falle so gemacht, daß ich nicht durchbohrt habe, sondern die Glans nach unten gespalten und nach Einlegung der Harnröhre in die wunde Rinne hernach wieder vernäht habe. Wenn man die Harnröhre aber an dieser Stelle münden läßt, dann ist für alle Zeit entschieden, daß der Penis nachgekrümmt ist und krumm bleibt. Es zieht selbstverständlich dann die Harnröhre, die ja nach der Hinterseite fixiert ist, den Penis immer wieder nach dieser hin, und man muß doch einsehen, daß es sich hier nicht nur darum handelt, daß die betreffenden Kranken gut Wasser lassen können, sondern daß es sich auch noch um passende Stellung des Gliedes bei dem Kopulationsakt handelt. Ich glaube, man kann das Krummwerden ganz gut verhüten, wenn man die Harnröhre nicht an der Stelle, an welcher die Oeffnung angedeutet ist, sondern hier anlegt. Ich behaupte nicht, daß ich das alles zuerst ersonnen habe; ich will nur hier zeigen, was ich gemacht habe.

Eine zweite kleine Aenderung, die ich vorgenommen habe und die mir sehr zweckmäßig erschienen ist, besteht darin, daß ich mich besser gesichert habe, das Ende des Schleimhautkanals zu fixieren. Ich habe nicht nur das Ende der Schleimhautröhre, sondern die Haut in der Umgebung losgelöst, sodaß also die losgelöste Harnröhre hernach so aussieht, als ob oben ein kleiner Napf daraufsitzt. Diesen kleinen Hautnapf habe ich nun, nachdem er mit dem Kanal durch den Kanal der Eichel durchgezogen war, mit der äußeren Oeffnung in der Glans durch Nähte vereinigt. Auf diese Weise ist viel sicherer garantiert, daß die kleine Harnröhre nicht wieder abrutscht. (Demonstration des Kindes.) Sie sehen hier den Jungen. Der Penis ist vor 19 Tagen

genäht worden. (Der Knabe wird vorgeführt. Er läßt in geradem Strahle Harn. Durch die Einführung einer Sonde wird gezeigt, daß die Harnröhre weit geblieben ist.)

7. Herr Lessing: **Ein perineales Harnröhrendivertikel.**

Bei Operation einer Eiter und Urin entleerenden perinealen Fistel eines 21jährigen Mannes, der von Jugend auf an Harnträufeln und Nachträufeln des Urins nach spontaner Entleerung gelitten hatte, fand sich ein vom Diaphragma urogenitale fast bis zur Pars pendula hin in der Medianlinie sich erstreckender, mit der Pars bulbosa urethrae durch eine schmale Lücke kommunizierender bleistiftdicker Gang, der anscheinend mit normaler Harnröhrenschleimhaut ausgekleidet war. Keine Striktur. Exzision, partielle Naht, Heilung ohne Dauerkatheter. Differentialdiagnostisch kommen in Betracht 1) kongenitale Dilatationszyste eines Ausführungsganges der Cowperschen Drüsen mit Perforation nach Urethra und Venen, 2) kongenitale Divertikelbildung der Pars bulbosa urethrae. Auf Grund des mikroskopischen Befundes, des Nachweises aller für eine normale Harnröhre charakteristischen Gewebsschichten, nimmt Vortragender die zweite Entstehungsmöglichkeit an, obwohl ein derartiges perineales Divertikel noch nicht beobachtet ist.

8. Herr A. Köhler: M. H.! Ich habe heute bei Gelegenheit einer Amputatio femoris wegen **arteriosklerotischer Gangrän bei Diabetes** einen alten Patellarbruch entdeckt, den ich Ihnen hier zeigen möchte.

Der Mann schien vor dem linken Knie drei Kniescheiben zu haben: eine große obere, eine kleine mittlere und eine noch kleinere untere. Da ich mir nun nicht recht erklären kann, wie ein queres Stück aus der Mitte der Patella herausbrechen und sowohl nach oben wie nach unten fest wieder vernarben kann, und da mir ferner auch die Möglichkeit vorschwebt, daß das kleine untere Stück vielleicht nur eine Verknöcherung im Ligamentum patellae ist, so wollte ich Ihnen über den Fall berichten und das Präparat vorlegen. (Demonstration: die Entfernung vom untersten bis zum obersten Bruchstück beträgt 12 cm und wird durch derbes, sehniges Gewebe ausgefüllt, in dessen Mitte das dritte Bruchstück sich befindet. Auch die seitlichen Verbindungen sind fest und stark.)

Diskussion: Herr F. König: Es handelt sich wahrscheinlich um eine doppelte Pseudarthrose. Zunächst ist die Patella abgerissen, und dann das Insertionsstück des Ligamentum patellae. Etwas Sicheres läßt sich ohne Kenntnis der Anamnese nicht sagen.

Herr Köhler: Ich kann Ihnen über die Anamnese und die frühere Funktion nichts sagen. (Bemerkung bei der Korrektur: Nachträgliche Erkundigungen haben ergeben, daß der Patellarbruch vor

mehr als 20 Jahren stattgefunden hat, ohne operativen Eingriff und bis auf eine mäßige, wenig störende Schwäche — Patient war bis vor vier Wochen noch ein eifriger Reiter — ohne nennenswerte Folgen verheilt ist. A. K.)

9. Herr Pels-Leusden: **Schrotschußverletzung von Brust- und Bauchhöhle.**

Schußverletzung mit Hühnerschrot (No. 7) auf zirka $^1/_2$ m Entfernung. $1^1/_2$—2 cm großer, rundlicher Einschuß in der Mamillarlinie auf der siebenten Rippe links. Aus dem Einschuß quillt traubiges Fett (Netz) hervor. Kein Ausschuß, sondern nur in der hinteren Axillarlinie eine Anschwellung dicht unter der Haut, im Bereich deren man Schrotkörner und Knochensplitter durchfühlt. Linksseitiger Pneumothorax, Herz nach rechts verdrängt, Herzdämpfung mit dem linken Sternalrand abschneidend. Abdomen ziemlich flach. Patientin sehr kollabiert, stöhnt viel und macht Würgbewegungen, ohne jedoch etwas zu erbrechen.

Operation (Pels-Leusden) in Morphiumäthernarkose (zirka sechs Stunden nach der Verletzung) mit querem den Einschuß umkreisenden Schnitt bis über die hintere Axillarlinie hinaus. Unter der Haut findet sich ein Teil, etwa $^1/_3$ der noch an ihren Hilusgefäßen hängenden Milz, welche exstirpiert wird. Zerschmetterung der Rippen vom Einschuß an etwas schräg nach hinten unten. Nach Resektion zahlreicher zersplitterter Rippenenden kommt ein mit seröser Haut überzogenes, gespanntes, glattes Gebilde zum Vorschein, welches sich als der mit Querkolon und Netz in die Brusthöhle verlagerte Magen erweist. Erst nach Verlängerung des Operationsschnittes etwas schräg nach vorn unten bis über die Mittellinie hinaus und Resektion der im Bereiche dieses Schnittes gelegenen Rippenknorpel gelingt es, die Baucheingeweide an ihre Stelle zurückzubringen und den mäßig blutenden Rest der Milz aufzufinden, der ebenfalls nach Abbindung der Hilusgefäße exstirpiert wird. Im unteren Pol derselben, an der konkaven Fläche, steckt der Blechpappepfropfen der Patrone. Das Zwerchfell liegt, vollkommen in sagittalen Falten zusammengeschnurrt, der Wirbelsäule an, so daß also eine fast vollkommene Kommunikation zwischen Bauch- und linker Brusthöhle bestand. Mit einer großen Anzahl von Katgutnähten gelingt es, das Zwerchfell wieder so ringsherum an den Rippen zu befestigen, daß ein fast luftdicht verschließender Abschluß zwischen Brust- und Bauchhöhle wieder hergestellt wurde. Die Laparotomiewunde wurde sodann mittelst einer doppelten Etagennaht bis auf die seitlichen Partien wieder geschlossen und im übrigen Bereich der Wunde, also unter das Zwerchfell, ein mit steriler Gaze gefüllter Jodoformgazebeutel eingeführt. Bei der Anlegung des Verbandes erbrach die Patientin stark, und es kam dabei zu einem Prolaps des ganzen Magens nach außen, nach dessen Reposition der Tampo-

nadebeutel mit einigen kräftigen Seidennähten in situ fixiert wurde. Danach zur Vermeidung weiteren Brechens und zur Entlastung der Bauchhöhle Ausheberung von zirka zwei Litern Mageninhalt. Patientin bestand die zirka 1½ Stunden dauernde Operation gut. Peritonitische Erscheinungen traten niemals auf, dagegen mußte wegen eines staphylokokkenhaltigen Ergusses in der linken Pleurahöhle noch eine zweimalige Rippenresektion und Thoracocentese gemacht werden. Dieses Empyem brachte die Patientin stark herunter, jetzt, zirka neun Wochen nach der Verletzung, befindet sie sich aber auf dem Wege zur Besserung, und es ist begründete Hoffnung vorhanden, daß eine Heilung eintritt.

Der bis jetzt günstige Ausgang ist zum Teil den besonderen Umständen bei der Verletzung zu danken. Dieselbe passierte unmittelbar nach einer sehr reichlichen Mahlzeit bei stark gefülltem Magen. Indem dieser in die Brusthöhle hineingedrängt wurde, preßt er die entzwei gerissene Milz fest gegen Brust- und Bauchwandungen und wirkte so gleichsam tamponierend. Andernfalls hätte sich die Patientin wohl mit Sicherheit aus der Milzwunde verbluten müssen. Weiterhin hatte der Schuß im wesentlichen nur die Thoraxwandungen getroffen, und zwar gerade im Bereiche des sogenannten komplementären Pleurasinus seitlich, und dabei das Zwerchfell an seinem Rippenansatz abgetrennt, ohne aber außer der Milz die Organe der Brust- und Bauchhöhle zu verletzen, indem die Lunge wohl gerade in Exspirationsstellung sich befand. Unsere Diagnose, Pneumothorax, war ja nicht ganz richtig, aber bei dem desolaten Zustande der Patientin und der doch unabweisbaren Notwendigkeit, rasch operativ einzugreifen, war selbstverständlich diese Diagnose nicht mit allen Hilfsmitteln der physikalischen Untersuchungstechnik gestellt worden. Daß eine gleichzeitige Verletzung von Brust- und Bauchhöhle stattgefunden haben mußte, war schon aus der Lage des Einschusses und dem Vorfall von Netz mit Sicherheit zu schließen. (Eine genauere Beschreibung des Falles soll eventuell später erfolgen.)

10. Herr Neuhaus: **Calcaneusbrüche**. M. H.! Ich bitte, für wenige Minuten Ihre Aufmerksamkeit in Anspruch nehmen zu können, um Ihnen einige Calcaneusfrakturen hier vorzuführen, die wir in der letzten Zeit in Behandlung gehabt haben. Bei der bereits vorgerückten Zeit werde ich mich lediglich auf die Demonstration der Diapositive beschränken. (Demonstrationen.)

Dieses Bild stammt von einem 20jährigen Feuerwehrmann, welcher am 5. August vorigen Jahres bei einer Uebung zwei Stockwerk hoch herunterfiel. Es handelt sich offenbar um eine typische Rißfraktur des Calcaneus durch Zug der Achillessehne, wie sie in der Freien Vereinigung der Chirurgen bereits vor etwa zwei Jahren von Herrn Helbing vorgeführt worden ist. Auch in unserem Falle verläuft die

Bruchlinie entsprechend der Anordnung der Knochenbälkchen. Wir haben in diesem Falle nicht die von verschiedenen Seiten empfohlene Naht gemacht, sondern lediglich einen Gipsverband angelegt. Der Mann hatte außerdem noch eine Tibiafraktur am anderen Bein. Das Resultat ist in diesem Falle ein durchaus günstiges. Wir haben den Verband etwa sieben Wochen lang liegen lassen und dann vorsichtig mit Uebungen begonnen. Patient läuft jetzt vollkommen ohne Beschwerden herum und tut seinen Dienst.

Ich führe Ihnen nun ein Bild vor, welches vor einigen Tagen von demselben Manne aufgenommen worden ist. Der Winkel, den die beiden Fragmente bilden, hat sich nicht geändert. Es ist das ein Punkt, auf den ich aufmerksam machen möchte, und der sich vielleicht dadurch erklärt, daß wir den Verband etwas lange haben liegen lassen. Es dürfte sich das empfehlen, weil man sich sonst eventuell der Gefahr aussetzen würde, daß der Zug der Achillessehne an dem noch nachgiebigen Callus nachträglich eine Verschiebung des oberen Fragments hervorrufen könnte. Das ist hier aber nicht geschehen.

Dies Bild stammt von einem 26jährigen Lehrer, der sich gelegentlich einer Jagd durch Unvorsichtigkeit selbst einen Schuß in den Calcaneus beibrachte. Die Einschußöffnung fand sich auf der oberen Fläche des Hacken an der Seite der Achillessehne, und die Ausschußöffnung an der Fußsohle. Man sieht hier einige Bleispritzer, die offenbar von dem Schuß herrühren. Der Mann war nicht gleich in unsere Behandlung gekommen; er hatte sich selbst behandelt, und zwar hatte er die Wunde gehörig mit Wasser ausgewaschen, infolgedessen war eine Entzündung eingetreten. Er kam herein mit etwas erhöhter Temperatur. Wir haben zunächst in den Schußkanal ein Rohr eingelegt und versucht, ob vielleicht durch antiphlogistische Therapie der Prozeß zur Heilung gebracht werden könne; es stellte sich aber in wenigen Tagen heraus, daß das unmöglich war. Es ist dann von der Außenseite her der Schußkanal mit dem Meißel freigelegt worden. In dem Kanal fand sich Knochengrieß, welcher entfernt wurde, dann wurde mit Jodoformgaze tamponiert. Darauf ging die Temperatursteigerung sofort zurück, und es trat absolut reaktionsloser Wundverlauf auf. Das ist das Bild von demselben Falle nach der Heilung. Man sieht hier noch diese kleinen Spritzer. Der Mann war bei seiner Entlassung — er war ungefähr acht Wochen hier in der Anstalt — vollkommen wieder in der Lage, sein Bein ohne jegliche Schwierigkeiten zu gebrauchen.

Das nächste Bild zeigt eine Fraktur des Talus und des Calcaneus. Man sieht, wie die Bruchlinie quer durchgeht. Der Mann war zwei Stockwerk hoch auf die Beine gefallen in der für die Calcaneusbrüche wohl meist ätiologischen Weise.

Die nächste Aufnahme, die ich vorstellen möchte, zeigt neben der Fraktur des Calcaneus auch einen Bruch des Processus posterior tali, wie man hier deutlich sieht. Dasselbe ist auch hier der Fall. Viel-

leicht kann ich an dieser Stelle darauf aufmerksam machen, daß wir gerade in der letzten Zeit diesen Bruch des Processus posterior tali häufiger beobachtet haben. Man dürfte wohl kaum in der Lage sein, diese Diagnose ohne Röntgenverfahren mit Sicherheit stellen zu können. Es ist bereits früher auf das Vorkommen dieses Bruches aufmerksam gemacht worden. Golebiewski hat seinerzeit daran erinnert und gesagt, daß man eventuell durch die Schmerzhaftigkeit bei Bewegung der großen Zehe, die dadurch hervorgerufen wird, daß die Sehne des Flexor hallucis longus hier in der Rille am Talus verläuft, auf die Diagnose geleitet werden könnte. Die Fraktur entsteht, indem zuerst der Talus mit seinem vorspringenden First eine Kompressionsfraktur des Calcaneus bewirkt und dann beim Tiefertreten des Talus sich der Processus posterior tali gegen die obere Gelenkfläche des Calcaneus stemmt und so einen Biegungsbruch erleidet.

Dies Bild zeigt eine Kompressionsfraktur des Calcaneus. Man sah es auf der Röntgenplatte selbst deutlicher, als auf dem Diapositiv, aber auch hier kann man bei scharfem Zusehen eine Reihe von Bruchlinien erkennen.

Zum Schluß möchte ich hier noch ein Diapositiv von einem Kalkaneusbruch vorführen, welches von einer Frau stammt, die nebenbei an einer schweren Tabes litt und sich die Fraktur zugezogen hat, ohne daß sie davon wußte. Es handelt sich hier um eine Tibiafraktur und außerdem um eine Calcaneusfraktur, und dann ist hier auch das Gelenk nicht ganz deutlich; es sind einige Veränderungen daran. Sie kam lediglich wegen ihrer gastrischen Krisen herein und konnte auf dem Bein gehen, allerdings mit Hilfe des Stockes. Nach Verheilung der Fraktur wurde die Frau wegen ihrer gastrischen Krisen in die innere Abteilung verlegt.

11. Herr Milner: **Pektoralisdefekt.** (Mit Projektionen.)

Das erste Bild zeigt Ihnen einen Patienten, der vor ungefähr vier Monaten in die Charité kam wegen gonorrhoischer Gonitis und Hackenschmerzen. Bei der Aufnahme des Gesamtstatus fand sich nebenbei diese Abflachung der rechten vorderen Brustwand, die sich bei genauer Betrachtung als auf einem Defekt des Pectoralis beruhend, erwies. Es fehlt bei dem Patienten die ganze Portio sterno-costalis des rechten Pectoralis maior und außerdem der größte Teil der Portio clavicularis des Pectoralis, ein Rest von ihr ist hier deutlich zu sehen. Gerade bei dieser Stellung des Patienten auf dem zweiten Bild, wo er mit den horizontal erhobenen Armen einen kräftigen Druck nach vorn ausübt, ist das Fehlen des Pectoralis maior sehr auffallend. Außer ihm fehlt bei diesem Mann nur noch der Pectoralis minor rechts; alle andern Muskeln sind kräftig entwickelt.

Wenige Wochen später wurde in der Charité-Gesellschaft ein anderer Patient vorgestellt wegen einer Hautaffektion, der nebenbei

ebenfalls einen Pektoralisdefekt, allerdings nur einen partiellen, zeigte. Die Hautaffektion, die Sie auf dem dritten Bilde deutlich sehen, ist eine Psorospermosis follicularis vegetans. Der partielle Pektoralisdefekt der rechten Seite zeigt nach oben eine ziemlich scharfe Grenze in der Höhe der vierten Rippe; weiter nach innen entspringen die unteren Fasern des erhaltenen Teils, nicht wie gewöhnlich am Sternum, sondern an den Rippenknorpeln, sodaß seine untere Grenze ungefähr in dieser bogenförmigen Linie verläuft. Auffällig war ferner, daß, wenn der Patient den Arm nach oben bewegte, das rechte Schulterblatt mit seiner inneren Kante etwas vom Thorax abgehoben wurde, nicht so stark, wie gewöhnlich bei Serratuslähmung, aber doch ziemlich auffallend. Die Erhebung des rechten Armes konnte auch nicht so kräftig ausgeführt werden, wie die des linken, und die von Dr. Seiffer vorgenommene elektrische Prüfung ergab, daß der Serratus anticus maior rechts vollständig fehlte.

Pektoralisdefekte sind in der Literatur ziemlich häufig beschrieben. Sie kommen in sehr verschiedenen Formen vor. Die häufigste Form ist die, die ich zuerst erwähnt habe, wo also vom Pectoralis maior die Portio sterno-costalis und zugleich der ganze Pectoralis minor fehlt und sonst nichts. Andere Fälle sind kompliziert mit Defekten anderer Muskeln, besonders auch des Serratus, dann aber sind interessante Komplikationen die, wo der betreffende Arm hypertrophisch ist und Syndaktylien zeigt, oder auch einzelne Rippen in der Gegend des Muskeldefektes teilweise fehlen. Diese Fälle werden ohne weiteres bei uns den Gedanken erwecken, daß es sich um eine kongenitale Affektion handelt, und zwar werden wir Chirurgen und Gynäkologen in erster Linie an äußeren Druck als Ursache denken. Andere Fälle aber, die nicht so hochgradige Entwicklungsstörungen zeigen, werden immerhin dann als kongenital aufgefaßt werden müssen, wenn im Bereich des Defektes, wie es bei dem zweiten Falle sehr deutlich zu sehen war, Hautveränderungen sich vorfinden, die darin bestehen, daß die Haut straffer gespannt und verdünnt ist, daß die Haare spärlicher sind und daß die Mamilla höher gerückt und verkleinert ist. Während es sich auch in diesen Fällen wohl um eine kongenitale Affektion handelt, so gibt es andererseits Fälle, wo diese Veränderungen nicht beschrieben sind und wo es fraglich ist, ob es sich um Folgen einer im foetalen oder erst im extrauterinen Leben abgelaufenen Störung zentralen Sitzes handelt. Etwas Bestimmtes darüber können wir nicht sagen. (Der Vortrag erscheint ausführlich an anderer Stelle.)

Sitzung am 14. März 1904.

Vorsitzender: Herr Körte; Schriftführer: Herr Sonnenburg.

Vor der Tagesordnung: 1. Herr Körte: Fall von **Gefäßnaht bei Aneurysma arterio-venosum in der Kniekehle** mit Krankenvorstellung.

Der Patient, den ich hier vorstelle, ist früher von mir operiert worden wegen eines Pes calcaneo-valgus paralyticus, und ich habe, nachdem ich ihn längere Zeit mit Verbänden etc. behandelt hatte, im Jahre 1896 die Athrodese gemacht, habe ihm das Talo-naviculär- und das Talo-tibialgelenk versteift. Sie sehen, daß er ganz nett läuft. Das Bein ist natürlich sehr dünn; aber der Fuß hat eine sehr gute Stellung. Der Grund, weswegen ich ihn jetzt zeigen wollte, ist folgender. Er kam am 16. Januar d. J. zur Aufnahme mit der Angabe, daß er acht Tage vorher, am 8. Januar, einen Stich mit einem Taschenmesser in die Kniekehle bekommen habe. Die kleine Wunde, die er hatte, war vernarbt, man sieht hier noch die Spuren; aber er hatte die ganz typischen Zeichen eines arteriell-venösen Aneurysma. Es bestand ungemein starkes Sausen, einmal an der Verletzungsstelle und, von da sich fortsetzend, nach unten im Verlaufe der Gefäße und nach oben bis zur Inguinalgegend. Er hatte außerdem ein starkes Ekzem, welches von Jodoformanwendung beim ersten Verband herrührte. Ich habe nun zunächst dieses Ekzem abheilen lassen und diese Zeit gleichzeitig benutzt, um zu versuchen, ob man durch Kompression mittels Gummibinden und durch Hochlagerung etwa das arteriell-venöse Aneurysma zur Heilung bekäme. Das war nicht der Fall, und so habe ich ihn denn am 10. Februar operiert in der Weise, daß das Bein blutleer gemacht wurde; dann habe ich mittels eines langen Schnittes durch die Kniekehle mir die Gefäße freigelegt, und es ergab sich nun, daß die Arteria und Vena poplitea — wie ich es angenommen hatte — miteinander verwachsen waren und in offener Kommunikation standen. Die Vereinigungsstelle war etwa 6 mm lang, sie wurde bloßgelegt und dann auf einer Sonde durchgetrennt. Es resultierte nun in der Arterie und in der Vene je ein Loch, welches durch einige Nähte mit feinem Karbolwachszwirn mittels runder Darmnadeln geschlossen wurde. Darnach wurde der Schlauch gelöst und zunächst mit einem Gazetampon die Wunde leicht tamponiert, um zu sehen, ob die Nähte hielten. Das war der Fall. Es kam kein Blut durch, und ich konnte sehen, wie das Arterienblut tatsächlich die Stelle passierte und in die abwärts liegenden Gefäße hineindrang. Ganz sicher war ich natürlich nicht, ob diese Nähte dauernd halten würden. Sie taten es aber, und die Zirkulation ist vollkommen ungestört geblieben. Wir haben die Pulsation in der Arteria tibialis postica während der ganzen Zeit dauernd verfolgen können. Die Blasegeräusche in der Kniekehle und an den oberwärts und abwärts gelegenen Gefäßen blieben weg. Die

Hautwunde ist, wohl infolge des Ekzems, welches noch nicht völlig abgeheilt war, nicht ganz per primam geheilt; ich mußte einige Nähte lösen. Die Wunde ist jetzt, wie Sie sehen, völlig geheilt, und ich habe Grund, anzunehmen, daß die Kontinuität der beiden Gefäßröhren völlig erhalten geblieben ist; denn man fühlt den Puls unterhalb ganz gut. Es haben sich die Blasengeräusche auch nicht wieder eingestellt. Man hört über der Arteria poplitea ein leichtes systolisches Blasen, welches wohl daher rührt, daß an der Nahtstelle eine gewisse Verengerung des Gefäßrohres zurückgeblieben ist. Im übrigen ist das Bein vollkommen gebrauchsfähig, und es sind keinerlei Störungen zurückgeblieben. Da Gefäßnähte doch immerhin noch nicht so ganz häufig sind, habe ich mir erlaubt, Ihnen den Patienten, der morgen aus dem Krankenhause entlassen wird, vorzustellen. (Ein analoger Fall wurde kürzlich von W. Wiesinger aus Hamburg berichtet.)

2. Herr Nordmann: **Magenresektion wegen maligner Tumoren. Krankenvorstellung.** M. H.! Die Frage nach den Gefahren und der Nützlichkeit der operativen Behandlung der Magengeschwülste ist immer noch nicht geklärt. Es ist notwendig, ein größeres Material, welches nach einheitlichen Gesichtspunkten bearbeitet wurde und sämtliche operierten Fälle umfaßt, kritisch zu untersuchen, um zu einem abschließenden Urteil zu gelangen. Herr Geheimrat Körte war so gütig, mir vor einiger Zeit alle im Krankenhause am Urban und in seiner Privatklinik von ihm operierten Fälle maligner Magengeschwülste zur Bearbeitung zu überweisen; ich werde in kurzem in Langenbecks Archiv ausführlich darüber berichten.

Die Pylorusresektion wurde im ganzen 38mal ausgeführt, mit einer direkten postoperativen Mortalität von 42 %. Bei den Nachforschungen nach dem ferneren Ergehen der 22 Kranken (= 58 %), welche die Operation überstanden hatten, ergab sich, daß 9 noch am Leben sind, und zwar schwankt ihre Lebensdauer zwischen 1 und 5½ Jahren. Von Wert sind natürlich in erster Linie diejenigen Patienten, welche länger als 3—4 Jahre frei von Rezidiven und Metastasen geblieben sind. Ich bin in der Lage, Ihnen von diesen letzteren einige vorzustellen. Im ganzen haben wir 4 Kranke, welche nach einer Resektion wegen eines Pyloruskarzinoms länger als 4 Jahre in ungestörter Gesundheit leben.

Der eine, 50jährige Kranke, welchen ich Ihnen zuerst zeigen möchte, kam in sehr elendem Zustande vor 4½ Jahren in die Anstalt. Er litt seit zirka 6 Monaten an Erscheinungen von Pylorusstenose und war sehr abgemagert. Ein Tumor war nicht zu fühlen. Der Magensaft enthielt Milchsäure, aber keine Salzsäure.

Bei der Laparotomie fand sich ein eigroßer, beweglicher Pylorustumor und einige kleine Drüsen im kleinen Netz. Herr Geheimrat

Körte machte die Resektion nach Billroth II, indem das Duodenallumen eingestülpt und die oberste Jejunalschlinge in den unteren Magenwundwinkel eingenäht wurde. Die Rekonvaleszenz war ungestört. Der Kranke erholte sich sehr gut. Er ist jetzt 4½ Jahre vollkommen gesund geblieben, und Sie können sich überzeugen, daß er zurzeit frei von jedem Rezidiv und Metastasen ist und sich eines guten Ernährungszustandes erfreut. Er versieht seinen Dienst als Portier, huldigt dem Potus ziemlich stark, befindet sich aber sehr wohl.

Der resezierte Magenteil und die Drüsen wurden mikroskopisch untersucht. Es fand sich, daß der Tumor ein Adenokarzinom war, daß die Drüsen jedoch frei von Metastasen waren. Ich gebe Ihnen das Präparat herum (folgt Demonstration).

Als zweiten Fall möchte ich Ihnen einen jetzt 47jährigen Mann vorstellen, welcher vor 5½ Jahren in sehr elendem Zustande in die Anstalt kam. Man trug Bedenken, ihn überhaupt zu operieren. Der Kräftezustand war durch eine seit Monaten bestehende Stenose des Pylorus aufs äußerste reduziert. Man fühlte in der Nabelgegend einen faustgroßen, aber verschieblichen Tumor, welcher als Karzinom angesprochen wurde. Das Probefrühstück ergab Milchsäure, aber keine Salzsäure im Magensaft. Wie so häufig in unseren Fällen, fanden sich nach der Eröffnung der Bauchhöhle ganz andere Verhältnisse, als auf Grund der klinischen Symptome angenommen wurde. Der große Tumor am Pylorus war sehr gut beweglich; es waren nur einige kleine Drüsen im kleinen Netz zu fühlen. Herr Geheimrat Körte resezierte nach Billroth II, und zwar fast den ganzen Magen, wie Sie aus diesem Präparat, welches ich Ihnen herumgebe, ersehen können. Der Tumor sitzt der Schleimhaut blumenkohlartig auf und ist überall von einem mehrere Zentimeter breiten Saum gesunder Wand umgeben. Die mikroskopische Untersuchung der Geschwulst ergab ein Adenokarzinom. Am Rande des Tumors, wo er in die gesunde Schleimhaut übergeht, fanden sich jedoch Bilder, welche auf eine relativ geringere Malignität schließen ließen. Während nämlich die atypischen Drüsenschläuche im Zentrum des Tumors alle Schichten der Magenwand bis in die Serosa durchsetzten, gingen sie am Rande an den meisten Stellen nur bis in die Submucosa; nur an ganz vereinzelten Punkten hatten sie hier die letztere schon durchbrochen und waren in die Muscularis und Serosa vorgedrungen. Die mikroskopische Untersuchung der Drüsen ergab eine einfache Hyperplasie. Der Patient hat sich sehr gut erholt und ist jetzt 5½ Jahre gesund geblieben. Wenn Sie ihn ansehen und untersuchen, werden Sie auch annehmen können, daß er bisher von Rezidiven respektive Metastasen verschont geblieben ist.

Abseits von diesen Fällen von Resektion wegen Karzinoms steht nun ein Fall, welcher eine Seltenheit bedeutet.

Es handelt sich um eine 35jährige Frau, welche vor zirka zwei Jahren mit Erscheinungen von Pylorusstenose und in sehr schlechtem

Ernährungszustande in die Anstalt kam. Man fühlte rechts vom Nabel einen eigroßen, gut verschieblichen Tumor; im Magensaft fehlte die Salzsäure, hingegen war Milchsäure vorhanden. Es wurde natürlich an ein Carcinoma pylori gedacht. Und Herr Geheimrat Körte nahm die Laparotomie vor. Am Pylorus fand sich ein eigroßer beweglicher Tumor und einige kleine Drüsen im kleinen Netz. Es wurde nach Billroth II reseziert. Die mikroskopische Untersuchung des Tumors hatte nun ein überraschendes Resultat. Es fand sich nämlich eine Tuberkulose. Und zwar ähnelten die Bilder sehr der Darmtuberkulose. Ich habe Ihnen dort ein Präparat aufgestellt, an welchem Sie die überhängenden Schleimhautränder, den mit kubischem Epithel überkleideten Substanzverlust der Mucosa, und unterhalb dieses letzteren typische Tuberkeln mit Langhansschen Riesenzellen sehen können. An dem Präparat, welches ich Ihnen herumgebe, sehen Sie ebenso wie an dem mikroskopischen Schnitt, daß die Neubildung wesentlich der Submucosa angehört. Letztere ist stark verdickt, die Schleimhaut ist stellenweise ulzeriert. Die Neubildung sitzt zirkulär am Pylorus und ist allerseits von gesunder Wand umgeben.

Bisher ist erst ein Fall von Magentuberkulose beschrieben worden, welcher operativ behandelt wurde. Und zwar hat Lippscher einmal bei einem nicht exstirpierbaren Pylorustumor die Gastroenterostomie gemacht. Es war ihm aufgefallen, daß die Drüsen frei geblieben waren, und deshalb hatte er eine Probeexzision gemacht. Die mikroskopische Untersuchung ergab Tuberkulose. Sonst hat man die Magentuberkulose nur bei der Sektion Schwindsüchtiger gefunden. Przewoski hat vor einiger Zeit eine ausführliche Mitteilung über dieses Thema in Virchows Archiv gemacht.

In bezug auf das Zustandekommen der Magentuberkulose hat man zwei Wege der Infektion angenommen: einmal den hämatogenen und anderseits die direkte Fütterungstuberkulose (durch Aufnahme bazillenhaltiger Milch oder tuberkulösen Sputums zustande gekommen). Der erstere, hämatogene Ursprung ist in unserem Falle auszuschließen, denn es handelt sich um eine sonst gesunde Frau, welche auch jetzt, zwei Jahre nach der Operation, keinerlei Zeichen einer Tuberkulose bietet. Dagegen ist es möglich, daß bei unserer Kranken die Infektion so erfolgt ist, wie schon Przewoski für eine Anzahl seiner Fälle angenommen hat. Es wäre nämlich möglich, daß sich die Tuberkelbazillen auf einem anderweitig verursachten Mucosadefekt ansiedelten, und das scheint mir in unserem Falle das wahrscheinlichste zu sein. Das mikroskopische Präparat dort zeigt Ihnen, daß der Mucosa-

defekt bis auf das noch ulzerierte Zentrum regelmäßig vernarbt ist, und daß man den Eindruck gewinnt, als seien die Tuberkeln jünger als das kleine Schleimhautgeschwür.

Der Nachweis, daß Tuberkelbazillen im Magensaft tatsächlich virulent bleiben, ist durch Frank (Wien) und andere Untersucher erbracht worden.

In Schnitten von Magentuberkulose gelang ihr Nachweis immer erst nach langem Suchen. Ich habe erst nach Durchmusterung zahlreicher Präparate, welche mit Karbolfuchsin vorgefärbt, mit Salzsäurealkohol entfärbt und mit Hämatoxylin nachgefärbt waren, zweimal einen Tuberkelbacillus gefunden. Den einen habe ich Ihnen drüben aufgestellt. Es ist demnach absolut sicher, daß es sich bei unserer Kranken um Magentuberkulose gehandelt hat.

Der Kranken geht es sehr gut. Sie befindet sich in gutem Kräftezustande, hat keine Magenbeschwerden, und Tuberkulose ist nirgends bei ihr nachzuweisen. Seit der Operation sind zwei Jahre verflossen.

Alles in allem wird der Fall eine Seltenheit bleiben. Vorher zu diagnostizieren wird die Magentuberkulose bei sonst gesunden Menschen nicht sein. Die Art der Operation ist vom lokalen Befund abhängig. Am günstigsten ist natürlich eine Resektion. Durch die vorgestellten Kranken ist Ihnen wiederum der Beweis erbracht, daß es tatsächlich gelingt, einige, wenn auch nur wenige, Kranke mit der Pylorusresektion auf Jahre hinaus ihrem sicheren Schicksale, dem Tode, „abzuringen", wie Czerny sagt.

Diskussion: Herr Körte stellt eine seit 4¼ Jahren geheilte Magenresektion wegen Karzinoms vor, die in dieses Gebiet hineingehört. Bei dieser Dame, die Sie hier vor sich sehen, wurde im September 1899 vom Kollegen Boas ein Magentumor entdeckt. Es wurde damals ein Chirurg zugezogen, welcher von einer Operation abriet, da die Aussichten ungünstige wären. Ich sah sie Anfang Dezember und habe sie am 9. Dezember 1899 operiert — es fand sich ein Tumor, der hier in etwas geschrumpftem Zustande vorliegt: der Pylorus war einigermaßen beweglich, die Drüsen nur wenig affiziert. Ich habe die Resektion gemacht, und zwar, da das Duodenum in diesem Falle verschiebbar war und sich gut mit dem Magenfundus vereinigen ließ, habe ich reseziert nach Billroth I. Es verlief die Heilung auch sehr glatt, und die Patientin erfreut sich seitdem, also seit jetzt 4¼ Jahren, des besten Wohlseins. Ihre Magenfunktion ist eine völlig normale. Sie ist immer schlank und zart gewesen; das ist ja aber eigentlich ein

Vorzug, und ich hoffe, daß sie sich dieses Vorzugs noch recht lange erfreuen wird.

Herr Holländer: Ich habe vor zirka sechs Wochen eine Frau in Behandlung bekommen, die einen palpablen Magentumor hatte, und da ich unter der ziemlichen Anzahl von Fällen, die ich in der Hoffnung, noch radikal operieren zu können, nachgesehen hatte, jedesmal die Erfahrung gemacht hatte, daß man für das Risiko des großen Eingriffs zu spät gekommen sei, weil Metastasen an der kleinen Kurvatur oder in dem Peritoneum sich befanden, so glaubte ich auch in diesem Falle kaum noch an ein radikales Vorgehen, weil ein ziemlich großer Tumor vorlag. Tatsächlich zeigte sich dann auch eine Komplikation, die ziemlich selten vorkommt, daß nämlich das Karzinom bereits in das Querkolon hineingewachsen war. Die genaue Untersuchung des Peritoneums, der großen und der kleinen Kurvatur ließ irgendwelche Drüsenschwellungen oder Metastasen vollkommen vermissen. Dagegen war das Kolon ganz an den Magen gezogen, und es zeigte sich, daß das Magenkarzinom die Wand des Kolons bereits erheblich infiltriert hatte. Da der Tumor aber beweglich war und, wie gesagt, die Drüsenschwellung vollkommen fehlte, so entschloß ich mich zu der radikalen Operation und habe das Magenkarzinom in Verbindung mit dem Querkolon exstirpiert. Ich ging mit der Versorgung der Darmöffnungen in der Weise vor, daß ich den Magen und das Duodenum verschloß, eine End-zu-Endanastomose des Querkolon machte und dann die Gastroenterostomia antecolica zufügte. Die Patientin hat diesen, doch sehr schweren Eingriff vortrefflich überstanden und hat auch nach 3—4 Wochen die Klinik verlassen können. Allerdings trat am sechsten Tage eine Kotfistel auf, welche ich bei dem atrophischen Zustand des Darms und der ziemlichen Spannung der Kolonenden habe erwarten müssen. Infolgedessen hatte ich das Kolon ganz mit Gaze umgeben und habe dadurch zwar auch eine diffuse Peritonitis vermeiden können; auf der andern Seite glaube ich aber auch wieder, daß das Einlegen einer solchen Gazetamponade um die frische Darmnaht ein zweischneidiges Schwert ist, weil erfahrungsgemäß die Gaze an und für sich wieder zu zirkumskripten Darmnekrosen führen kann. Ich hatte in zwei Fällen Gelegenheit gehabt, einen Gazetampon, der sechs Wochen in der Bauchhöhle gelegen hat, zu entfernen; zunächst hatte diese Gaze vollkommen reaktionslos mehrere Wochen in der Bauchhöhle gelegen, dann aber gab es plötzlich ein Exsudat mit Erscheinungen der Darmruptur. In einem Falle konnte ich dabei konstatieren, daß die Gaze eine zirkumskripte Nekrose der Darmwand hervorgerufen hatte und im Begriff war, in die Darmöffnung hineinzuschlüpfen; auf diese Weise hat man ja den Abgang von gelegentlich intraabdominal liegen gelassener Gaze per vias naturales beobachtet. Ich meine, daß man hier in diesem Dilemma den sicheren Weg gehe und lieber mit einer kleinen Nahtnekrose und vorübergehendem Anus

praeternaturalis rechnet, als daß man sich der Gefahr einer Peritonitis aussetzt. Der Ausweg der Bedeckung der Nahtlinie mit Gewebsteilen war ja in diesem Fall nicht möglich, weil das Netz in toto mit entfernt worden war.

3. Herr Voswinckel: **Thorakoplastik.** Krankenvorstellung.

Seitdem ich im Jahre 1897 in der Deutschen Zeitschrift für Chirurgie einen Beitrag über die Behandlung veralteter Empyeme durch ausgedehnte Rippenresektion (Thorakoplastik) auf Grund von sechs im Krankenhaus am Urban operierten und 129 mir in der Literatur zugänglichen Fällen veröffentlichte, sind bis jetzt 13 weitere Fälle hier zur Operation gekommen, so daß ich heute über 19 hiesige Fälle berichten kann.

Es handelte sich fünfmal um ein tuberkulöses, viermal um ein metapneumonisches respektive nach Influenza entstandenes und dreimal um ein traumatisches Empyem. In sieben Fällen konnte die Ursache nicht angegeben werden. Von diesen 19 Operierten starben sechs. Die übrigen 13 wurden alle von ihrer großen Empyemhöhle und der dadurch bedingten Eiterung befreit. Acht wurden völlig geheilt, bei fünf blieb eine kleine, wenig sezernierende Weichteilfistel zurück, die den Patienten kaum Beschwerden verursacht, und die in den meisten Fällen wohl im Laufe der Zeit sich spontan schließen wird. Alle 13 Patienten sind wieder teils vollständig, teils bis zu einem gewissen Grade arbeits- und erwerbsfähig geworden. In allen Fällen hatte sich die Lunge der operierten Seite wieder ausgedehnt und nahm an der Atmung ausgiebig Anteil. In keinem Falle hatte sich eine nennenswerte Skoliose ausgebildet. Die Bewegungsfähigkeit des betreffenden Armes war stets fast ganz normal geblieben, die Gebrauchsfähigkeit jedoch in den meisten Fällen insofern herabgesetzt, als mit demselben nicht mehr so schwere Arbeit verrichtet werden konnte, insbesondere nicht so schwere Lasten gehoben werden konnten wie vor der Operation.

Was die Ausführung der Operation anbetrifft, so ist nach den Erfahrungen, die hier im Krankenhaus gemacht sind, die Schnittführung nach Schede, also die Bildung eines großen U-förmigen Hautmuskellappens mit nachfolgender Entfernung des die Empyemhöhle überlagernden Teils der Brustwand in den weitaus meisten Fällen allen anderen überlegen. Es ist dabei nicht nötig, die Wundhöhle auszutamponieren, sondern man tut besser daran, den gebildeten Hautmuskellappen gleich in die Wunde hineinzuschlagen und ihn mit einigen Nähten zu fixieren. Durch Einlegen von Gazestreifen und Drains kann man genügend für den Abfluß des Wundsekrets sorgen.

Die Abtragung der verdickten Pleura pulmonalis (Dekortikation nach Délorme) ist nur in den Fällen zu empfehlen, in denen sie sich leicht auf stumpfem Wege ausführen läßt; in denjenigen Fällen, in

denen dies nicht möglich ist, z. B. wenn zahlreiche Gefäße von der Pleuraschwarte in das Lungengewebe ziehen, so daß viele Unterbindungen nötig sind, soll man davon absehen und sich mit einigen bis auf das Lungenparenchym reichenden parallelen Schnitten mit dem Messer oder Thermokauter begnügen, da diese nach unseren Erfahrungen hinreichen, um die Wiederausdehnung der kollabierten Lunge zu gewährleisten.

Unter den 19 operierten Fällen befinden sich, wie schon erwähnt, fünf, welche mit Tuberkulose kompliziert waren. Von diesen sind vier gestorben. Trotzdem kann die Tuberkulose an und für sich nicht als Gegenindikation für die Thorakoplastik angesehen werden, denn wie der eine geheilte Fall, den ich sogleich vorstellen werde, beweist, und dem sich noch mehrere aus der Literatur zur Seite stellen lassen, ist die Operation doch auch hier nicht aussichtslos. Allerdings kann es manchmal vor der Operation schwierig sein, zu beurteilen, ob die Ausdehnung der tuberkulösen Veränderung sowie der Kräftezustand des Patienten es noch zuläßt, einen so großen Eingriff mit Hoffnung auf Erfolg zu unternehmen. (Vorstellung von drei geheilten Fällen.)

(Eine ausführliche Abhandlung über diesen Gegenstand wird in Langenbecks Archiv erscheinen.)

4. Herr Frank: **Fälle von Lungeneiterung mit Krankenvorstellung.**

M. H.! In den letzten drei Jahren, d. h. seit der Veröffentlichung von Borchert (Archiv für klinische Chirurgie Bd. 63) sind im Krankenhaus am Urban 12 Fälle von Lungeneiterung Gegenstand chirurgischer Behandlung gewesen. Es kamen außerdem noch zwei Fälle zur Beobachtung, die als jauchige Empyeme dem Krankenhaus in extremis überwiesen wurden, und bei denen erst durch die Autopsie der Lungenabszeß festgestellt wurde. Die erwähnten 12 Fälle wurden durch die bekannten physikalischen Phänomene, durch den Nachweis von Lungenparenchymfetzen im Sputum und zum Teil durch das Röntgenbild als Lungeneiterungen erkannt und operiert. Bei vier Patienten war schon eine Perforation in die Pleura erfolgt, und es war deshalb nach der Empyemoperation nur notwendig, den Lungenherd vollkommen freizulegen und für seine Entleerung Sorge zu tragen. In den übrigen acht Fällen war der Brustfellraum nicht infiziert: die Pleura mußte hier, soweit die Verwachsungen und Verklebungen fehlten, im Bereich des zu erwartenden Lungenabszesses durch Katgutsteppnaht mit „Hinterstichen“ gesichert werden.

Der Herd in der Lunge wurde — bis auf einen Fall immer in derselben Sitzung wie die präliminare Pleuranaht — nach vorangegangener Punktion mit dem Thermokauter eröffnet.

Erheblichere Blutungen wurden beim Inzidieren des Lungengewebes nicht beobachtet, wohl aber — zum Teil recht gefährliche — Atmungsstörungen.

Von diesen operierten 12 Fällen sind sieben geheilt, fünf gestorben. Drei dieser Todesfälle wurden durch eitrige Bronchitis und Pneumonie hervorgerufen, eine Patientin starb an einem Hirnabszeß und ein Kranker an Atmungsinsuffizienz beim Inzidieren der Lunge mit dem Thermokauter. (Vorstellung von vier geheilten Patienten mit Röntgogrammen.)

Diskussion: Herr Nordmann: M. H.! Diese 52jährige Patientin ist in doppelter Hinsicht interessant. Sie kam vor zirka drei Monaten mit einer kindskopfgroßen, inkarzerierten Kruralhernie in die Anstalt. Herr Geheimrat Körte nahm die Herniotomie vor. Es machte einige Mühe, die große Bruchpforte sicher zu verschließen, und es wurde deshalb zwischen Peritoneum parietale und Beckenwand ein Drahtnetz nach Goepel eingelegt und fixiert. Vor diesem wurde der Musculus pectineus an das Ligamentum Poupartii genäht, und darüber folgte die Naht der Haut mit Zwirn. Die Wundheilung war glatt, Patientin bekam nicht einen einzigen Nahtstichabszeß. Bei ihrer Aufnahme hatte sie jedoch eine allgemeine Bronchitis aufgewiesen. Zwei Wochen nach der Herniotomie bekam sie nun eine katarrhalische Pneumonie im linken Unterlappen, welche mit Abendtemperaturen von 38° einherging. Einige Tage später stellte sich ein sehr übelriechendes Sputum ein, welches Lungenfetzen enthielt. Die Patientin war sehr elend, und es machte einige Mühe, den Abszeß genau zu lokalisieren. Es bestand nämlich Dämpfung über dem ganzen linken Unterlappen. Das Röntgenbild ließ auch im Stich, denn man bekam einen Schatten links unten, welcher vom Herzschatten nicht abzugrenzen war. Einige Tage später entstand über der achten und neunten Rippe, nach hinten von der hinteren Axillarlinie, eine fünfmarkstückgroße Zone, welche zeitweilig tympanitischen Schall gab, und zwar dann, wenn die Patientin die großen Mengen ihres stinkenden Sputums auswarf. Fehlte dieses, so gab dieselbe Zone gedämpften Schall. Da die Erscheinungen nicht zurückgingen, wurde in Lokalanästhesie mit ½%iger Eukainlösung die Resektion der achten und neunten Rippe nach hinten von der Axillarlinie zirka 12 cm lang gemacht. Die Pleuren waren verwachsen. Die Punktion ergab Eiter, welcher dem Sputum glich. Es wurde nun mit dem Glüheisen ein zirka eigroßer Lungenabszeß eröffnet, welcher jauchigen Eiter entleerte. Nach Austupfung konnte man in ihn mehrere kleine Bronchi münden sehen. Die deckende Lungenschicht war zirka ½ cm dick gewesen. Wirbelsäulenwärts von dem Abszeß fand sich noch eine ebenso große Empyemhöhle. Beide wurden mit Jodoformgaze tamponiert und drainiert. Der Erfolg war ausgezeichnet. Wie mit einem Schlage hörte das jauchige Sputum auf, und Patientin hat sich jetzt in den acht Wochen, welche seit der zweiten Operation verflossen sind, ausgezeichnet erholt. Zurzeit besteht noch ein fingerdicker Gang, welcher durch Tamponade noch offengehalten wird, weil er noch etwas sezerniert. Man kann ferner hier das Drahtnetz sehr

gut fühlen; es liegt hinter der Bruchpforte und ist durch Druck von oben gegen das Darmbein gut palpabel. Die Prognose ist in diesem Fall von Lungenabszeß günstig, da er ganz augenscheinlich der einzige gewesen ist. (Folgt Demonstration der Patientin.)

5. Herr Körte: a) **Demonstration einer Röntgenphotographie von Kontinuitätsresektion des Femur.**

Der eine Fall betrifft einen jungen Mann, dessen Sie sich vielleicht entsinnen: es war ein zart aussehender Jüngling, dem ich damals vor drei Jahren eine Kontinuitätsresektion am Femur wegen Sarkoms gemacht hatte, und es wurde die Prognose hier von einer Seite nicht günstig gestellt. Es geht dem Patienten fortgesetzt sehr gut. Es sind jetzt über vier Jahre her seit der Operation, und er kam nun vor kurzem zu mir mit der Frage, ob er nicht seinen großen Stützapparat weglassen könnte. Ich schickte ihn zum Kollegen Immelmann, um eine Röntgenaufnahme des Beines zu machen. Ich habe damals 21 cm vom Femur entfernt, und da das Kniegelenk eröffnet werden mußte, habe ich die Gelenkfläche der Tibia oberflächlich abgesägt, habe dann den Femurschaft in die Tibia eingefügt und mittels eines Knochennagels sowie eines Silberdrahtes befestigt. Durch die Freundlichkeit des Herrn Kollegen Immelmann bin ich nun eben in den Besitz des Röntgenbildes gekommen, das ich Ihnen herumgeben will. Da sehen Sie zunächst, wie sich die statischen Verhältnisse der Knochen wiederhergestellt haben. Sie sehen, daß der untere Teil des Femur breiter geworden ist und ohne Absatz in den Knochen der Tibia-Epiphyse übergeht. Hier sehen Sie den dunklen Schatten, den Silberdraht. Der junge Mensch geht ausgezeichnet und hat mir im letzten Jahre eine Ansichtskarte von einem Berge im Riesengebirge geschrieben, den er mit seinem Bein bestiegen hatte. Er befindet sich über vier Jahre nach der Operation ganz gut.

b) **Demonstration einer Röntgenphotographie von Silberdrahtnetz in einer Bruchpforte.**

Das zweite, was ich Ihnen mitteilen wollte, war folgendes. Im vorigen Jahre hatte ich Ihnen auch ein paar Patienten vorgestellt, bei denen zum Verschluß großer Bruchpforten Drahtnetze eingebracht waren (nach Goepel), und bei einer Patientin, bei der wegen großer Kruralhernie die Goepelsche Methode in Anwendung gekommen war, konnten verschiedene Herren das Drahtnetz nicht fühlen. Ich habe die Patientin noch einmal kommen lassen zur Röntgenphotographie, und Sie sehen hier auf dem Bilde den Schatten des Drahtnetzes, der sich allerdings nicht so stark markiert, wie es wünschenswert wäre, es ist dazu zu hell im Saale. Ich hatte damals einigen Herren, die das Drahtnetz nicht fühlten, versprochen, Ihnen in einer der nächsten Sitzungen das Röntgenbild zu liefern, und habe mich dieses Versprechens hierdurch entledigt.

6. Herr Frank: **Fall von Luxatio et fractura tali.**

M. H.! Ich stelle Ihnen einen 30jährigen Herrn vor, der beim Turnen zu kurz gesprungen war, zu Fall kam und mit dem linken Fuß nach außen umknickte. Bei der Aufnahme ins Krankenhaus stand der Fuß in extremer Varusstellung. Der Talus war um seine Achse nach außen gedreht und mit seiner tibialen Artikulationsfläche deutlich unter dem Malleol. externus zu fühlen (Röntgenbild). Alle Versuche, den Talus in Narkose zu reponieren, waren vergeblich; es wurde deshalb die blutige Reposition beschlossen. Bogenförmiger Schnitt um den äußeren Knöchel; der Talus war beinahe vollkommen aus seinen Bandverbindungen gelöst; die Gelenkfläche mit der Tibia stand außen unterhalb des Malleol. externus. Außer der Luxation bestand noch eine Absprengung der Pars posterior tali, die fest auf dem Calcaneus saß. Es gelang nicht, die beiden Fragmente des Talus zu adaptieren. Daher Exstirpation des Talus. (Präparat.) Der Patient wurde zunächst mit Gehgipsverbänden behandelt und läuft jetzt in seinem gewöhnlichen Stiefel ohne erhöhte Sohle gut und sicher.

Diskussion: Herr Körte: Wir haben uns vergeblich lange Zeit bemüht, zuerst, als die Haut intakt war, und dann, als wir die Haut aufgeschnitten hatten, den Talus zurückzubringen; man bekam ihn stets bis auf einen gewissen Punkt, weiter ging es aber nicht. Es war eben schließlich der Grund der, daß eine Fraktur dabei war, und daß man wohl die Gelenkflächen aneinander bekam, daß mir aber die Adaption der Fraktur nicht gelang. Auf diese Weise blieb mir nichts anderes übrig als die Entfernung des Knochens.

7. Herr Körte: **Ein geheilter Fall von Leberabszeß pylephlebitischen Ursprunges.**

M. H.! Ich wollte Ihnen hier ein junges Mädchen vorstellen, der ich im vorigen Sommer einen Leberabszess operierte. Der Fall verdient deswegen einiges Interesse, weil der Leberabszeß entstanden war nach Perityphlitis, und zwar war es die unangenehmere Art der perityphlitischen Leberabszesse, nämlich diejenige, welche im Gefolge der Perityphlitis durch Mesenterialvenen- und Pfortaderthrombose entsteht. Ich habe im ganzen 16 Fälle von Leberabszeß nach Perityphlitis beobachtet, welche durch Operation, beziehungsweise durch Autopsie sichergestellt sind. Unter diesen waren zwei, bei denen ich annehme, daß die Eiterung in der Leber nicht durch Pylephlebitis, sondern auf dem Wege der Lymphbahnen entstanden ist, indem der Eiter hinter dem Cöcum und hinter dem Kolon entlang nach oben gegangen ist bis zu der Stelle, wo die beiden Peritonealblätter am stumpfen Leberrande eine Fläche von Lebergewebe freilassen, und wo ein Infektionsprozeß leicht in die Leber eindringen kann. Beide Patienten wurden perpleural von hinten her operiert. Der eine ist geheilt; der andere kam später zur Sektion, und ich konnte diesen

Weg des Eiters völlig einwandsfrei nachweisen, konnte auch nachweisen, daß weiter keine Abszesse in der Leber vorhanden waren. Die pylephlebitischen Leberabszesse sind ja zunächst immer multiple; es ist eine ganze Reihe von Herden in der Leber vorhanden, und in der überaus großen Mehrzahl der Fälle gehen die Patienten daran zu Grunde.

Die Patientin, welche ich Ihnen hier vorstelle, bildet davon eine glänzende Ausnahme. Sie kam, 19 Jahre alt, im Juni vorigen Jahres zur Aufnahme in das Krankenhaus. Sie war 2½ Wochen vor der Aufnahme erkrankt unter den Symptomen einer Perityphlitis, welche von Herrn Dr. Herzfeld beobachtet worden war. Nach anfangs leichtem Verlauf trat eine Verschlimmerung ein mit Schüttelfrösten und hohem Fieber bis 40°; in diesem Zustande kam sie zu uns, gleich mit dem ausgesprochenen Verdacht, daß es sich um eine Eiterung in der Leber handeln müßte. Sie war damals in sehr elendem Zustande, machte einen septischen Eindruck und hatte eine geschwollene Leber, die schmerzhaft war. Ein bestimmter Herd ließ sich weder durch Palpation noch durch Punktion nachweisen, und so dauerte es eine Zeit — über 14 Tage —, bis ich mich zu einem Eingriff entschloß. Am 1. Juli habe ich vermittels eines epigastrischen Schnittes den linken Leberlappen freigelegt, welcher druckempfindlich und vergrößert war. Ich konnte an zwei Stellen kleine Abszesse eröffnen, sie waren vielleicht hasel- oder walnußgroß, und das dazwischenliegende Leberparenchym machte einen matschigen, eiterinfiltrierten Eindruck. Ich tamponierte die Wunde mit Jodoformgaze und vernähte die Bauchwunde bis auf die Oeffnung für die Gaze. Die Schüttelfröste hörten sofort auf, das Fieber aber nicht; sie hat noch wochenlang weiter gefiebert. Es stellte sich allmählich eine reichliche Eiterung ein, es kamen Fetzen von Lebergewebe heraus, und es wurden noch weitere kleine Abszesse von der Wunde aus eröffnet. Ende August 1903 ist ihr vom Kollegen Brentano in meiner Abwesenheit ein linksseitiger, subphrenischer Abszeß eröffnet worden, der jedenfalls auch vom linken Leberlappen ausgegangen war. Danach fiel das Fieber, und die Patientin erholte sich allmählich. Anfang Oktober 1903 ist sie als geheilt entlassen; Sie sehen, daß sie sich jetzt in blühendem Gesundheitszustande befindet. Die Perityphlitis hat weiter keine Erscheinungen gemacht. Daß solche Fälle ausheilen, ist sehr selten; ich wollte mir deshalb erlauben, Ihnen die Patientin vorzuführen.

8. Herr Körte: **Ein geheilter Fall von Schleimhautkarzinom der Gallenblase.**

M. H.! Die hier vorgestellte Patientin hatte ein Karzinom der Gallenblase und ist von mir im Mai 1899, also vor bald 5 Jahren, operiert worden: sie erfreut sich jetzt, wie Sie sehen können, völliger Gesundheit. Es war das einer der Fälle, wo das Gallenblasenkarzinom

bei der Operation eines Gallenblasenempyems fast zufällig gefunden wurde. Bekanntlich macht das Karzinom der Gallenblase meistens erst Symptome, wenn es so groß geworden ist, daß eine Exstirpation nicht mehr möglich ist. Diese Frau hatte früher nicht an Gallenblasenschmerzen gelitten; wir hatten sie ein Jahr zuvor (1898) im Krankenhause wegen einer Eiterung am Bein, und es ließ sich konstatieren, daß damals absolut keine Beschwerden von seiten der Gallenblase vorgelegen hatten. Sie erkrankte im Mai 1898 unter heftigen Schmerzen und bot das Bild eines akuten Empyems der Gallenblase. Am 26. Mai 1899 habe ich die Operation gemacht — mittels Längsschnitts durch den Rektus, dessen Narbe Sie hier ziemlich verblaßt und gut verheilt sehen. Die Gallenblase fand sich erheblich vergrößert und im Zustande akuter Entzündung. Bei der Inzision entleerte sich mißfarbiger Eiter; 66 Gallensteine wurden entfernt und sodann die Gallenblase exstirpiert. Es fand sich in der Gallenblase eine zerfallene Geschwulstmasse, welche mit breiter Basis der Wand aufsaß. Die Untersuchung dieses Tumors wurde von Herrn Kollegen Benda vorgenommen, und es wurde konstatiert, daß die Wucherungen einen deutlich alveolären Bau zeigen und an einzelnen Stellen tief in die Muskularis hineingehen. Das Leberbett wurde kauterisiert und ein Drain nebst Tampon eingelegt. Die Patientin hat eine gute Rekonvaleszenz durchgemacht, und ich war freudig überrascht, als ich nach vielen Nachforschungen — es ist bekanntlich sehr schwer, jemand in Berlin wiederzufinden — erfuhr, daß sie jetzt nach 5 Jahren noch am Leben und in völliger Gesundheit ist.

Ich habe im ganzen über 31 Fälle von Gallenblasenkarzinom genaue Beobachtungen und kann auch konstatieren, daß ein Zusammentreffen mit Cholelithiasis die Regel ist. Sehr auffällig ist ferner die Neigung, welche diese Fälle zur Eiterbildung haben. Wenn der Tumor erst einmal deutlich als Geschwulst zu fühlen ist, dann ist es in der Regel zu spät, dann kann man höchstens noch die Probelaparotomie machen und den Bauch schließen. Achtmal habe ich die Cystektomie gemacht wegen Karzinoms. Von diesen hat eine Patientin 1 Jahr gelebt, ist dann an Rezidiv gestorben; eine andere ist seit $2^1/_2$ Jahren gesund; das war ein infiltrierendes Karzinom der Gallenblase, welches ich mit der benachbarten Lebersubstanz exstirpiert habe. Die Patientin ist außerhalb und war zu heute nicht zu erlangen. Die dritte ist die soeben vorgestellte Patientin mit 4 Jahren 10 Monaten Heilungsdauer.

Ich möchte Ihnen hier noch ein schönes Präparat von Gallenblasenkarzinom zeigen, welches ich im vorigen Sommer exstirpiert habe.

Die Patientin bot das Bild eines ganz akut einsetzenden, ausgedehnten Gallenblasenempyems dar. Bei der Operation fand ich, sobald die Gallenblase gelöst und vorgewälzt war, Geschwulstknoten auf der Unterfläche derselben. Die Blase war akut entzündet, mit Eiter gefüllt und enthielt Gallensteine. Das Präparat der exstirpierten Blase sehen Sie hier und bemerken die stark walnußgroße Krebsgeschwulst, am Halsteil sind die beiden Cystikusdrüsen noch dran, die stets zunächst erkranken. Die Patientin ist an Karzinomkachexie zugrunde gegangen, da auch die tiefen, retroperitonealen Drüsen schon erkrankt waren.

Ich wollte noch aus der Literatur ganz kurz berichten, daß es drei Fälle von längerer Heilungsdauer bei Gallenblasenkarzinom gibt.

Das ist ein Fall von Kümmell-Ringel (Hamburg), vorgestellt auf dem Chirurgenkongreß, und ein Fall von Wörner (Gmünd). Diese beiden Fälle boten dieselbe Form dar wie die erstdemonstrierte Patientin: Schleimhautkarzinome, welche nicht so schnell zu Metastasen führen. Ferner ist noch ein Fall von Hochenegg zu erwähnen, welcher 2 Jahre gesund blieb, dann an Metastasen zugrunde ging.

Diskussion: Herr Sonnenburg: Ich wollte mir die Frage erlauben, ob Herr Kollege Körte damals Metastasen in der Leber öfters gesehen hat?

Herr Körte: Ja, die Erkrankung der Leber kommt in zwei Formen vor: einmal finden sich diffuse Knötchen, die durch die Lymphbahnen oder die Blutbahnen sich verbreiten. Dabei ist natürlich gar nichts zu machen. Ferner kommt sie vor in der Form des kontinuierlichen Hineinwachsens der Geschwulst in die Leber. Man muß in solchen Fällen wie Hochenegg, Heidenhain und ich selbst es getan haben, das benachbarte Lebergewebe resezieren.

9. Herr Körte: **Ein Fall von Operation bei Pankreatitis acuta mit Fettgewebsnekrose.** M. H.! Dann erlaube ich mir, Ihnen einen Fall von akuter Pankreatitis vorzustellen. In einer der letzten Sitzungen, die unser verstorbener Kollege Hahn im Friedrichshain abhielt, stellte er einen sehr interessanten Fall von Pankreatitis acuta vor, den er, entgegen den meist ausgesprochenen Anschauungen, im akuten Stadium operiert und geheilt hatte. Ich habe wegen ganz akuter Pankreatitis in drei Fällen operiert und kann Ihnen einen von den Patienten hier vorzeigen.

Dieser Mann ist ein 45jähriger Schuhmacher, welcher bereits früher an Gallensteinen gelitten hatte. Fünf Tage vor der Aufnahme, die am 21. Juli 1903 erfolgte, war der Mann ganz akut erkrankt mit den Symptomen einer heftigen Bauchfellentzündung, die von der Oberbauchgegend ausging, mit epigastrischen Schmerzen, Erbrechen und aufgetrie-

benem Leib. Er wurde mir auf der inneren Abteilung vom Kollegen Plehn gezeigt. Er sah recht elend aus, hatte Druckempfindlichkeit im Epigastrium und daneben querverlaufend eine Resistenz, die sich von rechts aus herüberzog auf die linke Seite. Die Gallenblase war ebenfalls vergrößert und ließ sich von diesem Tumor abgrenzen. Dieser querverlaufende Tumor, der sich ziemlich bestimmt durchpalpieren ließ, brachte mich zu der Annahme, daß eine Erkrankung der Pankreas zusammen mit Gallenblasenerkrankung vorliegen möchte, und ich diagnostizierte eine Peritonitis, ausgegangen von der Gallenblase und von dem Pankreas. Am 22. Juli 1903 machte ich den Bauchschnitt durch den rechten Rektus, und fand im praeperitonealen Gewebe reichlich Fettgewebsnekrose. Als ich den Bauch aufmachte, fand ich ein blutig-seröses Exsudat; das wurde ausgetupft, ferner zahlreiche Fettnekrosen im Omentum. Ich ging zwischen dem Colon transversum und Magen in die Bursa omentalis ein, fand das Pankreas hart, geschwollen, ebenfalls mit reichlichen Fettnekrosen besetzt. Die Gallenblase war entzündet, ausgedehnt, enthielt trübe Galle und 98 Steine; es wurden die Steine entfernt und die Blase drainiert; in die Bursa omentalis wurde ein Drain und Jodoformgazestreifen eingelegt. Der Patient war zunächst sehr stark kollabiert, hat sehr reichlich Salzwasserinfusionen bekommen und erholte sich dann. Aus der Bursa omentalis bestand eine starke Eiterabsonderung und Abstoßung von nekrotischen Geweben. In der dritten Woche kam auf einmal eine arterielle Blutung aus der Bursa omentalis. Es verlaufen ja in den Wandungen der Bursa omentalis, am Magen und im Netz außerordentlich starke und dünnwandige Gefäße. Es gelang in diesem Falle, durch Tamponade der Blutung Herr zu werden. Der Patient hat sich dann allmählich erholt; Sie sehen, daß er jetzt in bestem Ernährungszustande ist. Er hat ziemlich lange eine Fistel gehabt, welche in die Bursa omentalis hineinführte, und durch welche noch bis in den Winter hinein von Zeit zu Zeit nekrotische Fettpartikel abgingen, jetzt ist diese Fistel geschlossen.

Es wurde damals durch den Kollegen Hahn darauf hingewiesen, man müßte, wenn man Erfolg haben wollte, bei den akuten Fällen von Pankreasentzündung den Eingriff möglichst einfach gestalten; Ablassen des Exsudats durch Eröffnung der Bauchhöhle und Einlegen eines Jodoformgazestreifens. Zweifellos ist das für viele Fälle sehr richtig; denn die Leute neigen sehr zum Kollaps. Ich habe es in einem früheren Falle so gemacht und auch Heilung erzielt. In vorliegendem Fall allerdings glaube ich, wenn ich die Bursa omentalis nicht eröffnet und drainiert hätte, würde ich keinen Erfolg gehabt haben, weil gerade von der Bursa her sich außerordentlich reichliche Gewebsfetzen abgestoßen haben.

10. Herr Brentano: a) **Sinusthrombose rechterseits mit linksseitigem metastatischen Lungenabszesse.**

21jähriges Dienstmädchen im Anschlusse an eine Erkältung mit Ohrenlaufen erkrankt. Fünf Wochen später auf die innere Abteilung des Krankenhauses am Urban wegen starker Kopfschmerzen und einer Schwellung hinter dem rechten Ohr aufgenommen. Am 3. März 1902 auf des Vortragenden Abteilung verlegt.

Status: Hohes remittierendes Fieber. Milztumor, starke Kopfschmerzen, leichte Nackensteifigkeit, Beschwerden beim Schlucken, doppelseitige Neuritis optica. Rechtes Trommelfell perforiert. Kein Ausfluß. Hinter dem rechten Ohr in der Gegend des Emissarium mastoideum eine fluktuierende Schwellung.

4. März 1902. Radikaloperation. Im Antrum, dem Recessus epitympanicus und dem Mittelohr mißfarbige Granulationen, die ausgelöffelt werden. Inzision des Abszesses durch einen Horizontalschnitt. Freilegung der Erweichungsherde im Knochen um thrombosierte Emissarien, die auf den thrombosierten Sinus führen. Letzterer wird freigelegt und in einer Ausdehnung von zirka 4 cm gespalten. Ausräumung eines zerfallenen Thrombus mit dem scharfen Löffel, ohne daß es zu einer Blutung kommt. Abtragung der zerfetzten Sinuswand. Dura des Kleinhirns in der Nachbarschaft des Sinus mißfarbig. Punktion des Kleinhirns ohne Resultat. Am Schlusse der Operation Unterbindung der Vena jugularis communis unterhalb der Vena facialis communis und Durchtrennung derselben zwischen zwei Ligaturen. Tamponade der Wunden. Nach der Operation zunächst Abfall des Fiebers, dann neue Temperatursteigerungen und damit Beginn neuer Komplikationen.

24. März 1902. Inzision eines Glutaealabszesses.

1. April 1902. Wiedereröffnung der Unterbindungsstelle der Vena jugularis, die unter Tamponade fast geheilt war, und Entleerung von dickem Eiter daselbst.

Bald darauf Stiche in der linken Brust. Pleuritis. Gleichzeitig damit beginnender Kleinhirnprolaps nach partieller Gangrän der krankhaft veränderten Dura, der in dem Maße wächst, als das Pleuraexsudat steigt, und schließlich die Größe einer Walnuß erreicht. Da der Prolaps zu zerfallen beginnt, teilweise Abtragung desselben mit dem Thermokauter (2. Mai 1902). Probepunktion des bis zur Mitte der Skapula reichenden Pleuraexsudates ergibt seröse, bakterienfreie Flüssigkeit.

Kein Auswurf. Am 12. Mai 1902 wird durch Probepunktion in der hinteren Axillarlinie im achten Interkostalraum der lang gesuchte Eiter gefunden und durch Rippenresektion erst eine große Menge seröser Flüssigkeit und nach Eingehen mit dem Finger etwa ein Tassenkopf voll stinkenden Eiters entleert, der aus einem in die Pleura durchgebrochenen, etwa gänseeigroßen Lungenabszesse stammt. Drai-

nage der Höhle. Nunmehr bildet sich der Kleinhirnprolaps rasch zurück und überhäutet sich vom Rande her. Der Lungenabszeß heilt unter Bildung einer eitrigen, Schleim absondernden Bronchialfistel, deren Heilung sich bis in den August hinzieht. Am 28. August 1902 wird Patientin als geheilt entlassen. Außer einem Knochendefekt von Markstückgröße in der Warzenfortsatzgegend, in dem sich das Gehirn vorwölbt, ist bei der vorgestellten Patientin nichts Krankhaftes mehr nachzuweisen.

Vortragender spricht sich für die präliminare Unterbindung der Vena jugularis vor der Ausräumung des thrombosierten Sinus aus, hält aber die einfache Unterbindung und Durchschneidung des Gefäßes oberhalb derselben für richtiger als die Durchtrennung zwischen zwei Ligaturen namentlich für die Fälle, in denen bei der Ausräumung des Sinus das zentrale Ende des Thrombus nicht erreicht wurde. Etwaige Blutungen aus dem offen gelassenen peripheren Gefäßstumpf stehen leicht auf Tamponade.

b) **Entzündung und Perforation eines Meckelschen Divertikels mit nachfolgender Peritonitis.**

21jähriger Kaufmann. Vor vier Jahren „Blinddarmentzündung". Erkrankt vier Tage vor seiner Aufnahme (18. Juli 1903) beim Stuhlgange mit heftigen Leibschmerzen, denen sich peritonitische Symptome anschließen.

Status: Temperatur 37. Puls 92. Leib aufgetrieben, Bauchdecken gespannt, fast die ganze Unterbauchgegend gedämpft. Blinddarmgegend nur wenig druckempfindlich. Kein Erbrechen. Leukozytenzahl 41 000. Sofortige Operation. Schnitt am Rektusrande. Wurmfortsatz intakt. Im kleinen Becken fast rein kotiger Inhalt. Zweiter Schnitt in der Mittellinie vom Nabel bis zur Symphyse. Entleerung von zirka ½ Liter kotig riechender und ebenso aussehender Flüssigkeit. Austrocknung des kleinen Beckens. Teilweise Eventration der nur lose verklebten Dünndarmschlingen. Zwischen denselben ein an seiner Basis in etwa kirschkerngroßer Ausdehnung perforiertes Meckelsches Divertikel von über Hühnereigröße, dessen Filum terminale bei der Eventration abreißt. Abtragung desselben. Darmnaht in zwei Etagen quer zur Längsachse. Drainage der Bauchhöhle durch beide Wunden, von denen die mittlere durch zwei Nähte verkleinert wird, mittels steriler Gaze: Sekundärnaht. (17. August 1903.) Heilung.

In dem Divertikel weder ein Kotstein oder Fremdkörper noch ein spezifisches (tuberkulöses, typhöses etc.) Geschwür nachweisbar.

11. Herr Immelmann: **Röntgenbilder bei Nierensteinen.** Während es bisher keine Methode gab, die Anwesenheit eines Nierensteines mit absoluter Gewißheit zu diagnostizieren, können wir dies heute mit Hilfe der Röntgenstrahlen, aber auch erst mittels der Albers-Schönbergschen Blende, in einer großen, ja der

größten Mehrzahl der Fälle, und zwar dann, wenn der Stein ein größeres Absorptionsvermögen für die Röntgenstrahlung hat als seine Umgebung. Wir verdanken Albers-Schönberg die Ausbildung der Methode; die folgenden Betrachtungen sind zum Teil seinem Lehrbuch, „Die Röntgentechnik", entnommen. Die Durchdringbarkeit eines Körpers den Röntgenstrahlen gegenüber hängt ab von seinem Atomgewicht. Haut, Fettgewebe und Muskeln haben ein geringes Atomgewicht; ihre elementaren Bestandteile sind: Kohlenstoff, Wasserstoff, Sauerstoff und Stickstoff. Die Nierensteine bestehen außer den genannten organischen Verbindungen noch aus anorganischen Salzen, die ein hohes Atomgewicht haben und deshalb einen großen Teil der Röntgenstrahlen zurückhalten. Je größer nun der Unterschied in bezug auf das Atomgewicht der Weichteile und der Nierensteine ist, desto deutlicher wird der Stein durch Röntgenstrahlen darzustellen sein. Am besten gelingt es, die Oxalate, dann die Phosphate und zuletzt die harnsauren Konkremente auf die Platte zu bringen. Allerdings verlangt die Röntgenographie der Nierensteine eine besondere Technik. Es gilt hier vor allen Dingen, die sogenannten Diffusionsstrahlen auszuschalten. Darunter versteht man die Eigenschaft der Röntgenstrahlen, im Gewebe des menschlichen Körpers, und zwar um so mehr, je dichter die Schicht der zu durchdringenden Weichteile ist, nach allen Richtungen hin zu diffundieren und so eine unter dem betreffenden Körperteil liegende photographische Platte von allen Seiten zu treffen und dadurch zu verschleiern. Durch die Albers-Schönbergsche Kompressionsblende wird diese Diffusion vermieden; es werden bei ihr nur so viel Röntgenstrahlen verwendet, als zur Aufnahme unbedingt notwendig sind. (Demonstration dieser Blende.)

Eine brauchbare Röntgenplatte von der Nierengegend muß die Querfortsätze der Wirbelkörper, die beiden letzten Rippen und den Schatten, der durch den Musculus psoas hervorgerufen ist, zeigen. Sind diese Forderungen erfüllt und ein Schatten, welcher durch einen Calculus hervorgerufen sein könnte, nicht vorhanden, so können wir die Anwesenheit eines, die Größe einer Erbse übersteigenden Konkrementes ausschließen. Es gehört natürlich eine gewisse Uebung dazu, die Platten zu deuten. Am besten sind selbst ganz schwache Schatten in einem Kryptoskop zur Anschauung zu bringen, wie Sie sich nachher bei meiner Demonstration überzeugen können. Steht ein solches Instrument nicht zur Verfügung, so empfiehlt es sich, eine Mattscheibe in einer

Entfernung von zirka 20 cm hinter die Platte zu halten und das Negativ dann schräg zu betrachten. Außer den durch Steine hervorgerufenen Schatten können noch andere, durch Darminhalt oder durch verkalkte Spitzen der Querfortsätze bedingte, auf der Platte zu sehen sein. Einige Uebung schützt vor Verwechselung. Was die Lage der Steine betrifft, so liegen die meisten 5—6 cm von der Wirbelsäule entfernt, unterhalb oder auch oberhalb der letzten Rippe. Außerordentlich wichtig ist es, die Blende richtig einzustellen. Will man ganz genau untersuchen und zwar nicht nur auf Nierensteine, sondern auch auf Uretersteine, so sind auf jeder Seite drei Aufnahmen notwendig. Dazu kommt, daß wir häufig gezwungen sind, bei zweifelhaften Befunden die Aufnahmen an einem der folgenden Tage zu wiederholen. Dringend zu raten ist es, die zu Untersuchenden ein paar Stunden vor der Aufnahme ein kräftig wirkendes Abführmittel nehmen zu lassen. Da eine exakt durchgeführte Röntgenuntersuchung auf Nierensteine viel Zeit und Mühe verlangt, so ist es ratsam, die Patienten von vornherein auf die eventuelle Dauer der Aufnahme vorzubereiten. Sind die Platten negativ ausgefallen, so ist der Schluß berechtigt, daß Oxalate und Phosphate über Erbsengröße nicht vorhanden, harnsaure Steine ohne jeden Kalkgehalt dagegen nicht ausgeschlossen sind.

Sitzung am 9. Mai 1904.

Vorsitzender: Herr Krause; Schriftführer: Herr Israel.

Vor der Tagesordnung: 1. Herr Mühsam: **Röntgen-Dermatitis** (Demonstration). M. H.! Bald nach der Einführung der Röntgenstrahlen in die Diagnostik und Therapie wurden Beobachtungen bekannt über eigentümliche Erkrankungen der Haut, welche nach der Anwendung der Strahlen auftraten. Diese Erkrankungen lassen sich einteilen in akute und in chronische Zustände, die akuten wiederum in Dermatitiden. Letztere lassen sich, ähnlich wie die gewöhnlichen Verbrennungen, nach drei Graden gruppieren, in Verbrennungen ersten Grades, charakterisiert durch Ausfallen der Haare, durch lokale Hyperämie und lokale Temperatursteigerung, in Verbrennungen zweiten Grades, charakterisiert durch Blasenbildung, und Verbrennungen dritten Grades, charakterisiert durch Nekrose. An diese akuten Verbrennungszustände, welche vielfache Uebergänge der einen Form in die andere zeigen, schließen sich die chronischen Hauterkran-

kungen durch Röntgenstrahlen an, welche charakterisiert sind durch eine Sprödigkeit und Rissigkeit der Haut; in schwereren Fällen, wenn die Hände betroffen sind, werden die Nägel brüchig und splittern, es treten Rhagaden und Ulzerationen auf, oft sehr schmerzhafter Art, so daß das Leiden ein sehr qualvolles ist. Diese Veränderungen werden hervorgerufen durch die Anwendung der Röntgenstrahlen selbst, und zwar dann, wenn die einzelnen Sitzungen zu lange dauern, wenn sie zu häufig wiederholt werden, und wenn die Röntgenröhre zu nahe an dem zu beleuchtenden Körperteil sich befindet. Diesen Schädigungen sind nun diejenigen am meisten ausgesetzt, welche, sei es als Techniker mit der Fabrikation von Röntgenröhren und deren Prüfung zu tun haben, sei es als Aerzte, welche sich mit der Röntgographie insbesondere beschäftigen und bei den Aufnahmen ihrer Patienten den Strahlen wiederholt ausgesetzt sind. Tatsächlich sind eine große Anzahl von Technikern und Kollegen an diesem Hautleiden erkrankt, und die Hand der Röntgographen, die Röntgenhand, ist gradezu als ein feststehendes Krankheitsbild anzusehen.

Ich bin in der Lage, heute durch die Liebenswürdigkeit der Herren Kollegen Immelmann und Levy-Dorn Ihnen die Hände derselben zu demonstrieren. Wenn das Leiden der Herren auch glücklicherweise als kein besonders schweres zu betrachten ist, kann es in anderen Fällen doch eine weit beträchtlichere Ausdehnung annehmen. Selten wird es aber den Grad erreichen wie bei einem fremden Kollegen, welchen ich als Patienten von Herrn Geheimrat Sonnenburg mit zu beobachten und zu behandeln Gelegenheit hatte. Ich will Ihnen in ganz wenigen Worten die Krankengeschichte vorführen. Der Kollege begann im Jahre 1897, sich mit der Röntgographie zu beschäftigen. Er hatte eine große Anzahl Aufnahmen zu machen, bemühte sich, mit sehr hellem Licht zu arbeiten, und benutzte seine Hand, wie er selber hervorhob, immer als Testobjekt auf dem Fluoroskop. Im Winter 1900/1901, also nach einer Reihe von Jahren, traten die ersten Erscheinungen in seiner Hand auf, und obwohl Patient sofort die Arbeit mit den Röntgenstrahlen aufgab, kam es zu schweren Veränderungen an den Nägeln. Das war im März. Zwei Monate darauf, im Mai, mußte wegen eines außerordentlich schmerzhaften Panaritiums der Nagel des linken Zeigefingers entfernt werden. Diese Wunde heilte nicht; sie blieb dauernd hochgradig schmerzhaft. In diesem Zustande befand sich Patient bis zum September 1903. Er hatte alles mögliche: Salben, Pasten, Umschläge, Bäder, Puderungen, auch Stauung angewendet ohne jeden Erfolg; die Wunde blieb unverändert, und die Schmerzen hielten an, so daß Patient sehr herunter-

kam. In diesem Zustande suchte er Herrn Geheimrat Sonnenburg auf, mit einer typischen Röntgenhand, mit einem 8 mm großen, runden Geschwür an der Stelle des linken Zeigefingernagels, welcher selbst größtenteils fehlte, und bat nun Herrn Geheimrat Sonnenburg, ihm den Finger abzunehmen. Mit Rücksicht auf die Anamnese und die wirklich unerträglichen Schmerzen des Kranken mußte dieser Bitte gewillfahrt werden, und so wurde am 10. September vorigen Jahres der linke Zeigefinger am zweiten Gliede amputiert und die Wunde vernäht. Sie heilte sehr langsam zu, obwohl keinerlei Wundstörung auftrat. Im ganzen waren dazu fast neun Wochen notwendig. Die Schmerzen hörten mit dem Augenblick der Amputation auf. Patient würde sich sehr wohl befinden, wenn nicht eine Rhagade an dem Dorsum der Hand, entsprechend dem dritten Metakarpophalangealgelenk, ihm zu schaffen machte, aber doch nicht so, daß ein Eingriff notwendig wäre.

Ich habe den amputierten Finger untersucht. Das Ulcus des Fingers wurde durch senkrecht zur Achse geführte Schnitte zerlegt. Ich möchte mich hinsichtlich des mikroskopischen Befundes ganz kurz fassen, da ich ihn an anderer Stelle publizieren werde. Ich reiche Ihnen zwei Zeichnungen herum und will Ihnen nur eine kurze Uebersicht geben. (Demonstration.) Sie sehen hier einen Rest des Nagels, hier das Ulcus, hier ein Gefäß, welches eine außerordentliche Auflockerung der Intima zeigt, also eine ausgesprochene Endarteriitis obliterans, daneben ein gesundes, ungefähr gleich großes Gefäß, das diese Auflockerung vermissen läßt, und auch die Ulzeration um das Gefäß herum.

Derartige Untersuchungen sind auch von anderer Seite angestellt worden. Ich komme zu ungefähr denselben Resultaten, nur daß die von Gassmann beobachtete Vacuolenbildung in der Intima bei meinen Präparaten fehlt.

Ich möchte nur noch ganz kurz auf die Prognose eingehen. Sie ist in diesen schweren Fällen, wie Sie gesehen haben, sehr ungünstig quoad restitutionem completam.

Bei einem derartig ungünstigen Leiden kommt alles auf die Prophylaxe an, und tatsächlich können wir darin sehr viel erreichen, indem wir die einzelnen Sitzungen nicht zu sehr ausdehnen, die Sitzungen nicht allzu häufig wiederholen und die Röntgenröhre in den nötigen Abstand vom Körper bringen. Es muß hervorgehoben werden, daß die zahlreichen Schutzvorrichtungen, die von Albers-Schönberg, Levy-Dorn, Beck, Holzknecht angegeben sind, insbesondere das Holzknechtsche Chromoradiometer, ausgiebigste Verwendung beanspruchen, damit derartige unangenehme Zustände, die den Arzt in seiner Tätigkeit zu lähmen imstande sind, in Zukunft vermieden werden.

2. Herr Levy-Dorn: **Ein universeller Blenden- und Schutzapparat.** M. H.! Die Bemerkungen des Herrn Mühsam leiten zu meinem Thema über. Wenn es wahr ist, wie Sie heute gehört haben, daß die Röntgenstrahlen auch den Untersucher sehr schädigen können, so entsteht die Forderung, daß wir nach geeigneten Schutzapparaten suchen müssen. Ich habe bereits wiederholt zuerst auf dem Chirurgenkongreß 1898 meine Erfahrungen darüber mitgeteilt und Angaben gemacht, auf welche Weise man sich gegen die Röntgenstrahlen schützen kann. Zuletzt habe ich in der Deutschen medizinischen Wochenschrift 1903, No. 49, alles Wesentliche über diesen Punkt zusammengestellt. Es bleibt nur noch übrig, einen geeigneten Apparat zu konstruieren, der den Forderungen der Praxis vollauf genügt und dabei doch noch einen genügenden Schutz abgibt. Der schönste Apparat nützt nichts, wenn er so unbequem ist, daß man lieber auf seine Anwendung verzichtet. Von diesem Gesichtspunkte aus habe ich einen neuen Apparat konstruiert. Das Wesentliche daran ist der Bleikasten mit Blendenvorrichtung und die Art und Weise, wie dieser gehandhabt und leicht bewegt wird.

Sie wissen aber, meine Herren, daß die Blenden noch zu ganz anderen Zwecken dienen als zum Schutz des Untersuchers. Zuerst sind sie empfohlen worden von dem Ingenieur Levy und v. Walter, um die Bilder schärfer zu machen. Dann werden die Blenden vielfach gebraucht, um die gesunden Partien beim Patienten zu schützen, wenn wir sie mit Röntgenstrahlen behandeln; endlich ist vor einigen Jahren die Kompressionsblende empfohlen worden, um für die Aufnahme hinderliche Körperteile — besonders vom Abdomen die Gedärme — wegzudrängen und dadurch klarere Bilder zu erzielen. Es ist also wünschenswert, daß wir einen Apparat besitzen, durch welchen wir alle diese Blenden — es werden ja wahrscheinlich noch neue hinzukommen — mit Leichtigkeit ohne große Umschweife anwenden und gebrauchen können.

Ich glaube, daß mein Apparat nach dieser Richtung hin einen Fortschritt bedeutet. Leider war es mir nicht möglich, ihn hierher zu bringen, da er sehr voluminös und schwer ist, so daß es sehr viel Mühe verursacht hätte, ihn hier aufzustellen. Selbstverständlich bin ich gern bereit, ihn jedem, der sich dafür näher interessiert, in meinem Laboratorium zu demonstrieren. Ich muß mich heute darauf beschränken, Ihnen an der Hand einiger Bilder kurz das Wesentliche vorzuführen.

Die Grundlage des Apparates bildet eine große Bleikiste, geräumig genug, um auch die großen Röhrentypen unterzubringen. Diese Bleikiste hat eine Oeffnung, durch welche die Strahlen hindurchdringen können. Vor dieser Oeffnung befindet sich ein Schieberahmen, in welchen alle Blenden hineingesteckt werden können, welche Form sie auch haben, auch die Kompressionsblenden. Außerdem sind Einrichtungen getroffen, um die Röhren im Betrieb beobachten zu können, ohne daß der Betrieb gestört wird: es sind kleine Bleiglasfenster darin. Auch die Qualität der Strahlen kann geprüft werden: es ist ein nach Belieben verschließbares Loch vorhanden und darin ein Testobjekt — ich benutze dazu einen gewöhnlichen Knochen —; auf diese Weise kann man während des Betriebes die Röntgenstrahlen prüfen, sooft es notwendig erscheint. Das Loch ist so angebracht, daß die seitlichen Strahlen der Röhre das Testobjekt erhellen. Es ist davon abgesehen worden, wie es von anderer Seite empfohlen wurde, Testobjekt mit Schirm im Bereiche des Röntgenrohres beständig zu halten, da dann der Schirm ermüdet und die Testierung falsch wird.

Nun besteht die Schwierigkeit bei solchen großen Bleikisten hauptsächlich darin, daß sie zu schwer beweglich zu machen sind, um sie leicht in alle nötigen Lagen bringen zu können. Von einer solchen Kiste muß man verlangen, daß sie sowohl der Photographie dienen kann als auch der Durchstrahlung von vorn nach hinten sowie in allen Lagen. Dies ist, wie Sie sich aus den Bildern überzeugen können, in einfachster Weise dadurch erreicht, daß die Kiste um ihre Horizontale drehbar ist. Außerdem ist eine Verschiebung von links nach rechts und von oben nach unten möglich. Das machte deswegen große Schwierigkeiten, weil die Kiste sehr schwer ist — das Gewicht beträgt gegen einen Zentner — und alle Rahmen leicht verbiegt. Es ist daher ein sehr festes Gefüge erforderlich. Auch ist es nötig, dieses ganze Gewicht so zu äquilibrieren, daß die Kiste, wenn der Patient unter liegt, nicht abwärts rutscht, wodurch er in ernste Gefahr käme. Anbringen von Gegengewichten, was am nächsten liegt, würde den Betrieb unsicher machen. Ich habe daher die Bleikiste an eine große Schraube hängen lassen, die so eingerichtet ist, daß die Kiste im Gleichgewicht steht. Durch ein Räder- und Kettenwerk ist es in bequemster Weise dem Untersucher ermöglicht, alle wünschenswerten Bewegungen der Schraube vorzunehmen. Also das Ganze ist leicht beweglich, sowohl seitlich wie von oben nach unten, und auch drehbar um die Achse.

Nun fehlt noch für Aufnahmen im Liegen die Beweglichkeit in dem darauf senkrechten Durchmesser. Bei einem so schweren Apparat muß man natürlich darauf verzichten, ihn hin- und herzurollen; er ist ein für allemal im Zimmer festgestellt. Dafür habe ich den Tisch auf Schienen gestellt, und es ist sehr leicht, mit diesem Tisch auch den schwersten Patienten hin- und herzuschieben.

So ist allen Anforderungen genügt, die in der Praxis vorkommen: alle Lagen können ohne Mühe hergestellt werden; das Rohr kann kontrolliert werden; der Untersucher ist vollkommen geschützt, und es können mit Leichtigkeit alle Blenden angebracht werden, die wir gebrauchen; wir können Kompressionsblenden und die in der Therapie nötigen Blenden hineinschieben, wir können nach Belieben auch während des Photographierens das Rohr prüfen und eventuell auch regulieren.

Es sind sonst noch eine Reihe Vorkehrungen am Apparate angebracht, um das Ueberspringen der Funken auf das Blei zu verhindern, etc. Es ist aber nicht möglich, hier das alles anzuführen — es würde Sie auch ermüden —, ohne daß ich den Apparat selbst dabei demonstriere; und ich muß mich damit begnügen, dies hier nur anzudeuten.

Es sei mir nur gestattet, noch einmal den wesentlichsten Vorteil meines Apparates hervorzuheben: wir können, ohne den Patienten zu belästigen, die Therapie in einfachster Weise anwenden. Wir brauchen nicht mehr danach zu trachten, wie es vielfach heute noch geschieht, die Durchstrahlung mit dem Schirm zu umgehen. — Das hat man getan, weil man sich ungern häufig der Gefahr der Strahlen aussetzen wollte. — Wir kommen nicht mehr leicht in Verlegenheit, wenn wir irgend eine Blendenform anwenden wollen; denn man kann Blenden beliebiger Art in die Schiebevorrichtung hineinbringen. Der ganze Apparat nimmt verhältnismäßig wenig Platz fort, so daß auch in räumlich kleinen Laboratorien ein ausgiebiger Schutz gegen die Röntgenstrahlen und die mühelose Anwendung der verschiedensten Blenden ermöglicht wird. Der ganze Röntgenbetrieb wird dadurch gesicherter und liefert im Durchschnitt bessere Ergebnisse, sowohl in der Diagnostik wie in der Therapie.

(Der Apparat wird nach meinen Angaben von der Firma Siemens und Halske ausgeführt.)

3. Herr W. Bail: **Hirngeschwulst.**

Der Patient, welchen ich Ihnen heute vorstellen möchte, wurde am 4. September vorigen Jahres wegen Verdachts auf Tumor cerebri von Herrn Professor Oppenheim in das Augusta-Hospital verlegt. Der Knabe war damals neun Jahre alt. Er hatte im Jahre zuvor, Anfang Dezember, einen Unfall erlitten dadurch, daß er vom Stuhl heruntergefallen und ziemlich hart mit dem Hinterkopf auf den Fußboden aufgeschlagen war. Irgendwelche besondere Erscheinungen traten nach diesem Unfall nicht ein; der Knabe wurde nicht ohnmächtig, er hatte kein Erbrechen, kurz, es fehlten alle wesentlichen Symptome. 14 Tage später jedoch, als der Knabe mit dem Schmücken des Weihnachtsbaumes beschäftigt war, bemerkte er, daß er seinen rechten Arm nicht genügend erheben konnte. Bei genauerer Prüfung fanden die Eltern, daß er seine Finger nicht strecken und nicht spreizen konnte. Das waren die Anfangssymptome seiner Krankheit.

Es stellten sich dann nach einigen wenigen Tagen schon Krämpfe ein, die alle in ziemlich gleicher Weise verliefen, so daß ich mich darauf beschränken kann, Ihnen einen Anfall zu schildern. Die Krämpfe traten ungefähr vier- bis fünfmal in der Woche auf. Es ging ihnen eine deutliche Aura vorauf. Diese Aura bestand darin, daß der Knabe ein Ameisenkribbeln in den Fingern bekam, begleitet von einem Angstgefühl, welches ihn gewöhnlich seine Mutter herbeirufen ließ. Die Krämpfe selber setzten nun ein mit Zuckungen in den Fingern, sie begannen peripherwärts und gingen dann zentralwärts weiter nach dem Oberarm zu; dann beteiligte sich die rechte Gesichtshälfte mit stärkeren Zuckungen, und endlich kamen auch Zuckungen der unteren, rechten Extremität hinzu — also ein Bild, wie wir es bei der Jacksonschen traumatischen Rindenepilepsie zu beobachten Gelegenheit haben. Diese Krämpfe waren nur ein einziges Mal von Zuckungen auch der linken Seite begleitet. Dieses eine Mal hatten die Krämpfe, welche sonst nur 4—5 Minuten dauerten, eine Dauer von zirka drei Stunden und waren von Ohnmacht begleitet. Der Intellekt des Knaben hatte nicht sehr wesentlich gelitten; er war geistig etwas zurückgeblieben, da er infolge der häufigen Anfälle die Schule nicht hatte besuchen können; sonst aber bot er bei der Aufnahme keine besonderen Defekte seines Intellekts dar. Der Knabe war gesund und gut entwickelt. Er gab bei Beklopfen des Kopfes überall Schmerzhaftigkeit an, besonders aber an der Stelle, wo Schläfenbein, Hinterhauptbein und Scheitelbein zusammenstoßen. Dort waren die Schmerzen beim Beklopfen und auch beim Druck intensiver. Acht Tage später wurden beim Beklopfen des Kopfes keinerlei Schmerzen geäußert mit Ausnahme dieser einen Stelle, welche noch immer intensiv schmerzhaft geblieben war. Beim Fletschen der Zähne zeigte der Knabe eine geringe Schwäche des rechten Facialis, die sich aber beim Lachen nicht mehr äußerte. Die Streckbewegungen im rechten Arm waren nur ganz unvollkommen möglich. Es bestand eine Bewegungsstörung, welche peripherwärts stärker war als zentralwärts am Arm. Ebenso war auch die untere Extremität an dieser Störung beteiligt. Der Knabe schleppte, wie er in das Krankenhaus kam, sein rechtes Bein recht deutlich nach, auch war das rechte Bein an sich schwächer als das linke. Es hatte die Schwäche des rechten Beines erst in der letzten Zeit vor seiner Aufnahme zugenommen. Die Reflexe, beiderseits ziemlich deutlich vorhanden, waren teilweise rechts, sowohl an der oberen Extremität wie an der unteren, an der oberen aber in ganz besonderem Maße, stärker als links, die Sehnen- und Knochenreflexe teilweise stark gesteigert, z. B. der Patellarreflex, ebenso der Biceps- und Radiusreflex, zum Teil waren sie ohne Besonderheit. Ein Fußclonus war damals nicht zu erzielen. Das Babinskische Fußzehenphänomen war wohl angedeutet, aber nicht konstant. Sensibilitätsstörungen waren nicht vorhanden. Die sonstigen Organe des Knaben schienen völlig gesund.

Nach diesem Befunde, der ja auf die Jacksonsche Rindenepilepsie hindeutete, konnte man an das Bestehen einer solchen denken. Dem widersprach aber der Augenbefund. Am 11. September stellte Herr Geheimrat Hirschberg eine beginnende Stauungspapille fest, die sich durch ein starkes Oedem kenntlich machte. Schon 14 Tage nach Beginn der Beobachtung des Knaben war die Stauungspapille deutlich in die Erscheinung getreten; die Exkavation war nicht mehr vorhanden, die runde Form der Papille war verloren gegangen, die Konturen waren weniger scharf als in der Norm — und man konnte bei Bewegungen paralaktische Verschiebungen erhalten.

Deshalb entschloß sich Herr Professor Krause im Einverständnis mit Herrn Professor Oppenheim zum operativen Eingriff. Dieser wurde am 19. September vorigen Jahres vorgenommen. Der Knabe hat von einem früheren Biß her eine Narbe, welche in der mittleren Vertikalen Krönleins liegt, ungefähr 8½ cm über dem oberen Rand der Ohröffnung. Diese Narbe entspricht einem Punkt etwa 1½—2 cm über dem unteren Fußpunkt der Rolandschen Furche. (Demonstration.) Der Hautknochenlappen wurde in der üblichen Weise zurückgeklappt, und es zeigte sich nun, daß die Dura ziemlich stark gespannt vorlag in dem vorliegenden Gehirnabschnitt. Die Dura pulsierte bloß in dem vorderen Drittel desselben, in dem hinteren Drittel nicht. Die Palpation dieses hinteren Drittels bot nirgends irgendwelche Differenzen. Die Dura wurde nun nach unten lappenförmig heruntergeklappt. Im hinteren Abschnitt der Schädelöffnung wölbte sich das Gehirn etwas stärker vor. Diese Prominenz des Gehirns mißt ungefähr 4 cm im Durchmesser; über dieser waren die Pia-Venen in ganz eklatanter Weise prall gefüllt und deutlich erweitert, scheinbar etwas mehr nach der Mitte zu konfluierend, so daß Herr Prof. Oppenheim den Verdacht äußerte, es könnte sich um ein beginnendes Angiom der Pia-Venen handeln. Es wurden deshalb die Pia-Venen peripherwärts von diesem prolabierenden Gehirnteil gefaßt, doppelt unterbunden und durchschnitten; dann wurde der prolabierende Gehirnteil mehrfach punktiert, ohne daß etwas aspiriert werden konnte, auch stieß die Spitze der Nadel auf kein Hindernis. Um sicher zu gehen, machte Herr Prof. Krause eine 2½ cm lange Inzision in das Gehirn hinein, die 1 cm tief bis ins Hirnmark drang. Auch hier wurde nichts Pathologisches festgestellt. Von einem Tumor konnte nichts gefunden werden. Die Blutung war ganz gering und stand sofort auf Tamponade. Es wurde nun die Dura wieder zurückgeklappt und der Hautknochenlappen durch die Nähte, wie üblich, fixiert.

Der Heilungsverlauf war ein durchaus normaler. Der Knabe hat niemals während der ganzen Zeit gefiebert, erfreute sich des besten Wohlbefindens; der Hautknochenlappen heilte per primam an. Der Status, welchen der Knabe bei seiner Entlassung bot, ist im wesent-

lichen bis heute derselbe geblieben. Es ist natürlich, daß im Laufe der Zeit einige wenige Lähmungen etwas weniger deutlich ausgeprägt sind; es gehen im allgemeinen die Lähmungen bei ihm etwas zurück. Die noch bestehenden äußern sich namentlich in Bewegungsstörungen der oberen rechten und der unteren rechten Extremität. Auch hier zeigt sich wieder die Erscheinung, daß die Lähmungen peripherwärts — also in der Hand und den Fingern — stärker vorhanden sind als zentralwärts. Im Handgelenk ist die Streckung und Beugung fast völlig aufgehoben, ebenso sind Rotationsbewegungen unmöglich. Ferner kann der Knabe nicht jeden einzelnen seiner Finger selbständig beugen, sondern bloß die Finger zusammen, auch ist die Extension sehr gering. Wenn man weiter am Arm hinaufgeht, so finden sich ganz leidlich ausgeprägte Bewegungen im Ellenbogengelenk, und noch deutlichere und größere sind möglich im Schultergelenk. Passiv ist die Bewegungsmöglichkeit in sämtlichen Gelenken des Armes vorhanden, wenn auch teilweise mit etwas Rigidität verbunden. Die untere Extremität zeigt sehr viel weniger erhebliche Lähmungserscheinungen. Sie beschränken sich da im wesentlichen auf das Fußgelenk, wo eine Dorsalflexion unmöglich, während die Plantarflexion bloß in geringem Grade möglich ist. Die Reflexe, welche der Knabe darbietet, sind insofern interessant, als jetzt der Babinski rechts deutlich ausgeprägt ist; links ist er nicht vorhanden. Der Fußsohlenreflex ist rechts und links deutlich. Der Flußclonus ist rechts auszulösen, ist aber nicht stark. Es bestehen ferner rechts auch jetzt noch die Reflexe der oberen und unteren Extremität lebhafter als links, bieten aber sonst nichts Besonderes. Von seiten der Sensibilität liegen bei dem Knaben keine gröberen Störungen vor; nur der stereognostische Sinn, welcher auch vor der Operation nicht mehr sehr gut war, hat gelitten. Der Knabe ist nicht mehr imstande, in die rechte Hand gelegte Gegenstände zu deuten. Er fühlt wohl, was rund und was eckig ist, kann aber, wenn ich ihm eine Uhr oder einen Schlüssel in die Hand gebe, nicht sagen: „Das ist eine Uhr, das ist ein Schlüssel", während er das links absolut präzis angibt. Seit der Operation bis heute — also in einem Zeitraum von sieben Monaten — sind keine Krämpfe mehr eingetreten, ebenso ist die Stauungspapille, von der ich vorhin sprach, im Lauf dieser Zeit völlig verschwunden. Die Pupillen reagieren beiderseits auf Licht und auf Akkommodation.

Was die Epikrise des Falles betrifft, so ist wohl anzunehmen, daß, wenn es sich seinerzeit um einen beginnenden Hirntumor gehandelt hätte, der durch die Operation nicht gefunden oder nicht zu Gesicht gebracht wurde, dieser Tumor nach weiteren sieben Monaten wohl deutlicher in die Erscheinung getreten wäre. Demgegenüber haben wir aber seit der Operation bis heute in den sieben Monaten eine deutliche Besserung des Kranken feststellen

können. Der Kranke hat seit der Operation keine Krampfanfälle mehr gehabt; die Stauungspapille, welche außerordentlich deutlich ausgeprägt war, ist nicht mehr vorhanden; der Augenhintergrund ist normal, ebenso ist eine Besserung des Gehvermögens eingetreten: der Knabe geht ganz leidlich und schleppt das Bein nicht mehr so nach. Dieser Gang ist aber wohl bewirkt durch die Unmöglichkeit der Plantarflexion des Fußes. Man kann mithin annehmen, daß die Unterbindung der Pia-Venen seinerzeit von ganz wesentlicher Bedeutung quoad restitutionem war, und daß die bei der Operation ausgesprochene Vermutung des Herrn Professors Oppenheim, es handele sich um ein beginnendes Angiom der Pia-Venen, die richtige Diagnose dieses Falles darstellt. (Vorstellung des Kranken.)

4. F. Selberg, a) **Ueber postoperative Psychosen.** Selberg spricht im Anschluß an acht im Augusta-Hospital beobachtete Fälle über postoperative Seelenstörungen, die in der deutschen Literatur nur vereinzelt erwähnt sind.

Nach kurzer Schilderung der psychischen Krankheitsbilder weist er darauf hin, daß es sich um echte Psychosen handelt; in den Vordergrund treten dabei Verwirrtheit, Halluzinationen, Beeinträchtigungsideen, Depression und ängstlicher Affekt. Er geht in systematischer Weise die bisher als ätiologisch betrachteten Faktoren durch und mißt der Prädisposition und der Erschöpfung, sowohl der somatischen wie der psychischen, eine entscheidende Rolle bei. Chirurgisch ist die Prognose durch allerlei mögliche Zwischenfälle, wie Bettflucht etc., getrübt, die Behandlung durch die interkurrente Psychose sehr erschwert; die Psychosen selbst geben je nach ihrem Charakter eine verschiedene Prognose. Die Hauptgefahr ist die aus dem depressiven Affekt entstehende Suicid-Gefahr, wofür er ein charakteristisches Beispiel erwähnt. Zum Schluß weist Vortragender auf die eventuelle forensische Wichtigkeit der sich beeinträchtigt glaubenden Operierten mit querulatorischer Neigung hin.

Die ausführliche Mitteilung erfolgt in den Brunsschen Beiträgen zur klinischen Chirurgie.

b) **Entstehung der Fettgewebsnekrose.** M. H.! Im Anschluß an eine frühere Mitteilung von mir über traumatische Pancreasnekrose,[1]) die mit Fettnekrose einherging, möchte ich noch einen

1) Berliner klinische Wochenschrift 1901, No. 36.

zufälligen Befund von Fettnekrose erwähnen, der geeignet ist, die Entstehung dieser eigentümlichen Veränderung zu beleuchten.

Es handelte sich um einen Kranken, dem wegen inoperablen Pyloruskarzinoms die von Kocher angegebene Gastroduodenostomia lateralis angelegt worden war. Die Vereinigung des nur mäßig dilatierten Magens mit der Pars descendens duodeni machte bei dem sehr fetten Kranken technische Schwierigkeiten, und es konnte ein, wenn auch nur sehr geringer Austritt von Duodenalinhalt auf die abtamponierte Umgebung nicht verhindert werden. Aus diesem Grunde blieb ein kleiner Tampon von steriler Gaze zurück, während die übrige Bauchwunde durch Naht geschlossen wurde. Der Patient starb 28 Stunden post operationem an Herzschwäche, und nun fand sich bei der Sektion folgendes (Prosektor des Augusta-Hospitals Priv.-Doz. Dr. Oestreich): Wunde und Peritoneum von guter Beschaffenheit; an der Operationsstelle sah man, nachdem der Tampon entfernt war, in der Ausdehnung eines kleinen Handtellers das anliegende Netz mit gelblichen opaken Herden von Stecknadelkopfgröße und mehr bestreut, die sofort für Fettnekrosen erklärt wurden. Die mikroskopische Untersuchung bestätigte diese Annahme. Nicht nur an der Oberfläche, sondern auch einige Millimeter tief fanden sich Herde mit einer starken Rundzellenanhäufung um die scholligen Nekrosen herum; diese Herde waren kleiner als die bei längerem Bestehen einer derartigen Affektion beobachteten Veränderungen. Uebriges Netz- und abdominales Fettgewebe waren frei von Nekrosen, das Pancreas selbst bot keine Abweichung.

Da eine Verletzung des Pancreas bestimmt nicht erfolgt war, wie auch die Sektion bestätigte, anderseits die Pars descendens duodeni frisches Pancreassekret enthält, so ist die Entstehung der Fettnekrose nur durch Einwirkung des ausgeflossenen Duodenalinhaltes respektive seines pankreatischen Bestandteils möglich. Mithin läßt sich zwanglos aus diesem Befunde für die Bildung der Nekrosen die Berührung des Fettes mit Pancreassaft mindestens als eine der wichtigsten Ursachen ableiten, wodurch die schon früher von Hildebrand, Körte u. a. hierüber ausgesprochene Ansicht eine Bestätigung erfährt.

5. Herr Müller: a) **Ueber die „schnellende" Hand.**

Bei einem 10jährigen Knaben hatte sich ein gestieltes bohnengroßes Fibrom der oberflächlichen Beugesehne des linken vierten Fingers entwickelt, das bei gestreckter Stellung der Finger unter dem Ligamentum carpi transversum lag und nicht palpabel war. Die Beugung der Finger und Hand war nur mit besonderer Anstrengung ausführbar und erfolgte mit einem schnappenden Geräusch. Nun war der Tumor proximal vom Ligamentum carpi transversum zwischen den Sehnen des M. palmaris longus und flexor carpi ulnaris fühlbar.

Aktiv konnte der Knabe die Hand nicht öffnen; passiven Streckversuchen setzten die gebeugten Finger einen federnden Widerstand entgegen, dessen Ueberwindung erleichtert wurde, wenn man den hemmenden Tumor distalwärts unter das Querband drückte, unter dem er dann bei gleichzeitigem Aufschnappen der Hand der Palpation entschwand. Nach Analogie des „schnellenden Fingers" hat Müller das seltene Leiden als „schnellende Hand" bezeichnet. Die Exstirpation des Gebildes führte zu völliger Heilung mit normaler Funktion.

b) **Ueber Duralsarkome.**

Kurz hintereinander sind im Augusta-Hospital zwei Fälle von Duralsarkom der Occipitalgegend zur Operation gekommen, die einander außerordentlich ähnlich waren. In beiden Fällen handelte es sich um junge Männer in den zwanziger Jahren, bei denen der Tumor dicht am Torcular Herophili den Schädel durchbrochen hatte. Bei beiden Patienten war die Neubildung von anderer Seite als Atherom aufgefaßt und ein vergeblicher Exstirpationsversuch gemacht worden. Im Hospital wurde die Operation jedesmal zweizeitig von Prof. Krause ausgeführt; zunächst Entfernung eines genügend großen Knochenstückes zur Freilegung des Tumors. Blutung und Kollaps der Kranken zwangen dann zur Unterbrechung des Eingriffes. In einer zweiten Sitzung wurde fünf Tage später die Exstirpation des Tumors zu Ende geführt. Im ersten Fall gelang die Operation, bei welcher der rechte Sinus transversus doppelt unterbunden und auf eine Länge von etwa 5 cm nebst dem Tumor und einem Stück des Tentoriums reseziert werden mußte. Der große Defekt wurde später knöchern gedeckt und zur Heilung gebracht.

Bei dem zweiten Patienten ergab sich zu einer Zeit, als eine Unterbrechung der Operation nicht mehr möglich war, die Notwendigkeit, auch den Sinus transversus der anderen Seite zu unterbinden. Der Kranke starb vier Tage nach dem Eingriff unter zunehmender Benommenheit, nachdem schon wenige Stunden nach der Operation ein zentrales Skotom aufgetreten war. An der Hand eines Schemas bespricht Vortragender die Blutzirkulation in den klappenlosen Sinus der Dura mater, welche eine Ableitung des Blutes aus der Vena magna Galeni durch Kollateralbahnen ermöglichen, doch ist deren Querschnitt nicht ausreichend, um die Leistung der doppelseitig unterbundenen Sinus transversi zu übernehmen, so daß verderbliche Folgen unausbleiblich waren.

Während im zweiten Falle das bald nach der Operation nachweisbare zentrale Skotom schnell zur doppelseitigen Amaurose führte, bildete sich im ersten Falle allmählich eine Sehstörung im Sinne homonymer Hemianopsie aus, die anatomisch durch traumatische Erweichung des rechten Occipitalpoles zu erklären ist.

6. Herr Krause: a) **Plastiken im Uretergebiet.**

Die 23jährige junge Dame ist im Dezember 1902 unter den Erscheinungen der Hydronephrose zu mir in die Sprechstunde gekommen. Ich kann mich über die Vorgeschichte sehr kurz fassen. Die Patientin hat sich bis zu ihrem 14. Lebensjahre ganz normal entwickelt. Dann begannen Störungen aufzutreten, die auf die linke Niere hindeuteten. Sie bekam ein spannendes Gefühl, gelegentlich Uebelkeit und Ohnmacht. Auf die Urinmenge ist damals nicht geachtet worden. Es wurde von Herrn Professor Kuttner im Augusta-Hospital die Diagnose Hydronephrose gestellt. Diese war intermittierend, sie bestand 3—4 Tage, um dann wieder zu verschwinden. Mit jedesmaligem Eintritt der Hydronephrose bekam die Kranke schwerere Erscheinungen. In den letzten drei bis vier Jahren war die Kranke nie ganz gesund; in der Zeit, wo die Urinmenge abnahm, verschlimmerte sich ihr Zustand, sobald dagegen die Hydronephrose zurückging, besserte sich ihr Befinden.

Wir fanden einen ballotierenden Tumor in der linken Unterrippengegend, der mit der Atmung auf- und abstieg, aber keine eigentliche Wanderniere darstellte. Er war nur wenig verschieblich und von mehr als Kindskopfgröße; es konnte keinem Zweifel unterliegen, daß es sich um Hydronephrose handelte. Die Aufblähung des Rektums ergab auch, daß das Colon descendens sich über den Tumor lagerte.

Nun wurde am 7. Dezember 1902 zur Operation geschritten, wobei sich folgendes ergab. Nachdem ich einen schrägen Flankenschnitt ausgeführt hatte, konnte ich die ganze Geschwulst stumpf herauslösen. Die Niere saß oben wie eine Kappe der großen Zyste auf; diese zeigte unten am Ureteransatz eine starke Einziehung. Der Tumor war kindskopfgroß. (Demonstration.) Hier vorn ging die Arterie hinein, hier die Vene und hier in dieser Einziehung der Ureter.

Nachdem ich den ganzen Tumor ausgeschält hatte, habe ich zunächst versucht, in der von Herrn Israel angegebenen Weise durch die Pyeloplicatio den Tumor zu verkleinern. Das erwies sich als unmöglich; denn die Faltenbildung wäre eine so große geworden, daß nachher zweifellos Abflußhindernisse zustande gekommen wären. Ich habe mich daher entschlossen, den ganzen Sack in zwei Hälften zu exstirpieren. Zunächst führte ich von dem unteren Pole, wo die Hydronephrose mit der Niere zusammenhing, einen Schnitt nach dem Ureter hin und zirkulär auf der Hinterseite um den Sack herum und ebenso vom oberen Nierenende nahe der Vene einen Zirkelschnitt um die obere Hälfte des Sackes. Dann habe ich durch fortlaufende Katgutnähte mit Darmnadeln, die nirgends die Schleimhaut verletzten, beide Schnittwunden von oben nach unten so vereinigt, daß ein trichterförmig mit der Basis nach der Niere gerichtetes und unten spitz in den Ureter übergehendes Gebilde entstand, das gewissermaßen einen verlängerten und etwas erweiterten Ureter darstellte. (Demonstration.) Die Niere war kein Ren mobilis, sie war nur wenig verschieblich; trotzdem habe ich, weil

der neugebildete Kanal sich nicht ganz streckte, den oberen Nierenpol wie bei Wanderniere mit zwei starken Katgutfäden an die zwölfte Rippe angenäht. Um die Nahtstellen des Nierenbeckens vor Spannung zu bewahren, habe ich hinten ein Drain hermetisch eingenäht und nach hinten herausgeleitet. Es hat 24 Stunden funktioniert; dann wurde der Verband nass. Am dritten Tage habe ich daher das restierende kleine Loch zugenäht.

Die Heilung verlief glatt. Die junge Dame hat seit Ende 1902 bis heutigen Tages nicht die geringsten Beschwerden mehr gehabt; sie ist von Herrn Professor Kuttner dauernd beobachtet worden. Die Urinmenge ist normal.

Im zweiten Falle handelte es sich um ein Mädchen von 19 Jahren, das sich von Jugend auf naß machte, trotzdem aber die Möglichkeit besaß, den Urin zu halten und wie ein gewöhnliches Kind im Strahl zu entleeren. Nach der Aufnahme ins Augusta-Hospital fanden wir, daß die Kranke in 24 Stunden zirka 700—800 ccm Urin entleerte, etwa die Hälfte der normalen Menge, und daß sie fortdauernd naß war; also lief wahrscheinlich die Hälfte des Urins auf falschem Wege ab. Unmittelbar neben dem Orificium externum urethrae fand sich eine ganz enge Fistel; kraterförmig saß auf einem Wulst ein ganz kleines Loch. Aus dieser Fistel spritzte beim Husten und Niesen Urin im Strahl heraus. Es gelang uns auch einmal, den Urin dadurch herauszudrücken, daß wir die rechte Niere komprimierten. Zweifellos war es also ein Ureter. Ob es der einzige rechtsseitige war oder nicht, war damit noch nicht festgestellt. Die Patientin wurde zystoskopiert. Dabei fanden wir links einen vollkommen normalen Ureter, der Urin floß im Strahl heraus. Rechts war eine dunkle Grube vorhanden, aus der aber kein Urin heraustrat. Wir haben Methylenblau in die Blase gespritzt; es kam aber niemals etwas davon durch jene äußere Fistel, sondern die Lösung floss, wenn die Blase straff gefüllt war, nur durch die Urethra ab.

Am 27. Februar 1901 habe ich folgende Operation ausgeführt. Ich erweiterte die Harnröhre mit Simonschen Dilatatorien, bis ich den Finger einführen konnte. Hierauf sondierte ich die Fistel und konnte mit der Sonde etwa 8 cm weit von der Fistelöffnung hinaufgelangen; die Sonde lag nahe der Blasenschleimhaut. Nun drängte ich die Blasenwand vor und habe die Zwischenwand inzidiert. (Demonstration.) Durch Herausziehen mit der Hakenzange konnte ich mir das Terrain ganz gut zugänglich machen, eine mehr als zentimeterlange, lippenförmige Fistel anlegen und durch Nähte umsäumen. Das war technisch nicht einfach, ist aber gelungen. Der Erfolg war der, daß sich in der nächsten Zeit während unserer Beobachtung durch den Verweilkatheter die ganze Urinmenge entleerte, 1600—1800 ccm. Eine Wenigkeit floß noch aus der Fistel ab. Die Absicht war, wenn jene lippenförmige Verbindung geheilt wäre, dann durch Verschorfung oder Exzision die äußere Fistel zu eliminieren. Anfangs ging alles sehr schön, aber nach

drei Wochen begann die aus der Harnröhre entleerte Urinmenge abzunehmen — offenbar verengerte sich die lippenförmige Verbindung —, und das Endergebnis war, daß diese neugebildete Oeffnung sich vollkommen schloß. Die Kranke war zur Zeit, als sich ziemlich viel Urin durch die Blase entleerte, entlassen worden. Schließlich schrieb sie, der Zustand sei genau so wie vorher.

Es hatte sich ungefähr der alte Zustand herausgebildet. Auf diesen Sack (Demonstration), bitte ich Sie, noch nicht zu achten; denn wir haben ihn vorher noch nicht diagnostizieren können, er fand sich erst bei der zweiten Operation. Bei der zweiten Operation, am 6. September 1901, verfuhr ich, wie ich am besten gleich zuerst hätte verfahren sollen, was ich aber, durch die Literatur beeinflußt, unterließ. Ich habe sondiert, von der Vagina her den falsch mündenden Ureter extraperitoneal freigelegt, durchschnitten und in die Blase eingenäht. Bei der zweiten Exstirpation fand ich lateral gegenüber der ersten Ureterinzision einen Sack, von dem es zweifelhaft blieb, ob er von Hause aus vorhanden war oder sich erst nach der ersten Operation durch Stauung gebildet hatte; beides ist möglich. Der Rezessus war von Schleimhaut ausgekleidet. Er wurde samt dem peripheren Rest des Ureters exstirpiert und die äußere Wunde tamponiert. Nunmehr trat Heilung ein. Es sind seitdem 2½ Jahre vergangen, das Mädchen hat sich inzwischen verlobt. Sie hat sich vor einigen Wochen noch einmal vorgestellt; sie hatte gar keine Beschwerden mehr, nur klagte sie, daß sie, wenn sie die Blase sehr voll hätte, z. B. während einer Geselligkeit oder bei ähnlichem Anlaß, beim lauten Lachen ein wenig naß würde. Das ist auf eine gewisse Schwäche des Sphincter zurückzuführen. Sonst aber bleibt sie ganz trocken. Sie fühlt sich so normal, daß sie sich verheiratet hat oder kurz vor der Verheiratung steht.

b) **Zur Technik der Freilegung des Rückenmarkes.** M. H.! Die Segmentdiagnose der Rückenmarkstumoren ist jetzt zu einer sehr hohen Vollkommenheit gediehen, indessen ist sie noch nicht so vollkommen, daß wir nicht gelegentlich gezwungen wären, statt zwei oder drei Bögen deren fünf oder sechs fortzunehmen. Ich will von meinen Erfahrungen, die sich auf 12 Fälle beziehen, nur so viel erwähnen, daß ich in einem Fall, der von Herrn Professor Oppenheim, einem unserer besten Diagnostiker, mir überwiesen worden war, sechs Wirbelbögen habe wegnehmen müssen, um den intraduralen Tumor zu entfernen. Auch Professor Schultze (Bonn), einer unserer erfahrensten Neurologen, sagt in seiner Arbeit vom Jahre 1903 in den „Grenzgebieten“ etwa, daß die Segmentdiagnose eines jeden Rückenmarkstumors „ein diagnostischer Seiltanz“ sei. Nun sind wir, wenn wir als Chirurgen an die Operation gehen wollen, ver-

pflichtet, die Technik möglichst einfach zu gestalten, im Hinblick darauf, daß wir eventuell gezwungen sind, mehrere Wirbelbögen wegzunehmen. Gefährlich bleibt jede dieser Operationen. Ich habe von meinen 12 Operierten zwei im Kollaps verloren. Der eine Fall ist von Dr. Selberg in dieser Vereinigung besprochen worden. Der zweite betraf die Resektion zweier Lendenbögen, die in kurzer Zeit und fast ohne jeden Blutverlust vollendet wurde. Die Patientin starb nach 24 Stunden im Kollaps. Also der Eingriff als solcher ist gefährlich. Ich habe mich bemüht, die Technik zu vereinfachen, und glaube Ihnen eine Methode angeben zu können, die besser ist als die früheren. Den Meißel verwerfe ich seit langen Jahren für die Freilegung des Rückenmarks ebenso wie für die des Gehirns. Ich meißle kaum je bei Trepanationen, sondern benutze nur die schneidende Knochenzange von Dahlgreen. Den Elektromotor gebrauche ich nicht aus Gründen der Asepsis. Am Rückenmark genügt die Dahlgreensche Zange nicht. Ich habe nach meinen Angaben von Herrn Windler eine Zange konstruieren lassen, die wirklich Gutes leistet. Mein Verfahren bei der Rückenmarksfreilegung ist folgendes: Ich durchtrenne die Weichteile über der Wirbelsäule mit einem Längsschnitt sofort bis auf die Spitzen der Processus spinosi, dann schneide ich seitlich von diesen die Muskeln und anderen Weichteile, ohne Rücksicht auf die Blutung, schnell mit dem Messer durch, und wenn ich die Wunde auf der einen Seite gesetzt habe, stopfe ich sterile Gaze ein, und ein Assistent komprimiert mit aller Kraft gegen die Seitenteile der Processus spinosi und gegen die hintere Fläche der Bögen. Passieren kann da nichts; die Blutung steht immer auf Kompression. Während der Assistent auf dieser Seite komprimiert, schneide ich die Weichteile auf der andern Seite los; es wird wieder kräftig komprimiert, und auf diese Weise hat man kaum eine Unterbindung nötig. Wenn ich nunmehr die hintere Fläche der Wirbelbögen freigelegt habe, bohre ich den Wirbelbogen, den ich zuerst wegnehmen will, rechts und links vom Processus spinosus mit der Doyenschen Fraise ganz durch, so daß man etwa den kleinen Finger einführen kann; die Dura liegt frei. Den Processus spinosus erhalte ich mir als ganz vortreffliche Handhabe, während in den Lehrbüchern steht, er müsse von vornherein weggeschnitten werden; das geschieht nicht. Nun nehme ich die neu konstruierte schneidende Zange, gehe in das Bohrloch ein und schneide die gewünschte Anzahl Wirbelbögen durch. Das ist bei einiger Uebung so leicht, daß

ich nicht zweifle, die pathologischen Anatomen werden das Instrument an Stelle des Rhachitoms benutzen. (Demonstration des Instruments.) Ich glaube, Ihnen das Instrument empfehlen zu können. Es wird von Windler angefertigt, Sie müssen sich auf mich berufen.

Zunächst möchte ich Ihnen die letzte Operation demonstrieren, die ich mit Herrn Prof. Oppenheim ausgeführt habe. Es handelte sich um eine Kompression im Lendenteil. Ich habe hier in dieser Weise drei Wirbelbögen weggenommen. (Demonstration.) In diesem Falle fanden wir, wie Herr Prof. Oppenheim diagnostiziert hatte, eine Kompression am zweiten Lendenwirbel, die durch eine Exostose des Körpers bedingt war. Das zweite Bild zeigt Ihnen die eröffnete Dura. (Demonstration.)

Der einzige Einwand, der gemacht werden könnte, ist der, daß dieser schneidende Haken etwas Platz im Wirbelkanal wegnimmt. Das macht beim Rückenmark sehr viel weniger aus als beim Hirn. Das Rückenmark liegt in einem Wasserbett. Das ist auch notwendig, damit die ausgiebigen Bewegungen der Wirbelsäule das Rückenmark nicht schädigen; sonst würde dieses ja gequetscht werden. Es schwimmt im Liquor cerebrospinalis. Spielraum ist auf allen Seiten genügend vorhanden. Sollte einmal ein besonders großer Tumor vorhanden sein, so würde ich an dieser Stelle den Haken nicht nehmen, sondern eine von außen nach innen schneidende Knochenzange. Nach meinen Erfahrungen besteht kein Zweifel, daß man mit diesem Instrument den Wirbelkanal vom Epistropheus bis zum Sakralteil leicht aufschneiden kann. Bei einem Kranken habe ich den zweiten, dritten und vierten Halswirbelbogen fortgenommen. Ich habe ihn kürzlich, zwei Jahre nach der Operation, wieder untersucht; er ist völlig geheilt und erwerbsfähig und hat nicht die geringsten Beschwerden. Prof. Schultze in Bonn hat in der zitierten Arbeit erwähnt, daß er einen Tumor in der Höhe des Atlas richtig diagnostiziert, sich aber gescheut habe, die Operation ausführen zu lassen. Der Kranke ist gestorben; die Obduktion ergab, daß es sich um das Leichteste handelte, was an dieser Stelle hätte operiert werden können, nämlich um einen walnußgroßen extradural sitzenden Tumor. Ich würde mich wohl getrauen, den hinteren Bogen des Atlas zu resezieren, und möchte Ihnen eine Tafel zeigen, damit Sie sehen, wie sich die anatomischen Verhältnisse am Atlas gestalten. (Demonstration.) Die Wirbelsäule ist von hinten freigelegt. Sie sehen, daß die Arteria vertebralis — darauf kommt es an — nicht hinderlich ist bis zum

Epistropheusbogen hinauf. Der ganzen hintern Fläche der Wirbelsäule entlang liegt kein Organ, welches wir verletzen könnten, sondern nur die Muskulatur, Bänder und Faszien. Die Arteria vertebralis verläuft in dem Kanal, den die Querfortsätze der Halswirbel umfassen, bis zum Epistropheus, geht dann weit außen, weil der Atlas viel breiter ist, und biegt unmittelbar oberhalb dieses nach innen um, um in das Foramen occipitale magnum einzutreten. Hier müßten wir also die Vertebralis freilegen, wenn wir den Atlasbogen resezieren wollen. Neben ihr lateralwärts liegt ein starker Plexus venosus, dessen Verletzung noch unangenehmer wäre als die der Arterie.

Eine weitere Frage ist die: Soll man auf Grund meines verbesserten Verfahrens die Urbansche Methode anwenden, die Bögen zu erhalten? Wenn diese zur Stütze nötig wären, so müßte man es tun, auch wenn die Urbansche Methode schwierig ist, und sie ist schwierig und gefährlich, denn sie kostet sehr viel Blut. Die Bögen sind aber nicht nötig; denn die Stützfähigkeit der Wirbelsäule erleidet durch die Fortnahme der Bögen nicht die geringste Einbuße. Mein Assistent, Herr Dr. Selberg, hat Ihnen bereits früher einen Knaben vorgestellt, bei dem durch Tuberkulose drei Brustwirbelkörper zerstört waren; er hatte Monate hindurch eine vollständige Kompression des Rückenmarkes, und ich mußte die entsprechenden Bögen wegnehmen. Ferner mußte noch ein tuberkulöser Abszeß des Mediastinum posticum durch die zerstörten Körper hindurch entleert werden. Hier war die Haltbarkeit der Wirbelsäule nur bedingt durch die Gelenkfortsätze. Ich hatte anfangs große Sorge, wie sich die Nachbehandlung gestalten würde; sie hat gar keine Mühe verursacht. Der Knabe ist Ihnen geheilt vorgestellt worden. Es besteht vollkommene Stützfähigkeit der Wirbelsäule (natürlich ist der entsprechende Gibbus vorhanden), obwohl drei Wirbelkörper und Bögen fehlen.

c) **Unterkieferplastik.** Im allgemeinen kommen wir bei Unterkieferresektionen damit aus, daß wir Prothesen vom Zahnarzt anfertigen lassen; das ist die gewöhnliche Methode. Sie genügt aber nicht in allen Fällen.

Erst kürzlich hat sich im Augusta-Hospital ein junger Mann vorgestellt, dem der vordere Teil des Unterkiefers durch eine Schußverletzung zerstört ist. Der Defekt ist von einem unserer auf diesem Gebiete berühmtesten Zahnärzte prothetisch ersetzt worden, der Ersatz genügt aber in keiner Weise. Der Speichel fließt fortdauernd aus dem

Munde, und das Kauen ist unmöglich. Der Patient wünschte, operiert zu werden. Für diese Fälle, wo die Prothese nicht ausreicht, möchte ich ein Verfahren empfehlen, das ich bisher fünfmal ausgeführt habe. Die erste Operation dieser Art habe ich bereits 1893 in Altona vorgenommen; seit der Zeit habe ich sie noch in vier Fällen wiederholt. Daraus mögen Sie sehen, daß ich mich sehr beschränkt habe.

Ich werde an Zeichnungen und Photographien die Technik demonstrieren. Es handelte sich stets um große Resektionen von $5^1/_2$—8 cm aus der Kontinuität. Wenn Sie genötigt sind, ein so großes Stück vom Unterkiefer wegzunehmen, so können Sie es sehr wohl aus dem anderen Unterkiefer durch einen gestielten Lappen ersetzen. Es ist nötig, daß man gleich bei der Exstirpation des kranken Kiefers (sei es wegen Sarkoms oder wegen Karzinoms — darauf kommt nichts an) die Schnittführung danach einrichte. Ich benutze dann immer einen Querschnitt parallel dem Unterkieferrande, niemals einen Längsschnitt, weil man dadurch die Blutzufuhr verringern und die Gefahr der Nekrose herbeiführen würde. Nach Vollendung der Resektion muß man die Mundschleimhaut durch Naht schließen auf irgend eine Weise, entweder direkt oder nach entsprechender Plastik. Das führe ich in der ersten Sitzung aus. Ich bin in allen fünf Fällen mit Schleimhautlappenverschiebung ohne Benutzung von Hautlappen ausgekommen.

Nach Abschluß der Mundhöhle wird ein Elfenbeinstab genau von der Länge des exstirpierten Knochenstückes in den Defekt eingeführt und in den Canalis inframaxillaris vorn und hinten eingedrückt; das stillt zugleich die Blutung aus der Arterie und hält die Kieferenden ganz fest. Dann wird die Wunde tamponiert, und es werden einige Hautnähte angelegt, damit die Wundränder sich nicht zu sehr retrahieren. Um aseptische Verhältnisse zu haben, wird erst in einer zweiten Sitzung die Plastik vorgenommen. Je nach dem Befinden habe ich 4—6, einmal 17 Tage verstreichen lassen. Nach Entfernung der Tamponade führe ich, von der Wunde beginnend, auf der gesunden Seite, parallel dem Unterkieferrande, etwa $^5/_4$ cm über ihm, einen Querschnitt durch Haut, Muskulatur und Periost bis auf den Knochen und von seinem lateralen Ende einen zweiten Schnitt senkrecht nach unten und bohre zunächst, solange das Stück noch sitzt, die Löcher, die nötig sind, um es nachher in dem Operationsdefekt mit Silberdrähten zu befestigen. Dann schneide ich das rechteckige Unterkieferstück heraus. Das habe ich nun in verschiedener Weise ausgeführt, beim ersten Fall im Jahre 1893 mit dem Meißel — das war recht mühsam —, beim zweiten und dritten Male mit der Kreissäge — auch das möchte ich nicht empfehlen —, die letzten beiden Male mit der Giglischen Säge. Dies Verfahren ist das einfachste. Man führt vom Exstirpationsdefekt her (Demonstration) eine Sonde durch die Mundbodenmuskulatur hindurch — aber ja nicht am Knochen entlang, sonst würden Sie das Periost abreißen und die Ernährung gefährden — bis

zu dem lateralen Längsschnitt, wo zuvor ein mehrere Millimeter breites Kieferstückchen aus dem unteren Kieferrande entfernt ist. Natürlich darf die Mundbodenschleimhaut nicht verletzt werden. Mit Hilfe der Sonde und eines Fadens führt man die Giglische Säge hinten herum, und sägt von hinten her zugleich Weichteile und Knochen in horizontaler Richtung durch. Das schadet den Weichteilen nach meiner Erfahrung nichts. Vorn habe ich mir stets ein niedriges Periostläppchen erhalten. Wenn der Knochen herausgesägt ist, klappt man ihn nach unten herunter, und nun vereinige ich, um die Sägefläche des Knochenstückes zu decken, die abgetrennte Mundbodenmuskulatur mit dem vorderen Periost durch Nähte, so daß oben keine freie Knochenfläche besteht. Das tue ich deshalb (die Wunde ist ja im Granulationsstadium, auch reißt die Schleimhaut zuweilen ein), damit kein Mundspeichel auf die Knochenschnittfläche gelangt. Nun führe ich einen einzigen senkrechten Lösungsschnitt, indem ich den ersten, lateral gelegenen durch alle Weichteile herunter bis auf die Höhe des Pomum Adami, verlängere, kaum weiter; in diesen Lappen nehme ich die sämtlichen Weichteile bis auf das Zungenbein und den Schildknorpel hinein, damit die Ernährung des Knochenstückes nicht gestört werde. Sie können dann bei gebeugtem Kopf den herausgetrennten Knochen in den Defekt einlegen und durch Silberdrähte fixieren. Um den Hautlappen nicht in der Ernährung zu beeinträchtigen, wird nur der horizontale Hautschnitt vernäht. Den entstandenen großen Defekt verkleinere ich durch Nähte, die nirgends den verlagerten Lappen betreffen.

Die Methode hat sich in fünf Fällen bewährt. Im ersten Falle hatte ich eine andere Schnittführung gewählt; dort ist ein Drittel des Knochenstückes nekrotisch geworden; zwei Fälle sind vollkommen geheilt, in zwei Fällen haben sich ganz kleine Randsequester abgestoßen. Das Alter der Kranken schwankte zwischen 52 und 69 Jahren. Die Mundöffnung ist nach der Heilung gut möglich, ebenso das Kauen, natürlich nicht allzu harter Gegenstände. Das Kinn steht in der Mitte, das Röntgenbild zeigt das Knochenstück fest eingeheilt. (Demonstration.) Auf die Literatur werde ich in der ausführlichen Veröffentlichung eingehen.

Sitzung am 13. Juni 1904.

Vorsitzender: Herr Neumann; Schriftführer: Herr Rotter.

1. Herr Nast-Kolb: **Beiträge zur Hirnchirurgie.** Vortragender berichtet über drei Fälle von kortikaler Epilepsie, die er zu beobachten Gelegenheit hatte und die vom Herrn Direktor Dr. Neumann operiert worden sind.

Fall 1. Neunjähriger Knabe, starb sieben Wochen nach der Operation an eitriger Meningitis. Vor fünf Jahren Fall auf den Hinterkopf, seit einem Jahre Krämpfe, die stets im linken Vorderarm begannen. Es bestand Lähmung des linken Armes, linken Beines und doppelseitige Stauungspapillen. Trepanation 13. Juni 1903. Es werden fünf traumatische kleine Cysten der rechten Zentralwindungen exstirpiert. Ausbildung eines Hirnprolapses. Tod an Meningitis. Sektion ergibt allgemeinen Hydrocephalus internus. Erfolg der Operation negativ.

Fall 2. Vorstellung: 12jähriger Knabe, mit der Zange geholt. Seit acht Jahren Krämpfe, beginnend mit einer Drehbewegung des Kopfes und der Augen nach rechts. Es besteht Lähmung des rechten Armes und des rechten unteren Facialis. Trepanation 12. Mai 1903. Exzision des Zentrums für die Drehbewegung des Kopfes in der mittleren Hirnwindung. Darnach sechs Monate anfallsfrei. Dann wieder Krämpfe desselben Typus. Zweite Trepanation 24. November 1903: Die Stelle des früher exzidierten Zentrums in ausgedehnter Weise abermals exzidiert. Sieben Monate geheilt. Jetzt (Mitte Juni 1904) Zuckungen in der rechten Kopfseite.

Fall 3. Vorstellung: 24jähriger Arbeiter. Stets gesund. Vor zwei Jahren Schlag auf die rechte Kopfseite. Ein Jahr später epileptische Anfälle, beginnend im linken Unterschenkel. Trepanation 10. März 1904: Exzision einer kirschgroßen Zyste über dem Armzentrum und einer flachen Narbe der weichen Hirnhäute über dem Beinzentrum. Ohne jeden Erfolg. Zweite Trepanation 13. Mai 1904: Entfernung eines (der Falx major) gegenüber dem Lobus paracentralis aufsitzenden und diese komprimierenden Fibroms. Darnach zuerst völlige Lähmung der linken Extremitäten, die jetzt (vier Wochen nach der Operation) langsam zurückgeht. Anfälle sind bis jetzt nicht mehr beobachtet.

Vortragender betont die Wichtigkeit einer möglichst raschen Schließung des Schädeldefektes zur Vermeidung eines Hirnprolapses. Er bespricht die Seltenheit der Lokalisation des exstirpierten Fibromes, die Schwierigkeit der Unterbindung des Sinus sagittalis, und teilt zum Schluß mit, daß die faradische Bestimmung des Zentrums auf der Gehirnrinde nur mit monopolarer Reizung gelang, während die bipolare Reizung Brauns versagte.

(Der Vortrag wird ausführlich in der Deutschen Zeitschrift für Chirurgie veröffentlicht werden.)

2. Wilde, **Schußverletzung des Rückenmarks.**

Wilde demonstriert einen von W. Braun operierten 13jährigen Knaben, der am 27. April 1904 einen Schuß aus einer Teschinpistole (5 mm Kaliber) in den Rücken erhalten hatte. Einschuß zwischen 5. und

6. Brustwirbel, rechts von der Mittellinie. Es bestand komplette Lähmung der unteren Extremität, mit Aufhebung der Sehnenreflexe, erloschene Sensibilität für alle Qualitäten, stark gesteigerte Hautreflexerregbarkeit, Babinskysches Phänomen, Priapismus, Blasen- und Mastdarmlähmung. Wiederkehr des Patellarreflexes rechts am 10., links am 16. Tage nach der Verletzung; darauf Steigerung der Sehnenreflexe. Langsame Rückbildung der sensiblen Störungen auf der linken Seite, rechts beginnende Rückkehr der Motilität, so daß am 37. Tage nach der Verletzung, am Tage der Operation, ein der Brown-Séquardschen Halbseitenläsion ähnlicher Symptomenkomplex bestand. Daraus ging hervor, daß die linke Seite des Rückenmarks am schwersten geschädigt war. Der Sitz der Kugel wird durch Röntgenbilder gezeigt; dieselbe liegt in der Höhe des sechsten Brustwirbels im Wirbelkanal.

Die Operation wurde besonders deshalb für indiziert gehalten, weil die nur sehr langsam und teilweise vonstatten gehende Rückbildung der Störungen in einer fortdauernden Kompression des Markes durch das Projektil oder Knochensplitter ihre Erklärung finden und in diesem Falle ein längeres Zuwarten nur nachteilig wirken konnte und weil andererseits, falls sie ausschließlich durch eine ausgedehnte Zerstörung des Markes bedingt war, die endgültige Prognose durch eine Operation kaum verschlechtert werden konnte.

Operation am 3. Juni. Aus der mit dem Ligamentum flavum verwachsenen Dura wurden zunächst rechts hinten mehrere im Narbengewebe eingeheilte Tuchfetzen entfernt. Die Kugel war extradural nicht nachweisbar. Daher Eröffnung des Duralraumes. Geschoß war im Rückenmark selbst palpabel. Längsinzision in den rechten Hintersträngen, zum Teil im Gebiete der Narbe. Extraktion der Kugel, die in der Gegend der linken Vorderstränge und des Vorderhorns saß.

Patient vertrug den Eingriff gut. Untersuchung vier Stunden nach der Operation zeigte denselben nervösen Status wie vor der Operation. Vom sechsten Tage nach der Operation an im linken (vorderen gelähmten) Bein willkürliche Muskelkontraktion und Anheben desselben. Bauchpresse trat deutlich in Aktion. Babinskysches Phänomen verschwunden. Wunde nach fieberlosem Verlauf fast vernarbt.

Inwieweit sich die Störungen nach der Extraktion der Kugel zurückbilden werden, kann erst weitere Beobachtung lehren; ein Fortschritt in der Motilität ist seit dem Tage der Operation vorhanden. Es ist anzunehmen, daß, wenn auch infolge der Markläsion eine restitutio ad integrum unmöglich ist, durch die Entfernung der Kugel dem Patienten wesentlich größere Chancen zur Besserung geboten sind.

Diskussion. Herr v. Bergmann: Ich möchte nur bemerken: beweisend ist das doch nicht dafür, daß eine wesentliche Besserung

nach der Entfernung der Kugel eingetreten ist. Soviel ich verstanden habe, war der Prozess der Besserung schon vordem da, er war also im Gange, und da ist es für mich immer eine Frage, über die ich nicht hinweg komme: ist der Weg, der hier eingeschlagen wurde zu dieser im Rückenmark doch wohl bereits eingeheilten oder eingekapselten Kugel nicht ein zu gefahrvoller gewesen? Und darf es als Beweis für die Notwendigkeit der Entfernung des Fremdkörpers angesehen werden, daß eine schon in Progression begriffene Besserung weiter gegangen ist? Ich halte das nicht für beweisend, zumal ich Fälle gesehen habe, in denen eine deutliche Besserung der Lähmungen und Blasenbeschwerden nach noch mehr als Jahresfrist folgte.

Herr Wilde: Ich darf vielleicht darauf hinweisen, daß wir die Kugel hauptsächlich deshalb herausnahmen, weil wir glaubten, daß sie weiterhin auch Kompressionserscheinungen machen würde und daß nach Entfernung derselben diese Kompressionserscheinungen wahrscheinlich nicht auftreten würden. (Herr v. Bergmann: Wahrscheinlich nicht; möglicherweise!)

3. Herr Neumann: **Zur Diagnose der Pankreaserkrankungen.** Die erweiterte Erfahrung auf dem Gebiete der Pankreaserkrankungen ist in erster Linie der Diagnose derselben zugute gekommen. Der Kliniker ist heute im Gegensatz zu früher in einer großen Reihe von Fällen imstande, intra vitam, und zwar bereits vor der Eröffnung der Bauchhöhle mit Bestimmtheit eine Pankreaserkrankung zu diagnostizieren. Von um so größerem Interesse sind die differentialdiagnostischen Schwierigkeiten, welche sich auch heute noch der Erkennung der Pankreaserkrankungen entgegenstellen.

Vortragender stellt zwei Fälle vor, welche die Schwierigkeiten, die Pankreaserkrankungen von den von den Nieren ausgehenden Erkrankungen zu unterscheiden, besonders deutlich illustrieren, einen 44jährigen Mann, der von ihm wegen einer rechtsseitigen, mannskopfgroßen, vereiterten Pankreaszyste operiert worden war, dessen Krankheit unter dem Bilde einer von der rechten Niere ausgehenden Affektion verlief, und einen 22jährigen Mann mit einer von der rechten Niere ausgehenden Eiterung, welche ganz wie eine Pankreaszyste, respektive Pseudozyste lokalisiert war, die vom Kopfe des Pankreas ausgegangen war und sich zwischen den Blättern des Mesocolon transversum entwickelt hatte.

In dem ersten Falle war die retroperitoneal hinter dem Coecum und Colon ascendens und hinter dem unteren Pol der rechten Niere gelegene Zyste zuerst durch rechtsseitigen Pararektalschnitt freigelegt und dann von der rechten Lumbalgegend her geöffnet und drainiert worden. Im Zysteninhalt ließen sich alle drei Pankreasfermente nach-

weisen. Der Kranke wurde in guter Gesundheit mit einer für eine dünne Sonde passierbaren wenig sezernierenden Fistel vorgestellt.

Der zweite Patient kam mit schweren Ileuserscheinungen in die Anstalt, welche durch Eingießungen nicht zu heben waren. Die Durchschneidung von peritonitischen Strängen, die das obere Colon ascendens komprimierten, brachte eine vorübergehende Besserung zustande. Eine zweite Laparotomie in der Mittellinie, elf Tage nach der ersten, legte einen ebenfalls mannskopfgroßen kugeligen, fluktuierenden Tumor zutage, der sich hinter dem Colon transversum zwischen den Blättern des Mesocolon transversum, hinter dem Magen, vor der Wirbelsäule und der derselben rechts benachbarten Partie der hinteren Bauchwand befand. Die durch die Aspirationsspritze in einer Menge von $1^1/_2$ Liter aus dem Tumor entleerte schokoladenähnliche Flüssigkeit schien anfangs die Diagnose „Pankreaszyste" zu bestätigen, bis sich schließlich nach Eröffnung der Zystenwand von der rechten Lumbalgegend her als Ursache des Leidens eine rechtsseitige Pyonephrose und das Leiden selbst als paranephritische Eiterung herausstellte. Die kranke Niere wurde exstirpiert. Der Patient wurde geheilt vorgestellt.

Vortragender mahnt zur Vorsicht in der Diagnosenstellung, namentlich in den Fällen von Zysten, in denen weder Pankreasfermente in dem Zysteninhalt noch Pankreasgewebe in der Zystenwand sich nachweisen lassen. Die für gewöhnlich — so auch in einem der zuerst vorgestellten ähnlichen Fälle von Dreizehner — als beweisend angeführten Symptome: Beginn mit akuten gastrischen Erscheinungen, der Sitz, die intraperitoneale Entwicklung der Zyste, der Krankheitsverlauf und das charakteristische Aussehen der Zystenflüssigkeit sind allein nicht beweisend für das Vorliegen einer Pankreaszyste.

Zum Schluß berichtet Vortragender von drei Fällen von hämorrhagischer Pankreasentzündung, von welchen er bei zweien sofort bei der Aufnahme vor der Laparotomie die richtige Diagnose stellen konnte, bei dem dritten nächst einer Perforationsperitonitis eine hämorrhagische Pankreatitis vermutet wurde. Die ersten beiden Fälle zeichneten sich durch einen hohen Zuckergehalt des Urins aus und waren dadurch von vornherein als schwerste Fälle charakterisiert, der dritte kam pulslos zur Behandlung. Bei allen dreien wurde vergebens eine Operation versucht. In dem letzten Falle fand sich Gallengries in der Galle. Bei dem zweiten Falle wurden bei der Sektion Gallensteine gefunden. Außerdem war als ätiologisches Moment in diesem Falle zu verwerten, daß Patientin sechs Wochen vorher geboren hatte.

(Der Vortrag ist in der Deutschen Zeitschrift für Chirurgie ausführlich veröffentlicht worden.)

4. Herr W. Braun: **Pankreasverletzung durch Hufschlag.**

Vortragender stellt einen Knaben vor, der 14 Tage vor der Aufnahme ins Krankenhaus am Friedrichshain einen Hufschlag gegen den Oberbauch erlitten und bis dahin zu Hause krank gelegen hatte. Bei der Aufnahme (3. Januar 1904) befand sich der Knabe in sehr elendem Zustande. Temperatur 38°, Puls klein, 112—124. Atmung oberflächlich, zwischen 30 und 40. Im Epigastrium bestand eine schmerzhafte Vorwölbung; in ihrem Bereich Dämpfung, welche sich nicht von der stark nach unten rechts verschobenen Leberdämpfung abgrenzen ließ und z. B. in der rechten Axillarlinie bis zum fünften Interkostalraum nach oben reichte. Der Magen lag nach links unten von der gedämpften Zone. Die Bauchdecken waren im übrigen gespannt, das Abdomen mäßig empfindlich; vom Rectum aus eine unbestimmte Resistenz fühlbar. Urin frei von Eiweiß, Zucker und Indikan.

In der Annahme, daß es sich um die Folgen einer Pankreasverletzung handeln könnte, wurde von dem Vortragenden laparotomiert. Im präperitonealen Fett und weiter in dem mit ihm verbackenen Omentum minus fanden sich linsengroße Fettgewebsnekrosen. Bei weiterem Vordringen wurde eine große, mit einer wässerigen, trüben, etwas zähen und sofort koagulierenden Flüssigkeit gefüllte Höhle eröffnet; sie umfaßte die Bursa omentalis, erstreckte sich aber weiter nach oben von der Leber bis zur Kuppe des Zwerchfelles; der linke Leberlappen ragte frei in sie hinein. Der Magen bildete nach unten den Abschluß gegen die übrige Bauchhöhle. Im Sekret wurde diastatisches und tryptisches Ferment nachgewiesen. Das Pankreas erschien bei der flüchtigen Palpation derb, am Kopfe bestanden Verlötungen mit der Umgebung. Drainage, Tamponade. Das Sekret wurde nach einer Woche erheblich spärlicher und eitrig. Nach einigen Wochen wuchs ein möglicherweise durch direkte Berührung mit dem Sekret, vielleicht auf dem Boden der Fettgewebsnekrose entstandenes Infiltrat links über der Blase bis zu Hühnereigröße an, ging dann aber spontan zurück. Der Knabe hat sich jetzt vollständig erholt. Der Urin ist frei von Zucker.

Diskussion: Herr Körte: M. H.! Zu den Irrtümern, denen man bei der Diagnose der Pankreaszysten ausgesetzt ist, möchte ich einen ganz kurzen Beitrag geben. Vor einigen Wochen wurde mir durch Herrn Boas ein Mann zugeschickt mit der Diagnose Pankreaszyste. Die Untersuchung stimmte in allen Punkten: allmähliche Entstehung; der aufgeblähte Magen legte sich über die Zyste; das ausgedehnte Quercolon verlief auf seinem unteren Rande, ungefähr so, wie auf der Figur, die vorhin hier hing. Ich ging an die Operation. Durch den linken Rectus wurde der Schnitt geführt, und ich traf zunächst —

ebenfalls typisch — auf das auseinandergezogene Ligamentum gastrocolicum, das ich durchtrennte; dann kam ein Peritonealblatt (Hinterwand der Bursa oment.), dann die Zystenwand. Dieser Befund war vollkommen typisch und bestärkte mich in der Annahme einer Pankreaszyste. Die Exstirpation war bei den allseitigen Verwachsungen unmöglich, ich wählte somit die Methode der Einnähung. Beim Einstechen mit dem Troicart kam eine porterartige Flüssigkeit, die sich so auch typisch in Pankreaszysten findet. Sie wurde gegen Schluß der Punktion immer röter, zuletzt sehr rot. Ich machte schleunig einen Einschnitt in die eingenähte Zyste. Es blutete noch mehr, und ich befand mich in einem zirka mannskopfgroßen Sack, der nach der linken Nierengegend ging und aus dessen Wänden eine profuse Blutung erfolgte. Da an die Quelle der Blutung nicht heranzukommen war, steckte ich ein dickes Drain ein und tamponierte fest. Der Patient verblutete sich aber nach Verlauf von zirka 12 Stunden in die Zyste hinein. Bei der vorgenommenen Sektion fand sich folgendes: Das Pankreas hing sehr eng mit der Zyste zusammen, war jedoch ganz gesund, ebenso die linke Niere; von der linken Nebenniere dagegen war nichts vorhanden. Es war ein zystenartiger Tumor, der von der linken Nebenniere ausgegangen war und der eine derbe Kapsel hatte, in welcher sich ein weiches, außerordentlich gefäßhaltiges Geschwulstgewebe vorfand. In diesem konnte Prof. Benda Zellen nachweisen, die er mit großer Wahrscheinlichkeit — weiter wollte er nicht gehen — als Nebennierenzellen bezeichnete. Darnach ist die Geschwulst als ein Karzinom der linken Nebenniere anzusehen, mit zystischen Erweichungen. Der Tumor hatte sich im Wachstum in die Bursa omentalis hineingeschoben und war dann also zwischen Magen und Colon zum Vorschein gekommen. Es scheint diese Wachstumsrichtung bei Nebennierentumoren ungewöhnlich zu sein; diese können dann Pankreastumoren vortäuschen. Ich habe kurz vorher eine zweite Nebennierenzyste operiert — wie ja seltene Fälle häufig zusammenkommen —; die konnte ich exstirpieren. Diese hatte den Weg vor der linken Niere gewählt, lag also hinter dem Colon descendens, hatte dieses in die Höhe gewölbt und imponierte zunächst als Nierentumor. Sie hatte zahlreiche Gefäßverbindungen, ließ sich aber in toto ausschälen. Der Fall ist zurzeit bis auf einen schmalen Fistelgang geheilt. Am rechten Teil der Pankreas habe ich zweimal zystische Tumoren gesehen; es waren aber beide Male zystisch degenerierte maligne Tumoren, die sich nicht zur Exstirpation eigneten und nur palliative Operationen zuließen.

Herr J. Israel: Ich möchte konform mit Herrn Körte bemerken, daß Verwechslungen zwischen Nebennieren- und Pankreasgeschwülsten allerdings vorkommen können. Ich selbst bin in der Lage gewesen, einen zystischen malignen Nebennierentumor zu exstirpieren, der gänzlich hinter dem Magen, fast in der Mittellinie, lag.

5. Herr Neumann: **Ein Weg zum vesikalen Ureterende beim Manne.** Für den empfehlenswertesten Weg zur Freilegung des Ureters hält Vortragender den retroperitonealen von einem lumbo-iliakalen Schrägschnitte aus in allen den Fällen, in welchen die Lösbarkeit des Peritoneums und des Ureters von der Unterlage an der hinteren Bauchwand nicht durch pathologische Veränderungen verloren gegangen ist. Ist das letztere der Fall, so empfiehlt es sich, namentlich für Operationen, an den im kleinen Becken verlaufenden Ureterabschnitten andere Wege einzuschlagen.

Der Vortragende schildert einen nicht gewöhnlichen Weg, auf welchem es ihm gelang, in einem verzweifelt liegenden Falle bei einem Manne zu dem vesikalen Ende des Ureters zu gelangen.

Bei einem 24jährigen Landwirte hatte sich, begünstigt durch eine Knickung oder eine Striktur des linken Ureters traumatischen Ursprunges, im Anschluß an eine gonorrhoische Cystitis eine schwere eitrig-fibrinöse Ureteritis und Pyonephrose herausgebildet. Am 21. April 1902 waren deswegen durch Geh.-Rat Hahn durch lumbo-iliakalen Schrägschnitt die linke Niere und der linke Ureter bis etwa 4 cm von der Blase entfernt retroperitoneal exstirpiert worden. Trotz aller Vorsicht, trotz Unterbindung des Ureterstumpfes war es nicht zu vermeiden gewesen, daß sich im Anschluß an diese Operation, wahrscheinlich ausgehend von dem Ureterstumpfe, eine schwere jauchige Phlegmone des lockeren, zwischen Mastdarm und Blase befindlichen Bindegewebes entwickelte mit schwersten Allgemeinerscheinungen, die erst schwanden, nachdem dem jauchigen Eiter durch Inzision von der vorderen Rectumwand aus und durch Einlegung eines Drains von der Bauchwunde in das Lumen des Rectums freier Abfluß geschaffen worden war. Alle Versuche, die Eiterung zu beseitigen, blieben erfolglos. Sobald das eingelegte Drain sich verschob oder verstopfte oder fortgelassen wurde, drangen fäkulenter Eiter und fäkulente Gase in die Blase und mit dem Harnstrahl nach außen.

Da eine erneute lumbo-iliakale extraperitoneale Freilegung des an der seitlichen hinteren unteren Blasenwand um den Ureterstumpf herum gelegenen Abszesses wegen der vorausgegangenen siebenmonatigen Eiterung nicht angängig, eine stumpfe Erweiterung des Fistelganges von der vorderen Bauchwand her unmöglich, eine breite Erweiterung der Oeffnung an der vorderen Rectumwand nach Ausführung der Sphincterotomie erfolglos war, eine Eröffnung des Abszesses vom Blaseninnern her nach Ausführung der Sectio alta, ebenso wie durch die freie Bauchhöhle, auf sakralem oder parasakralem Wege zu gefährlich zu sein schien, wurde der Krankheitsherd auf perinealem Wege in Angriff genommen.

Vortragender drang zuerst nach der Methode von Dittel und Zuckerkandl bis zur oberen Partie der Prostata vor, und, da er hier auf kallöses Narbengewebe stieß, ging er folgendermaßen weiter: Von der Spitze der Prostata drang er längs der das Trigonum urogenitale oben bedeckenden Faszie nach links seitlich vor, bis er auf die charakteristische Muskelmasse des M. obturator internus gelangte. Dann schob er seine Finger zwischen diesem Muskel und der denselben bedeckenden Faszie stumpf bis in die Höhe des oberen Ansatzes des Muskels am linken horizontalen Schambeinaste vor, wo dann die so gebildete und durch Gaze markierte Wundhöhle durch einen seichten Schnitt von der Iliakalgegend her geöffnet wurde. Es gelang so den Krankheitsherd um den Ureterstumpf, welcher subperitoneal nicht mehr freigelegt werden konnte, subfaszial zu erreichen, in die subfasziale Wundhöhle hinein dem periureteralen Abszesse einen breiten, unteren, mit dem Mastdarme nicht kommunizierenden Abfluß zu schaffen, die Abszeßhöhle sorgfältig zu kürettieren und zu tamponieren und den langwierigen Krankheitsprozeß in wenigen Wochen zur Heilung zu bringen. (Der Vortrag ist in der Deutschen Zeitschrift für Chirurgie ausführlich veröffentlicht worden.)

6. Herr Neumann: **Fälle von Volvulus.** Im Gegensatz zu den großen Erfolgen sind die immer noch wenig günstigen Resultate zu beklagen, welche die Chirurgie bei der Behandlung des Volvulus bisher aufzuweisen hat. Um ein klares Urteil zu gewinnen über die operativen Erfolge bei einer derartigen seltenen Affektion, wie sie ein Volvulus darstellt, genügt es nicht, die in der Literatur niedergelegten Einzelpublikationen von bebesonders interessanten oder gar nur von günstig verlaufenden Fällen zur Grundlage zu nehmen. Es empfiehlt sich dann vielmehr, an der Hand des einschlägigen Gesamtmaterials eines Krankenhauses sich ein Urteil zu bilden.

Während der letzten 13 Jahre, während welcher ich unter der Leitung des Herrn Geheimrats Hahn und nachher an der Behandlung der chirurgisch Kranken unseres Krankenhauses teilgenommen habe, sind im ganzen 21 sichere Fälle von Volvulus in Behandlung gewesen, welche alle operiert worden sind. Eine Volvulusoperation kam nach dem Material unseres Krankenhauses etwa auf 750 andere Operationen.

Von diesen 21 Operierten sind im ganzen nur vier zur Heilung gekommen, also etwa 19 %.

Auf die Ursachen dieser wenig befriedigenden Resultate einzugehen, würde mich hier zu weit führen; es soll das an anderer Stelle geschehen. Nur so viel sei hier gesagt, daß ich nach dem

Studium unseres Materials den Eindruck gewonnen habe, daß bei diesen Kranken, wenn überhaupt noch etwas zu erreichen sein soll, eine möglichst frühzeitige und möglichst radikale Beseitigung des Krankheitsherdes stattzufinden hat und zweitens, daß dieses radikale Vorgehen noch Erfolg haben kann, wenn die notwendige Operation eine noch so eingreifende ist und die Allgemeinerkrankung des Patienten eine noch so schwere zu sein scheint.

Gerade durch drei unserer vier geheilten Patienten, welche ich Ihnen vorzustellen in der Lage bin, wird dieses besonders klar beleuchtet.

Der erste Patient ist ein 24jähriger Zimmermann, welchen ich am 30. Juni 1902 operiert habe. Er machte sogleich bei seiner Aufnahme einen außerordentlich schwerkranken Eindruck und konnte nur mühsam über die Entstehung seines Leidens Auskunft geben. Diese ging dahin, daß er vorher nie ernstlich krank gewesen, daß er am Abend vorher von einer Radtour nach Hause gekommen sei, dann ganz gut geschlafen habe, bis er am anderen Morgen mit heftigen Leibschmerzen erwacht sei. Defäkationsversuche blieben erfolglos. Die Leibschmerzen steigerten sich. Er mußte aufstoßen und sehr viel erbrechen. Abends suchte er unser Krankenhaus auf. Hier kam er mit kühlen Extremitäten an, das Gesicht mit kaltem Schweiß bedeckt. Er war sehr unruhig, stieß viel auf und erbrach kopiöse, nicht fäkulent riechende, gallige Massen. Der Puls zeigte 120 Schläge in der Minute, die Temperatur war normal, der Urin leicht eiweißhaltig.

Das Abdomen war ganz wenig aufgetrieben, etwas stärker unterhalb des Nabels. Zwischen diesem und der Symphyse fühlte man fast in der ganzen Breite des Leibes, besonders deutlich aber links, eine ziemlich feste, unbewegliche, ungleichmäßige Resistenz, wie von gesteiften Darmschlingen. Diese Resistenz war ziemlich druckempfindlich, die Perkussion über derselben sowie über den abhängigen Partien des Bauches ergab keine Dämpfung. Deutliche Peristaltik war weder zu fühlen noch zu sehen.

Da das Befinden schlechter, der Puls kleiner wurde, machte ich eine Stunde nach der Aufnahme die Laparotomie.

Das in so kurzer Zeit entstandene schwere Krankheitsbild, das akute Einsetzen der schweren Okklusionserscheinungen von seiten des Darmes mußte das Vorhandensein eines mechanischen Ileus annehmen lassen; und zwar sprachen der Eiweißgehalt des Urins und die lokale Schmerzhaftigkeit für einen mechanischen Ileus, der mit Gefährdung der Ernährung des befallenen Darmabschnittes einherging. Ueber die Art und den Sitz des Krankheitsherdes konnte ich mir bereits vor der Operation eine bestimmte Vorstellung machen. In Rücksicht auf den Charakter der Resistenz im Unterbauch, die, wie gesagt, sich wie ein

Konvolut gesteifter Darmschlingen anfühlte, präzisierte ich meine Diagnose dahin, daß ein Volvulus oder vielleicht eine Abklemmung einer Darmschlinge durch einen Strang vorlag, und zwar mußte, da das Erbrechen sehr profus, aber nicht fäkulent war, angenommen werden, daß die Darmverlegung ziemlich hoch im Dünndarm saß.

Die Diagnose wurde in allen Details bestätigt. Die Bauchhöhle wurde vom Schwertfortsatz bis zur Symphyse eröffnet. Es präsentierte sich, zum Teil in der Höhlung des Douglas liegend, ein mannskopfgroßes Konvolut stark geblähter, blauschwarzer Dünndarmschlingen. Diese Darmschlingen waren um die Mesenterialachse gedreht. Die Drehung betrug etwa 200°, war im Sinne des Urzeigers gerichtet und sehr fest. Das ganze Konvolut wurde vor die Bauchhöhle gelagert und vorsichtig nach Abstopfung derselben aufgedreht. Nach der Aufdrehung zeigte sich die Grenze des gedreht gewesenen Darmes scharf abgesetzt gegen den gesunden, und zwar lag die untere Grenze etwa handbreit oralwärts von der Bauhinschen Klappe, die obere in der Mitte des Dünndarmes. Der blauschwarze, gedreht gewesene Darm zeigte keine Spur von Peristaltik, hatte eine matte Serosa und verbreitete einen üblen, wie kadaverösen Geruch. Ebenso übel, aber nicht fäkulent riechend war eine trübe Flüssigkeit, die in mäßiger Menge in der Bauchhöhle sich befand. Als Ursache des Volvulus fand sich ein Netzstrang, der an der vorderen rechten Bauchseite festgewachsen war und über den der Stiel des Volvulus von rechts nach links herüberhing. Der gedreht gewesene Darm war offenbar nicht mehr lebensfähig und mußte entfernt werden. Damit dieses einigermaßen im Gesunden geschehen konnte, mußte ich von dem Dünndarm 2,70 m entfernen. Es blieben am Coecum nur etwa 4 cm Dünndarm, die gerade ausreichten, um die eine Hälfte des Murphyknopfes einzunähen. Der zu dem gangränösen Darm gehörige Mesenterialanteil dessen Gefäße sich nachträglich als fast vollkommen thrombosiert erwiesen, reichte mit der Spitze fast bis an die Radix mesenterii. Die Bauchhöhle wurde mit physiologischer Kochsalzlösung ausgespült, die Bauchwunde durch zweietagige Naht geschlossen. Der Heilungsverlauf war, abgesehen von einer vorübergehenden Pleuritis, ein vollkommen ungestörter.

Interessant ist bei dem Kranken erstens die mögliche Ursache seines Leidens, zweitens sein weiteres Befinden nach der plötzlichen Ausschaltung einer so großen Strecke bis zum Tage der Erkrankung gesund gewesenen Darmes.

Was den ersten Punkt betrifft, so machte der Patient nachher folgende Angaben, die er durch glaubwürdige Zeugen erhärten konnte. Zehn Tage vor der Erkrankung war ihm bei der Arbeit ein schwerer Balken, den er auf der Schulter trug, von dieser abgeglitten und hatte tangential seine Bauchwand ge-

troffen. Im Anschluß an diesen Unfall hatte er anhaltend über Schmerzen an der rechten Bauchseite geklagt, über welche er sich wiederholt seinen Arbeitsgenossen gegenüber geäußert hatte, wenn diese auch nicht so heftig waren, daß sie ihn von der Arbeit und von der oben erwähnten Radtour abgehalten hätten. Die Möglichkeit ist nicht ausgeschlosson, daß diese Bauchkontusion der Anlaß zu der Bildung des erwähnten Netzstranges war, da sich andere Ursachen für peritonitische Verwachsungen nicht gefunden haben. Wegen dieser Möglichkeit ist dem Kranken auch eine Unfallrente zugesprochen worden.

Was zweitens das weitere Befinden des Kranken anbetrifft, so hat sich der Organismus in bewunderungswürdiger Weise mit dem plötzlichen Ausfall des gesamten Ileums abgefunden. Der Patient neigt wohl etwas mehr als früher zu Diarrhöen, doch ist bei einiger Vorsicht im übrigen seine Darmfunktion eine vollkommen normale, sein Befinden als Landwirt ein dauernd gutes. Speziell die Darmfunktion ist, wie bezügliche Untersuchungen durch Herrn Privatdozent Dr. Richter vor sechs Wochen ergeben haben, als vollkommen ausreichend zu bezeichnen.

Der zweite Fall, den ich mir Ihnen vorzustellen erlaube, ist eine jetzt 62jährige Frau, welche ich bereits vor sieben Jahren operiert und deren Krankengeschichte ich im 47. Band der Deutschen Zeitschrift für Chirurgie veröffentlicht habe.

Dieser Fall war dadurch kompliziert, daß sich hier der Volvulus in einer inneren Hernie abgespielt hatte. Es handelte sich hier um eine der selteneren Formen der inneren Hernien, welche wegen ihrer Lage von Brösecke mit dem Namen „Herniae mesenterico-parietales“ bezeichnet werden.

Wie Ihnen die aufgehängten Skizzen zeigen, liegen diese Hernien an der rechten hinteren Bauchwand. Die Bruchhöhle liegt zwischen dem Meso-Colon ascendens, das unter normalen Verhältnissen mit der hinteren Bauchwand fest verwachsen ist, und der hinteren Bauchwand selbt. Die Eingangspforte findet sich an der Basis der Radix mesenterii, und zwar an der linken Seite des Mesenteriums. Die feste Anheftung der Radix mesenterii war in unserem Fall auf eine etwa 10 cm weite Strecke unterbrochen. Hier wurde die Anheftung an die Wirbelsäule vermittelt durch einen bogenförmigen freien Rand, welcher sich von der Grenze zwischen dem oberen Rande der Pars horizontalis inferior duodeni und dem Pancreas, also etwa vom zweiten Lendenwirbel bis zur rechten Seite des Körpers des vierten Lendenwirbels, ausspannte. Charakteristisch für diese Hernie ist das Verhalten der Arteria mesenterica superior, welche immer in der vorderen Begrenzung der Bruchpforte verläuft. Auch diese Patientin war unter dem ausge-

sprochenen Bilde eines schweren mechanischen Ileus in die Anstalt gekommen. Die Krankheit hatte plötzlich (acht Tage vorher) begonnen mit heftigen Leibschmerzen. Es bestand eine vollkommene, auf keine Weise zu behebende Okklusion des Darmes für Stuhl und Wind. Patientin hatte Aufstoßen und kotiges Erbrechen, dabei ein mäßig aufgetriebenes Abdomen, an welcher krampfhaft sich kontrahierende, geblähte Darmschlingen sicht- und fühlbar waren. Die Diagnose hat auch hier Volvulus oder Inkarzeration eines mittleren Darmteiles gelautet.

Bei der sofort ausgeführten Laparotomie fand ich nun, daß durch die eben beschriebene Bruchpforte eine größere Darmschlinge eingetreten und zurückgehalten war. Beim Versuch, den Darm aus der Bruchpforte herauszuziehen, konnte ich nur ein etwa einen Meter langes Stück mit dem abführenden Schenkel entwickeln.

Eine genauere Untersuchung ergab, daß noch ein weiteres Darmkonvolut in der Bruchhöhle lag und dieses Konvolut etwa um 360 Grad um die Mesenterialachse gedreht war. Es gelang mir schließlich durch einen naheliegenden Kunstgriff den Volvulus zu beheben und den etwa einen halben Meter langen Rest des Darmes zu entwickeln. Ich drehte nämlich den gesamten außerhalb der Bruchhöhle liegenden Darm in der der Drehrichtung des Volvolus selbst entgegengesetzten Richtung.

Es wurde dann die Bruchpforte durch sechs Knopfnähte, welche den bogenförmigen Rand der Radix mit der Serosa des Duodenum vereinigte, verkleinert, die Bauchhöhle durch Etagennaht geschlossen. Der weitere Krankheitsverlauf bot nichts Besonderes. Die Kranke erholte sich sehr langsam. Drei Monate nach der Operation wurde sie geheilt entlassen und ist in den folgenden sieben Jahren vollkommen gesund und beschwerdefrei geblieben. Bemerkenswert ist noch, daß sie vor der Operation, etwa 13 Jahre vorher, einen ähnlichen, wenn auch leichteren Anfall von Darmokklusion durchgemacht hatte; ferner, daß von den zwölf bis zum Jahre 1897 veröffentlichten Fällen von Hernia mesenterico-parietalis noch bei einem zweiten Falle ein Volvulus in der Bruchhöhle beobachtet wurde.

Bei dem dritten Falle, einer 37jährigen Frau, war der Volvulus dadurch zustande gekommen, daß eine Dünndarmschlinge mit der Wand eines Douglas-Abszesses verwachsen war und an der Verwachsungsstelle sich um 270 Grad um ihre Mesenterialachse gedreht hatte. Die gedrehte Darmschlinge konnte hier leicht aus der Verwachsung gelöst und aufgedreht, die Drehungsstelle, die gangränverdächtig war, — die Okklusionserscheinungen hatten hier acht Tage bestanden — konnte durch einfache Uebernähung versorgt werden. Doch gestaltete sich auch hier der Eingriff zu einem sehr schweren, einmal, weil der Puls der Patientin ein sehr schlechter war, und zweitens, weil außer der Versorgung der torquierten Schlinge, der Lösung von anderweitigen Verwachsungen, der Reinigung und Drainage des Douglas nach der

Scheide hin die linksseitigen Adnexe entfernt werden mußten, und weil noch eine zweite Darmschlinge, die den Abszeß nach oben gegen die Bauchhöhle mit abschließen half, nach ihrer Lösung einen bis auf die Mucosa reichenden, breiten Substanzverlust aufwies und in einer Ausdehnung von 12 cm reseziert werden mußte. Die Bauchhöhle wurde auch hier durch Etagennähte verschlossen, der Krankheitsverlauf war ein glatter. Patientin befindet sich in den 1½ Jahren, die seit der Operation verflossen sind, vollkommen wohl.

Der vierte Fall, der zur Heilung gekommen ist, ist der einzige **Fall von fünf Fällen** von Volvulus des S romanum, bei welchem der **Darm bei der Operation nicht gangränös war.** — **Er kam am** 16. November 1902 in meine **Behandlung. Ich habe ihn laparotomiert** und den Volvulus einfach aufgedreht. Ich habe es nachträglich bedauert, nicht gleich die Kolopexie ausgeführt zu haben, um so mehr, als Patient nachher wiederholt, wenn auch leichtere, Okklusionserscheinungen gehabt hat.

7. Herr W. Braun: **Zur akuten, postoperativen Magenauftreibung.** Der Vortragende hat als Assistent F. Krauses fünf glücklich verlaufene Fälle von akuter Magenauftreibung (akuter Magendilatation) nach aseptischen Laparotomien beobachtet; zweimal nach Exstirpation des Wurmfortsatzes, zweimal nach geplatzter Tubenschwangerschaft, einmal nach Gallensteinoperation. Die wichtige Deutung der klinischen Erscheinungen ist in einer großen Zahl der publizierten Fälle erst bei der Autopsie erfolgt, so daß manchmal nicht nur keine entsprechende, sondern sogar eine direkt falsche Therapie eingeleitet war.

Die Erklärung für die Magenauftreibung kann der Vortragende in seinen Fällen nicht in außergewöhnlichen anatomischen Vorbedingungen oder einem mechanischen Hindernis an Cardia oder Duodenum, weiter nicht in einem einfachen Versagen der Muskelleistung des Magens sehen. Unter Berücksichtigung seiner eigenen und anderer (z. B. Stieder, Kelling, Jarrowski, v. Mikulicz, Sinnhuber) klinischer und experimenteller Beobachtungen glaubt er annehmen zu dürfen, daß es sich in seinen und den seinen analogen Fällen um eine funktionelle Störung handelt, die durch alle möglichen Schädlichkeiten ausgelöst werden kann; beim Zustandekommen der Auftreibung, vor allem aber beim Ausbleiben ihrer spontanen Lösung hat man mit dem Ineinandergreifen einer ganzen Reihe muskulärer und nervöser Momente zu rechnen, die im konkreten Fall eine ganz verschiedene Bedeutung haben und in verschiedener Reihenfolge auftreten können.

Daß viermal die Auftreibung nach aseptischen Eingriffen in entfernten Teilen der Bauchhöhle auftrat, scheint Braun zunächst für die Möglichkeit einer gleichzeitigen reflektorischen Beeinflussung des Magentonus, der Magenmotilität und des retrograden Entleerungsmechanismus zu sprechen.

Weiter genügt Braun nicht einmal in den beiden Fällen von geplatzter Tubenschwangerschaft die einfache Annahme des durch Narkose, Anämie, Diätfehler bedingten Versagens der Magenmuskulatur zur Erklärung der ganzen Erscheinungen. Vielmehr erscheint ihm hier außer der motorischen Insuffizienz noch die Herabsetzung der Reflexerregbarkeit bedeutsam.

An diesen Typus schließen sich seiner Ansicht nach die Fälle von schwerer Magenatonie nach Magenoperationen an. Bei den erschöpften Kranken kann sowohl Brechreiz als auch Erbrechen fehlen und trotzdem eine verhängnisvolle Ueberfüllung und Zersetzung im Magen sich abspielen.

In den übrigen Fällen Brauns standen zunächst Erscheinungen im Vordergrund, welche nur durch eine Alteration des zugehörigen, regulierenden Nervenapparats erklärlich sind. Zum Beispiel war der Ablauf einmal folgendermaßen: 1. Herzneurose, Exstirpation des Processus vermiformis, Erbrechen; 2. Versagen des Brechreizes und Brechreflexes; 3. schnell zunehmende Auftreibung des Magens, ohne Möglichkeit aufzustoßen oder zu erbrechen, trotz unerträglichen Gefühls der Völle. Der Ablauf des Erbrechens und sein Verhalten zur Auftreibung in einer ganzen Reihe von Peritonitiden gehört nach Brauns Ansicht hierher. Um einen klareren Einblick in die komplizierten Verhältnisse beim Versagen des regulatorischen Nervenapparats, beziehungsweise bei der Hemmung der Entleerung zu erhalten, hat Braun das Tierexperiment herangezogen. Die mit Dr. Seidel im Krankenhause am Friedrichshain gemeinschaftlich ausgeführten Versuche können nur gestreift werden: Braun konnte sich von der Richtigkeit von Kellings Beobachtung überzeugen, daß beim narkotisierten Hunde eine maximale Auftreibung von einer Magenfistel aus möglich ist, während dasselbe Tier in wachem Zustande bei einer ganz bedeutend geringeren Druckhöhe mit Ructus und Erbrechen antwortet. Das erwachende Tier befreit sich trotz der enormen Spannung und Ueberdehnung der Magenwandung von der in Narkose vorgenommenen Auftreibung ebenfalls durch Ructus und Erbrechen, sobald der Reflex wieder zustande kommt.

Weiter gelang es sofort, 24 und 48 Stunden nach der Durchschneidung der Halsvagi bei den gleichen Tieren, maximale Aufblähung in wachem Zustande zu erzielen. Den durch die Auftreibung sehr gequälten Tieren gelang es erst nach einiger Zeit — dann allerdings, wie gewöhnlich, durch Ructus und Erbrechen —, sich von der Aufblähung zu befreien. Der Vagus hat nach Brauns Ansicht in dem in Frage kommenden Reflexsystem eine Bedeutung; zweifellos können aber bei Ausschluß der Vagi Entleerungsreflexe (einschließlich Cardiaeröffnung) und Erbrechen durch andere nervöse Einflüsse herbeigeführt werden.

Das Krankheitsbild, die Diagnose und der Krankheitsverlauf werden nur kurz berührt. Es wird darauf hingewiesen, daß infolge der — oft frühzeitig einsetzenden — schweren Alteration der Zirkulation und des schnellen Verfalles Verwechslungen mit den schwersten sonstigen intraabdominellen Prozessen (zum Beispiel Strangulationen, Perforationsperitonitiden etc.) möglich und vorgekommen sind. Der Kollaps dürfte hier zum Teil auch der Ausdruck der Störung der Vagusfunktion sein. Ueberdehnung der Magenwandung, der Flüssigkeitsverlust des Körpers, die mechanische Verdrängung des Herzens, die Erschwerung der Atmung etc. wirken im gleichen ungünstigen Sinne.

Unter Hinweis auf den vorschiedenen Ablauf des Erbrechens hebt Braun hervor, daß gerade die Fälle am unheimlichsten sind, wo Brechreiz und Erbrechen, also das Symptom, das direkt auf den Magen hinweisen würde, fehlt oder versagt. Daraus ergibt sich die Lehre, dort, wo der Verlauf nach Operationen, besonders nach Laparotomien, kein glatter ist, vor allem, wenn die Kranken über ein unbestimmtes Expressionsgefühl klagen, aber auch da, wo man völlig im unklaren ist, immer die Mitbeteiligung des Magens durch fortgesetzte Beobachtung auszuschließen; denn über Nacht und in Stunden kann sich eine hochgradige Auftreibung entwickeln. Gelingt es nicht, den Magen auszuschließen, so hält Braun eine schonend ausgeführte Magenausheberung für weniger bedenklich als die Gefahr, eine solche Auftreibung sich selbst zu überlassen.

Nach Ansicht Brauns könne weder Seiten-, Bauch- oder Knieellbogenlage oder operative Eingriffe in der Mehrzahl der Fälle diese Magenausheberung irgendwie ersetzen. Ihre planmäßige Wiederholung[1]) ist häufig wegen der Fortdauer der funk-

1) Es würde sich hier der Vorschlag Necks, bei tiefer gelegenem Oberkörper auszuhebern, empfehlen; worauf nachträglich noch hingewiesen werden soll.

tionellen Störung angezeigt. Im übrigen kommt die Darreichung Tonus und Peristaltik anregender und Kollaps bekämpfender Mittel in Frage.

Der Schwerpunkt der Bestrebungen muß nach Brauns Ansicht aber nicht auf die Behandlung, sondern auf die Verhütung extremer Grade von Auftreibung gerichtet sein. Man wird ihnen meist begegnen, wenn man sich rechtzeitig an das Krankheitsbild erinnert und wird dann auch in einer großen Zahl der Fälle die Prognose noch günstig gestalten können.

Diskussion: Herr Borchardt: Ich will nur wenige Worte zu der Mitteilung des Kollegen Braun hinzufügen. Die Fälle akuter Magenatonie verlaufen ungemein verschieden, die einen ziemlich leicht, die anderen von vornherein sehr schwer. Ich habe hier eine Zeichnung mitgebracht, die von einer Patientin stammt, bei welcher ich vor zwei Jahren die Nephropexie ausgeführt habe. Die Operation verlief vollkommen normal, nur wurde an einer ganz kleinen Stelle das Peritoneum vorübergehend eröffnet. 52 Stunden nach der Operation befand sich die Patientin vollkommen wohl, und zwar als ob sie überhaupt nicht operiert worden wäre; dann kollabierte sie ganz plötzlich, und als ich sie nach einigen Stunden sah, war sie bereits moribund. Der Leib war enorm gleichmäßig kugelförmig aufgetrieben und schmerzhaft, so daß ich zunächst an Peritonitis dachte, die von der kleinen Oeffnung im Peritoneum ausgegangen sein konnte. Ich öffnete den Bauch auf eine kleine Strecke und sah, daß die ganze Bauchhöhle angefüllt war von dem enorm ektatischen Magen. Sofort wurde der Leib geschlossen und mit Magensonde ein halber Eimer galliger Flüssigkeit entleert. Am folgenden Morgen ging es der Patientin etwas besser. Ich habe dann die von anderer Seite empfohlene Bauchlage angewendet; unter dieser Bauchlage ging es der Patientin foudroyant schlechter, was mich nachträglich eigentlich nicht wundert; denn in dieser Bauchlage werden die Zwerchfellbewegungen noch mehr gehindert als in der Rückenlage, und es kann dabei ein mechanischer Herztod leichter eintreten als bei dieser. Bereits 23 Stunden nach Einsetzen der ersten Erscheinungen war die Patientin trotz wiederholter Magenausheberungen tot. Das Bild, das sich bei der Sektion darbot, möchte ich mir erlauben, Ihnen zu demonstrieren. (Demonstration einer Zeichnung.) Sie sehen die ganze Bauchhöhle von einem stark dilatierten Magen ausgefüllt, den Rippenbogen stark evertiert. Der Magen reicht bis zur Symphyse. Es befand sich im Magen noch ein halber Eimer galliger Flüssigkeit, den ich mit der Sonde nicht herausbefördern konnte, und zwar deswegen, weil selbst eine lange Sonde nicht an den Flüssigkeitsspiegel heranreichte. Die übrigen Fälle, die ich beobachtet habe, sind viel leichter gewesen. Sie sind durchgekommen, allerdings, wie ich glaube, zum Teil deswegen, weil

ich nun das Krankheitsbild kannte und die Behandlung möglichst früh einleitete. In einigen Fällen konnte ich bei Gallenoperationen vorher sagen, daß vielleicht eine solche Ektasie eintreten würde. Es handelte sich um atonische, erweiterte Mägen, die sich in schräger Vertikalstellung befanden. Ich glaube, daß diese zur akuten Ektasie disponieren. Was die Therapie anbelangt, so glaube ich, daß Herr Braun recht hat, wenn er meint, daß die Hauptsache dabei die Prophylaxe ist. Wenn man zu einem leichteren Falle gerufen wird, wird man mit Ausheberung und Ausspülung des Magens zum Ziele kommen. In so extrem schweren Fällen aber wie in dem erst geschilderten wird man damit nichts oder nur wenig erreichen. Für diese Fälle ist ein blutiger Eingriff vorgeschlagen worden, und zwar hat man die Gastroenterostomie vorgeschlagen. Wer, meine Herren, einmal einen solchen Patienten gesehen hat, der wird wohl zugeben, daß die Gastroenterostomie da auszuführen fast unmöglich ist. Die Kranken sind so kollabiert, daß man ihnen mit jedem blutigen Eingriff mehr schadet als nützt. Sie sterben eher einige Stunden früher, als wenn man nicht operiert. In solchen Stadien scheint mir der einzige Weg zur Rettung die Anlegung einer Fistel am Magen oder am Jejunum, wenn man eine Jejunumschlinge bekommen kann.

Herr Körte: Ich habe diese ganz akute Magenaufblähung, wie sie hier geschildert wurde, auch einmal gesehen, jedoch nicht nach einer Operation, sondern nach einer sehr reichlichen Mahlzeit, aus pflanzlichen Stoffen — Mohrrüben — bestehend, die die Patientin, ein 14jähriges Mädchen, etwas eilig zu sich genommen hatte. Der Fall wurde als Perforationsperitonitis eingeliefert. Ich habe zuerst an den Blinddarm als den Ausgangspunkt gedacht, da ich in der Zökalgegend eine schmerzhafte Resistenz fand. Bei der Ausführung des Zökalschnittes kam ich auf den Magen, welcher bis zur Symphyse herabreichte. Ich bin nun ebenso verfahren, wie es Herr Borchardt beschrieben hat; ich habe versucht, den Inhalt mit der Sonde herauszubekommen. Das war indessen nicht möglich; der Magen zog sich eben nicht zusammen. Darauf habe ich die Gastroenterostomia posterior gemacht. Es schien, als ob wir damit Erfolg hätten, es ging zunächst gut, aber fünf Tage später starb das Mädchen ziemlich plötzlich. Es zeigte sich, daß oben am Magenfundus eine allmähliche Nekrose und Perforation der Wand eingetreten war. Ich glaube, daß es sich um eine akute Ueberdehnung infolge von Gärungsprozessen in dem überfüllten Magen handelte. In ähnlicher Weise, wie wenn man bei einer Darm- oder Magenresektion zu sehr an dem Organ zieht: dann gibt der Magen auf einmal nach, zieht sich aber nicht wieder zusammen: die überdehnte Wand verfällt der Nekrose. Ich glaube also, daß eine Ueberdehnung vorlag und daß die Nekrose, die eingetreten war, auf diese Weise zu erklären ist. Die akute Magendehnung nach Bauchoperationen habe

ich bisher nicht gesehen. Ich lasse aber sehr darauf achten und den Magen ausspülen, sowie Zeichen von Magenüberfüllung eintreten.

Sitzung am 11. Juli 1904.

Vorsitzender: Herr Rinne; Schriftführer: Herr Rotter.

Der Vorsitzende teilt mit, daß Herr Rose gebeten habe, von der Leitung der Gesellschaft entbunden zu werden, und daß der Vorstand an seiner Stelle Herrn Riese (Britz) gewählt habe; derselbe habe die Wahl angenommen.

1. (Vor der Tagesordnung.) Herr Kroner: **Ein Fall von intraabdomineller Netztorsion.**

M. H.! Ich möchte mir gestatten, Ihnen ein Präparat von intraabdomineller Netztorsion zu demonstrieren, das wir vor einigen Tagen durch Operation gewonnen haben. Es handelt sich um einen 31jährigen Mann, welcher angab, daß er bis dahin stets gesund gewesen sei, daß er seit sechs Jahren einen rechtsseitigen Leistenbruch habe, der durch ein Bruchband gut zurückgehalten wurde. Zehn Tage vor der Aufnahme bekam er Magenschmerzen und einmaliges Erbrechen; er bemerkte dabei, daß unter dem Bruchband etwas hervorkam, und sah, daß der Bruch sich nicht mehr reponieren ließ. Er hatte die nächsten Tage leichte Schmerzen in der rechten Unterbauchgegend, erholte sich dann aber und kam, wie gesagt, zehn Tage nachher in das Krankenhaus am Urban, um sich den Bruch operieren zu lassen. Es fand sich bei dem gesunden, kräftigen Manne ein rechtsseitiger Leistenbruch, eine tannenzapfenförmige, prallelastische Geschwulst, die sich nicht reponieren ließ. Der Leib war weich. Der Mann fühlte sich wohl, Incarcerationserscheinungen bestanden nicht. In der Annahme einer irreponiblen Leistenhernie wurde von Herrn Geheimrat Körte zur Operation geschritten. Nach Eröffnung und Freilegung des Bruchsackes fand sich als Inhalt derb infiltriertes hämorrhagisches Netz, das am Bruchsack adhärent war. Es wurde bis an den inneren Leistenring freigelegt, und es zeigte sich, daß dort keine Einklemmung bestand; doch setzte sich das nekrotische Netz in die Bauchhöhle weit hinein fort. Es war, um es frei zu bekommen, nötig, die Laparotomie anzuschließen und die Bauchdecken schließlich bis über Nabelhöhe zu spalten. Dann kam man hart am Colon transversum an eine Stelle, wo das Netz mehrfach um seine Achse gedreht war. Der Stiel wurde abgetragen, übernäht, vielfache Adhäsionen mit dem Darm stumpf gelöst. Der Wurmfortsatz, der ebenfalls adhärent war und oberflächlich entzündet aussah, wurde exstirpiert und übernäht. Aus dem Bauch entleerte sich viel blutige Flüssigkeit, die ausgetupft wurde. Die Bauchhöhle wurde durch Etagennaht geschlossen und ein typischer Bassini angeschlossen. Das entfernte Netz war 36 cm lang; es zeigte

an einzelnen Stellen hanfkorngroße nekrotische Stellen, war an anderen Stellen tief blaurot. Der Stiel, der dicht am Colon transversum saß, war mehrfach um seine Achse von links nach rechts gedreht, ebenso fand sich in der dickeren Substanz des Netzes und am Leistenring eine Drehung. Am Colon transversum oben, im Bruchsack unten war somit das Netz fixiert und, zwischen diesen beiden Fixationsstellen hängend, hatte es sich um seine Achse gedreht.

Es schließt sich dieser Fall von intraabdomineller Netztorsion zwei anderen an, die Herr Nordmann in der Dezembersitzung vom Jahre 1902 demonstriert und die er unter Berücksichtigung der in der Literatur beschriebenen Fälle im vorigen Jahre publiziert hat. Auch dieser Mann hatte seit vielen Jahren einen Leistenbruch, den er sich öfters reponierte. Wie die Torsion zustande gekommen ist, bleibt unaufgeklärt; ob etwa das Erbrechen die Torsion ausgelöst hat oder das erste Symptom der eingetretenen Torsion war. Auffällig sind die geringen Beschwerden, die dem Mann die Torsion gemacht hat. — Ich gebe hier das Präparat herum.

Diskussion. Herr Sonnenburg: Ich habe einen Fall von Netztorsion zu erwähnen, den ich vor einem Jahre operiert habe. Während ich das geschwollene, dunkel verfärbte Netz freilegte, drehte es sich selber um die Achse und wurde wieder rosig, sodaß die Einklemmung, die damals bestand, offenbar nur ganz kurze Zeit bestanden haben konnte. Die klinischen Symptome waren sonst ähnlich wie im Falle des Vortragenden. Veröffentlicht in den Arch. internationales de Chirurgie Bd. 1, Heft 1, Gent 1903.

2. Herr Schröder: a) **Fremdkörper im und am Körper mit Demonstrationen:**

α) in zwei Fällen Oxyuris vermicularis im akut entzündeten Processus vermiformis; ein Stahlsplitter aus dem akut entzündeten Processus, der als Ursache der Blinddarmentzündung angesprochen wird; ein Kirschkern, der in der Perforationsöffnung des gangränösen Processus saß; ein Stückchen Walnußschale, das sich in einem perityphlitischen Absceß fand.

Während die ersten vier Patienten, die im Anfall operiert wurden, genasen, starb der letzte, bei dem ein sehr großer Absceß inzidiert wurde, am dritten Tage;

β) eine Kaffeebohne, die bei einem dreijährigen Kinde schwere Erstickungsanfälle gemacht hatte und durch Tracheotomia inferior aus der Luftröhre entfernt wurde;

γ) ein beim Frühstück verschlucktes Gebiß, das durch Oesophagotomie mit Erfolg entfernt wurde. Das Gebiß saß direkt über dem Sternum, war aber mit Röntgenstrahlen nicht nachweisbar;

δ) ein 4 cm langes Knorpelstück, das aus dem rechten Kniegelenk entfernt wurde. Die Patientin, die vor der Operation nicht gehen konnte, ist jetzt beschwerdefrei und ohne Bewegungsbehinderung;

ε) zwei Röntgenplatten von reaktionslos im Körper eingeheilten Kugeln, eine im Keilbein, eine seit 20 Jahren im unteren Femurende;

ζ) ein 1 Pfund schwerer Eisenring, der am sechsten Tage bei drohender Gangrän mittels Gummischlauchumwickelungen vom Penis entfernt wurde.

b) Demonstration eines durch Operation gewonnenen **97 cm langen Darmstückes.** Die Resektion wurde wegen Ileus vorgenommen, das Präparat zeigt als Ursache desselben einen feinen peritonealen Strang, der den Darm abgeknickt hat;

c) Vorstellung eines Patienten, bei dem anderwärts vor drei Jahren bei **Starkescher Radikaloperation** der rechte Facialis durchschnitten war. Vor einem Jahr wurde ein Teil des Accessorius mit dem peripheren Ende des Facialis vereinigt. Jetzt ist eine durch Photographien veranschaulichte Besserung bemerkbar.

Diskussion: Auf Befragen bemerkt der Vortragende: Die Operation hat vor einem Jahr stattgefunden. Beim Verlassen des Krankenhauses, sechs Wochen später, war noch keine Besserung zu konstatieren; diese ist erst im letzten halben Jahre allmählich eingetreten;

d) Vorstellung eines elfjährigen Knaben, der durch Fall auf den Hinterkopf ohne äußere Verletzung eine quere **Zerreißung des linken Sinus transversus** erlitten hatte. Vollständige Heilung durch Trepanation und Tamponade des Sinus;

e) Demonstration der Präparate eines **Chorioepithelioms des Hodens** mit ausgedehnten Metastasen im Körper.

3. Herr Bröse: **Ueber die künstliche Eiterung nach der Methode Fochiers bei septischen und pyämischen Prozessen.** (Siehe den Vortrag im II. Teil dieses Bandes, S. 26.)

Diskussion: Herr v. Bergmann: Ich erlaube mir nur die Frage: ist denn in den anderen Fällen die künstliche Erzeugung von Eiter auch so gewesen?

Herr Bröse: Ich habe in der Literatur nur gefunden, daß Dieulafoy den Eiter untersucht hat. Auch er fand, daß der Eiter der künstlichen Abszesse bei septischen Allgemeinerkrankungen steril war.

Herr v. Bergmann: Ich meine, in den Fällen von Oleum Terebinthinum ist es nicht festgestellt; aber daß bei diesem sterilen Eiter fortschreitende Phlegmonen vorkommen, das ist mir neu.

Herr Bröse: Der Krankheitsverlauf meines Falles ist in dieser Beziehung auch gegenüber den übrigen Fällen der Literatur eigentümlich, und ich war auch ganz überrascht. Ich habe in der Literatur keine Fälle gefunden, in denen ein Fortschreiten der Eiterung nach

der Terpentininjektion beobachtet worden ist. Vielleicht war in meinem Falle die große Dosis, die ich angewendet habe (5 ccm), an dem Fortschreiten des Prozesses schuld.

4. Herr Bröse: **Schützt der Chlorzinkschorf aseptischer Wunden gegen eine Infektion mit virulenten Bakterien?** (Siehe den Vortrag im II. Teil dieses Bandes, S. 32.)

5. Herr Rinne: **Ein Fall von Talmascher Operation bei Lebercirrhose.** (Mit Krankenvorstellung.) M. H.! Ich möchte mir erlauben, Ihnen eine Patientin vorzustellen, bei der ich die Talmasche Operation gemacht habe zur Hervorbringung von Collateralbahnen bei Stauungen im Pfortadersystem bei Lebercirrhose. Ich habe die Operation dreimal ausgeführt, zweimal ohne Erfolg und in diesem Falle mit einem wenigstens relativen Erfolge.

Die Patientin ist 21 Jahre alt. Sie war in ihrer Kindheit gesund: bis zum 15. Jahre hat sie überhaupt keine Krankheit durchgemacht. Von da an in der Zeit der Pubertät hatte sie verschiedentlich Beschwerden bei der Menstruation. Im September 1902 machte sie einen Partus durch, eine Frühgeburt ohne Besonderheiten. Auch das Wochenbett war normal; aber nach dem Wochenbett konnte sie sich nicht recht erholen. Sie behauptet, sie sei nach der Schwangerschaft nicht recht wieder dünner geworden; zugleich bekam sie eine merkwürdig braune Hautfarbe, namentlich des Gesichtes. Im November 1903 kam sie in das Krankenhaus in sehr elendem Zustande mit einem hochgradigen Ascites, den der behandelnde Arzt mit einem wahrscheinlich malignen Tumor in der linken Bauchseite in ursächlichen Zusammenhang brachte; er empfahl die Kranke zur Operation. Es war zunächst festzustellen ein hochgradiger Ascites und ein Tumor in der linken Seite des Leibes, den wir als Milz erkannten. Er hatte ungefähr Kleinkindskopfgröße. Leberdämpfung war nicht festzustellen, der Urin war frei von Eiweiß, eine braune Farbe des Gesichtes fiel auf. Ich konnte einstweilen keine bestimmte Diagnose stellen und beschloß, die Probelaparotomie auszuführen. Dabei fanden wir eine hochgradig geschrumpfte, gefurchte Leber und einen Tumor der Milz. Diese war kindskopfgroß, sehr hart und gelappt. Die Oberfläche war mit einem dicken, fibrösen Ueberzug versehen, auch das Peritoneum parietale stark verdickt; sonst war nichts Abnormes in dem Leibe zu finden. Wir sind, um es vorwegzunehmen, später zu der Ueberzeugung gekommen — auch die Anamnese stellte dies fest —, daß es sich um angeborene Lues handelt; hierdurch wird das Krankheitsbild verständlich. Bei der Operation beschloß ich, in diesem Falle die Talmasche Operation zu machen, weil die Verhältnisse äußerst verzweifelt lagen und der Patientin eine gute Prognose nicht zu stellen war. Ich nahm das große Netz, das sehr stark verdickt und fibrös verhärtet war, und

stopfte es in zwei große Wundfalten zwischen Peritoneum und Muskulatur der Bauchdecken hinein zu beiden Seiten der Bauchwunde. Gleichzeitig machte ich einige Fixationsnähte zwischen der Milz und dem parietalen Peritoneum, das vorher durch Abkratzen wund gemacht war. Die Idee, die Talma dabei verfolgt und in einem Falle auch mit Erfolg durchgeführt hat, ist bekanntlich die: durch Verklebung des Peritonealüberzuges des Netzes, der Milz und auch anderer Organe, wenn man ihrer habhaft werden kann, mit der Bauchwand Collateralbahnen zu schaffen, die das Blut nach den Hohlvenen ableiten sollen, das eben durch die Pfortader nicht mehr hindurchgehen kann. Die Patientin hatte nun zunächst das Unglück, eine ziemlich erhebliche Eiterung der Bauchwunde zu bekommen. Der Ascites entwickelte sich nämlich sehr bald nach der Operation im vollen Umfange wieder, der Bauch war kolossal gespannt, auch der Darm war aufgetrieben; die Naht wurde dadurch gedehnt, und daher mag es wohl gekommen sein, daß sie zum Teil aufging. Kurz, es kam eine ziemlich starke Eiterung zustande. Ich glaube aber, daß dies dem Enderfolg keinen Eintrag getan hat, im Gegenteil, daß fürden beabsichtigten Zweck ein günstiger Effekt davon zurückgeblieben ist. Der anfänglich wieder aufgetretene Ascites verschwand nach und nach, und ungefähr nach zwei Monaten war von ihm nichts mehr nachzuweisen. Patientin ist am 29. Februar 1904 aus dem Krankenhause entlassen, und bei der Entlassung wurde festgestellt, daß kein Ascites mehr vorhanden war und das Allgemeinbefinden sich erheblich gebessert hatte. Sie hat sich in den letzten vier Monaten körperlich sehr erholt, die gelbe Farbe ist heute zwar nicht vollständig, aber doch sehr erheblich gegen früher geschwunden. Nun sagte sie mir heute — ich habe sie heute erst wiedergesehen —, es ginge ihr zwar im allgemeinen viel besser, sie habe an Körpergewicht erheblich zugenommen; aber sie habe doch immer noch eine ganze Reihe von Beschwerden, fühle sich sehr matt, die Füße seien auch hin und wieder etwas geschwollen, und sie sei nicht recht arbeitsfähig und lebenslustig. Aber von Ascites habe ich auch heute nichts mehr nachweisen können, obgleich der Bauch immer noch ein wenig voller und dicker ist, als er sein sollte. Der Milztumor ist erheblich kleiner geworden. Seine harten Ränder sind aber noch deutlich zu palpieren. Nach dem Gesamteindruck, den ich von diesem Falle gewonnen habe, nehme ich an, daß hier tatsächlich die Operation nach Talma, also die künstliche Bildung von Adhäsionen und Schaffung von Collateralbahnen von einem Erfolge begleitet gewesen ist.

Ich habe diese Operation noch zweimal gemacht bei Lebercirrhose, allerdings in Fällen, die sehr verzweifelt lagen. Die Patienten wurden mir erst zugewiesen, nachdem eine Anzahl Punktionen gemacht und die Kranken im höchsten Grade erschöpft

waren. Der eine lebte noch 24 Stunden, der andere vier Tage nach der Operation.

Diskussion: Herr Borchard: Ich wollte kurz mitteilen, daß ich bei syphilitischer Lebercirrhose zweimal die Talmasche Operation gemacht habe, stets mit komplettem Mißerfolg.

Herr Rinne: Ich möchte noch bemerken, daß der Erfolg — dieser Dauererfolg — nicht etwa auf eine antisyphilitische Behandlung zu schieben ist. Patientin ist nämlich bis jetzt nicht medikamentös behandelt worden. Sie hat erst vor vier oder fünf Tagen zum erstenmal Jodkali bekommen. Das geschah in der Absicht, zunächst festzustellen, wie sich der Erfolg der Operation gestalten würde.

6. Herr Rinne: **Zur Frage der traumatischen Entstehung der Appendicitis.** Die Frage des ätiologischen Zusammenhanges zwischen Trauma und Appendicitis ist vielfach erörtert und auch in dieser Gesellschaft von Herrn Sonnenburg in der Juli-Sitzung 1901 besprochen worden. Das Ergebnis der meisten Aeußerungen über diesen Gegenstand läßt sich dahin zusammenfassen, daß man nur in äußerst seltenen Fällen von einer wirklichen traumatischen Beeinflussung des Wurmfortsatzes in dem Sinne sprechen kann, daß sich unmittelbar oder mittelbar eine Appendicitis an die Verletzung anschließt. Eine direkte Verletzung des gesunden Wurmfortsatzes ist bei der Kleinheit des Organs und seiner geschützten Lage ohne gleichzeitige erhebliche Läsion anderer Intestina wohl überhaupt nicht möglich. Das Trauma bildet vielmehr in der Regel nur die Gelegenheitsursache, die bei schon bestehenden krankhaften Veränderungen des Appendix die akute Entzündung anfacht, einen bis dahin abgekapselten Absceß zum Platzen bringt und dergleichen.

Der häufigste Modus, wie ein Trauma zur Appendicitis in ursächliche Beziehung tritt, ist jedenfalls der, auf den Sonnenburg hinwies, daß eine Verletzung eine fibrinös-peritonitische Exsudation mit nachfolgenden Adhäsionen veranlaßt, die dann später durch Fixierung, Verlagerung und Einschnürung des Appendix zu den bekannten Veränderungen in diesem Organ führen können. Aber wohlgemerkt, eine direkte und nicht unerhebliche Verletzung der Ileocoecalgegend ist hierzu die Vorbedingung.

Auch die von Neumann hervorgehobene Möglichkeit ist zuzugeben, daß bei vorhandenem Kotstein eine Contusion der Blinddarmgegend eine Arrosion der Schleimhaut durch den Fremdkörper setzen kann. Aber auch in solchen Fällen muß festge-

halten werden, daß die Verletzung keinen normalen, gesunden Appendix trifft; denn die Bildung des Kotsteins setzt schon pathologische Veränderungen des Organs voraus.

Da ich recht oft in der Lage gewesen bin, gerichtliche Gutachten über die vorliegende Frage abzugeben, so habe ich bei meinen Blinddarmoperationen immer darauf geachtet, ob ein Zusammenhang mit einem Trauma nachzuweisen war, auch bei der Anamnese diesbezügliche Angaben sorgfältig notieren lassen. In unzweifelhafter Weise ist mir der Nachweis des ursächlichen Zusammenhanges von Trauma und Appendix nie gelungen. Fanden sich alte, den Appendix komprimierende oder verzerrende Adhäsionen, so fanden sich in der Regel auch solche Veränderungen an dem Organ, die mit großer Wahrscheinlichkeit auf eine früher überstandene genuine Entzündung hindeuteten. Gerade bei den Fällen, wo die Anamnese einen Unfall beschuldigte, ergab sich ein so unzweideutiges Bild der spontanen entzündlichen Veränderung, daß das Trauma nur eine ganz nebensächliche Rolle gespielt haben konnte.

Ich muß also nach meinen Erfahrungen sagen, daß die Fälle jedenfalls außerordentlich selten sind, bei denen man auf Grund des Operationsbefundes objektiv sagen kann: Hier liegt eine traumatische Beeinflussung des Wurmfortsatzes vor.

Um so interessanter war es mir nun, daß ich vor zwei Jahren einen Fall zu Gesicht bekam, bei dem zweifellos eine Verletzung die Appendicitis verursacht hatte. Die traumatische Einwirkung war zwar auch in diesem Falle keine direkte, sondern eine indirekte, aber die Verhältnisse, die durch die Operation klargelegt wurden, waren noch so frisch, daß man positiv sagen konnte: diese Veränderungen hat der Unfall hervorgebracht. Es handelte sich nicht um einen abgelaufenen Prozeß, nicht um feste bindegewebige Adhäsionen, bei denen es zweifelhaft ist, ob sie Effekte einer traumatischen oder früher überstandenen spontanen Perityphlitis sind, sondern um junge, noch in der Entwicklung begriffene Veränderungen, die unzweifelhaft dem erlittenen Trauma zuzuschreiben waren.

Es handelte sich um einen 16jährigen Jungen, dem am 15. April 1902 die Räder eines Lastwagens quer über dem Unterleib gegangen waren. Er wurde in collabiertem Zustande in das Krankenhaus gebracht, blaß, pulslos, mit aufgetriebenem Leib. In den unteren Partien und auf der linken Seite des Leibes bestand Dämpfung. Das schwere Krankheitsbild, das in den nächsten Wochen noch durch eine Pneu-

monie und periodisch auftretenden Meteorismus mit Erbrechen kompliziert wurde, kam insofern zu einem günstigen Ausgang, als der Bluterguß sich resorbierte und die Darmfunktion sich wieder herstellte. Nur in den unteren Partien des Leibes, bis 3 cm unterhalb des Nabels, blieb beiderseits symmetrisch eine relative Dämpfung zurück. Patient war sieben Wochen im Krankenhause gewesen, hatte sich gut erholt, aß und trank ganz normal und hatte keinerlei Beschwerden. Da bekam er plötzlich am Abend des 31. Mai 1902 heftige Schmerzen in der rechten Oberbauchgegend bei normaler Temperatur und einem Puls von 140. Bald trat Erbrechen und Singultus auf. Der Junge machte einen schwerkranken Eindruck. Das rechte Hypochondrium sehr druckempfindlich, hier Spannung der Bauchmuskeln. Ich konnte mir den Zustand zunächst nicht erklären und vermutete eine nachträgliche Perforation des verletzten Darms. Am nächsten Tage lokalisierte Patient die Schmerzen mehr in der Unterbauchgegend, und am Abend des 1. Juni so deutlich in der Ileocoecalgegend, daß ich zur Operation schritt. Nach Eröffnung des Leibes stürzte eine große Menge von serös blutiger Flüssigkeit heraus, auch alte Blutcoagula lagen zwischen den Därmen, und am Grunde dieser Flüssigkeit waren einige Eiterpflöckchen zu sehen. Als ich den Darm entwirrte, sah ich den Processus vermiformis lateral gelagert und in frische fibrinoplastische Massen eingebettet. Es war noch junges Material, das den Wurmfortsatz, namentlich an dem basalen Teil, vollständig umlagert hatte; der distale Teil flottierte in der Höhe, aus der sich die sanguinolente Flüssigkeit entleerte. Das Ende des Processus war kolbig angeschwollen, ohne daß es irgend ein Loch oder eine gangränöse Stelle erkennen ließ. (Demonstration des Präparats.) Die Flüssigkeit, die sich aus der Höhle entleerte, hatte den bekannten typischen Geruch des appendicitischen Eiters. Der Processus ließ sich sehr leicht aus den Adhäsionen entwickeln. Der Junge ist genesen. Der Inhalt des Appendix war ein grüner schmutziger Brei, kein eigentlicher Eiter, sondern dünnflüssiger Kot mit Schleim und Blut untermischt. Am frischen Präparat war die Einschnürung noch deutlicher zu sehen. Der zentrale, basale Teil des Appendix war vollständig normal, während der peripher von der Einschnürung gelegene Teil gedunsen, cyanotisch geschwollen war. Jedenfalls kann man also sagen, daß in diesem Falle die durch das Trauma gemachte lokale Peritonitis, die fibrinöse Ausschwitzung und nachher die mit zunehmender Organisation der fibrinoplastischen Massen entstandene Einschnürung des Wurmfortsatzes die Appendicitis hervorgebracht hat. Aber Zeichen von direkten Läsionen sind an dem Organ nicht wahrgenommen worden. Also im Grunde genommen würde auch dieser Fall die vorwiegend gültige Ansicht unterstützen, daß das Trauma nur eine indirekte Rolle spielt, selbst dann, wenn, wie hier, eine grobe, gewaltige Einwirkung

auf den Unterleib, und zwar gerade auf die Gegend des Wurmfortsatzes stattgefunden hat.

Diskussion: Herr Sonnenburg: Man kann die Deutung so, wie Herr Rinne sie gegeben hat, wohl unterschreiben. Aller Wahrscheinlichkeit nach sind derartige Verwachsungen eingetreten infolge des Traumas, so daß eine Knickung des Wurmfortsatzes allmählich entstand und dadurch eine Anhäufung von Sekret im Wurmfortsatz bedingt wurde. Ueber die Frage, wie das Trauma zu dem akuten Anfall ätiologisch steht, darüber sind wir ja alle einig, und die Entscheidungen werden so getroffen werden, daß wir bei dem akuten Anfall immer die Annahme machen müssen, daß das Organ schon vorher krank war und die äußere Einwirkung nur den Anfall auslöste. Ich habe mir erlaubt, um diese Frage noch weiter zu erläutern, einen Patienten mitzubringen, der auch ein Trauma erlitten hat, bei dem sich aber nicht ein akuter Anfall angeschlossen hat, sondern eine chronische Erkrankung des Appendix. Der Fall ist ganz interessant für die Deutung derartiger Vorkommnisse. Anfang 1900 erlitt der Patient einen unvollständigen Bruch der rechten Darmbeinschaufel und eine schwere Quetschung der Weichteile der rechten Beckenhälfte, die so bedeutend war, daß in der Tat damals, wenigstens soweit die Nachrichten vorliegen, eine deutliche Dämpfung auch in der Ileocoecalgegend vorhanden war. Der Darmbeinbruch ist jetzt noch in dem Röntgenbilde deutlich zu erkennen. Es entwickelte sich im Anschluß an das Trauma ein chronisches Darmleiden, und zwar ganz charakteristischer Art; es trat mit der Zeit zunehmende Verstopfung ein, die dem Patienten sehr hinderlich war, und ferner Beschwerden in der rechten Seite, zum Teil schmerzhafter Art. Bei der Untersuchung hatte man die Anzeichen einer chronischen Appendicitis; der Darm ist ziemlich unbeweglich verwachsen in dieser Gegend, und die Stelle ist empfindlich, besonders auch der MacBurneysche Punkt, so daß die Diagnose einer chronischen Appendicitis ohne weiteres zu stellen ist. Infolge der Quetschung, des Blutergusses haben sich Verwachsungen gebildet, die in dem mehr oder weniger fixierten kleinen Organ die Entstehung chronischer Katarrhe begünstigten, die dann über kurz oder lang zu weiteren klinischen Erscheinungen, vielleicht auch akuten Anfällen führen dürften.

7. Herr Rinne: **Ein unglücklicher Zufall bei der Douglas-Drainage.** M. H.! Ich möchte Ihnen noch mit zwei Worten ein Präparat zeigen, das ich gewonnen habe von einem Falle von schwerer Appendicitis, der leider zugrunde gegangen ist, ich will nicht gerade behaupten infolge eines Mißgeschickes, das uns bei der Drainage des Douglas passiert ist, aber jedenfalls hat dieses mit zu dem Mißerfolg beigetragen.

Die Patientin, um die es sich handelte, war eine 30jährige Frau mit allgemeiner Peritonitis infolge Perforation eines perityphlitischen

Abscesses. Es wurde eine weite Oeffnung gemacht, ausgetupft, ausgiebig tamponiert und ein Drainrohr in den Douglas eingeführt. Es wurde in diesem Falle die Drainage durch das hintere Scheidengewölbe gemacht. Die Patientin war von vornherein in einem äußerst desolaten Zustande, sodaß die Prognose ungünstig gestellt werden mußte. Aber sie erholte sich nach der Operation ganz merkwürdig, nur die Tympanie der Därme wollte nicht verschwinden. Am zweiten Tage, als gar keine Blähungen abgingen, machte ich die Wunde noch einmal auf, fand aber nichts Besonderes. Es sah alles leidlich gut aus, auch die Drainage funktionierte gut. Am nächsten Tage war die Tympanie noch stärker geworden, und da die Patientin an heftigen Atembeschwerden litt, so öffnete ich das sehr stark sich aus der Wunde herausblähende Coecum, um eine Entlastung des Darmes herbeizuführen. Da war mir nun auffällig: es entleerte sich eine große Menge von Gasen aus dem Coecum, aber ich konnte mit dem Finger nur nach der abführenden Seite in den Darm hineinkommen, in das Ileum konnte ich nicht weit hineingelangen, auch nicht mit einem Instrument, das ich einführte, um ein Drainrohr einzulegen. Ich wartete nun ab und hoffte, es würde sich der Darminhalt allmählich aus dem Anus praeternaturalis entleeren; das geschah aber nicht, es kam nichts heraus. Die Tympanie blieb, wie sie war, der Darm bewegte sich garnicht. Ich nahm also an: es ist die bekannte Atonie der Därme, wie sie bei derartigen Peritonitinen vorkommt und die oft allen Mitteln trotzt. Daß das Drainrohr eine wichtige Rolle bei der Tympanie spielen könnte, dachte ich nicht. Unglücklicherweise war das obere Ende des Drains etwas zurückgerutscht zwischen die Därme, so daß ich es oben nicht fassen konnte. Ich wollte nun den Darm nicht wieder auseinanderreißen, um die Adhäsionen nicht zu lösen, und habe leider den Drain liegen lassen. Die Kranke ging zugrunde. Ich glaube nun zwar nicht, daß sie an dieser Darmkompression zugrunde gegangen ist (Demonstration), denn sie hatte eine allgemeine Peritonitis und wäre wohl auch ohnedies gestorben. Aber es ergab sich ein Befund bei der Sektion, der mich im höchsten Grade frappierte, denn wie Sie hier sehen, war das Ileum in einer Schleife um den Drain herumgeschlungen und war hier fest verwachsen. Die Serosa hatte sich in die Drainlöcher hineingestülpt. Hier war feste Adhäsion, die bei der Sektion gelöst und nachher durch einen Faden wieder fixiert wurde, um das Präparat zu demonstrieren. Wie die Darmschlinge herausgehoben wurde, hatte ich zuerst den Eindruck, daß der Drain quer durch den Darm gezogen sei. Das war aber nicht der Fall. Der Darm hat sich einfach fest um den Drain herumgelegt und ist komprimiert. Daraus erklärt es sich, daß von oben nichts hindurchgehen konnte. Der untere Teil des Darmes entleerte sich, der ganze Dünndarm blieb gebläht.

Ich habe sehr viele Douglas-Drainagen gemacht, es ist mir niemals etwas Derartiges begegnet. Jedenfalls habe ich mir aus dieser Erfahrung die Lehre gezogen, daß ich den Drain unter allen Umständen in ähnlichen Fällen entfernen werde. (Demonstration des Präparates.)

8. Herr Martens: **Beitrag zur Nierenchirurgie.** M. H.! Ich habe in der Juni-Sitzung vor zwei Jahren aus der Klinik meines damaligen Chefs, des Herrn Geheimraths König, eine Patientin vorgestellt, bei der eine chronische Nephritis vorlag, einhergehend mit periodischen Blutungen, hohem Fieber und linksseitigen Kolikanfällen. Der Ureterenkatheterismus ergab, daß auch die andere Niere krank war. Die Schmerzen bestanden aber stets nur links, und so wurde an die Möglichkeit gedacht, daß es sich doch vielleicht um Steine handeln könnte. Die Freilegung, Spaltung der Niere und Sondierung des Ureters ergab, daß kein Stein da war; es fand sich eine chronische parenchymatöse Nephritis, die nachher auch durch das mikroskopische Präparat bestätigt wurde. Die Wunde heilte glatt. Vor der Operation hatte Patientin in einem halben Jahre etwa zwölfmal die periodischen Fieberanfälle und sehr schmerzhafte Koliken überstanden. Ich habe die Patientin heute wieder untersucht, die Nephritis besteht noch, auch klagt die Kranke viel über linksseitige Schmerzen und hat seit der Operation, die vor $2^1/_4$ Jahren ausgeführt wurde, noch etwa 4—5 Anfälle gehabt, die auch mit Fieber einhergingen, so daß von einem wesentlichen Einfluß der Operation nicht zu sprechen ist.

Ich hielt es für wichtig, von diesem Falle das Endresultat mitzuteilen, und komme auf den Fall auch deswegen zurück, weil ich einen ähnlichen im vorigen Jahre beobachtet habe.

Es kam ein junges, 13jähriges Mädchen von auswärts nach Bethanien, von einem Arzte geschickt, mit der Angabe, daß sie zwei Jahre vorher einen heftigen Stoß in die linke Nierengegend bekommen hätte und seitdem an heftigen Schmerzen leide. Sie hat wochenlang das Bett hüten müssen wegen dieser Schmerzen. Dann ist zwei Monate vor der Aufnahme, die Anfang Juli erfolgte, erst Gries abgegangen und bald darauf ein kleiner Stein ans der Urethra gezogen worden, den ich hier herumgebe. Die Schmerzen bestanden aber fort. Blutungen sollen nicht beobachtet worden sein. Der Arzt schickte sie in der Annahme, daß vielleicht noch mehr Steine vorhanden seien, zur Operation nach Bethanien. An der Patientin war sonst nichts zu finden; die linke Niere war zu fühlen, aber nicht besonders druckempfindlich — die Schmerzen waren nur links. Ich nahm auch an,

daß noch ein Stein die Ursache sein könnte; Blutungen wurden nicht beobachtet. Mit Hilfe des Röntgenverfahrens konnte ich aber trotz verschiedener Aufnahmen keine Steine nachweisen, ebenso wenig Herr Kollege Immelmann. Deshalb konnte ich mich vorläufig nicht entschließen, eine Operation vorzunehmen. Das Mädchen wurde in ein Bad geschickt und kam dann zwar sehr erholt zurück, aber im November wurde sie wieder vom Arzte geschickt, weil in der zweiten Hälfte des September heftige Schmerzanfälle aufgetreten waren. Wir haben bei der Röntgenuntersuchung wieder nichts gefunden. Nun wurde der Ureterenkatheterismus ausgeführt. Dabei ergab sich, daß die linke Niere sowohl bezüglich des Gefrierpunktes wie der Phloridzinprobe sehr viel weniger funktionierte als die rechte, die gesund war. Nun nahm ich an, daß vielleicht doch ein kleiner Stein im Ureter steckte, und legte die Niere frei, spaltete sie — sie war sehr klein und geschrumpft — mit der Kapsel fest verwachsen. Ein Stein wurde nicht gefunden. Auf dem Durchschnitt der Niere zeigte sich eine chronische interstitielle Nephritis. Der mikroskopische Befund bestätigte das. (Demonstration.) Ich nähte die Niere wieder zu, die abgelöste Kapsel blieb größtenteils unvereinigt. Die Wunde heilte sehr schnell zu, und seit dem Tage der Operation (seit über einem halben Jahr) sind die Schmerzen nicht wieder aufgetreten. Die Patientin war vor kurzer Zeit wieder da, und die Mutter hat uns mehrfach berichtet: die Schmerzen sind vollständig weggeblieben. Ob die Spaltung der Niere oder die Loslösung der Kapsel das bewirkt hat, lasse ich dahingestellt. Die Schrumpfniere wird die Patientin ja behalten haben, aber die Schmerzen sind bisher wenigstens fortgeblieben.

Vielleicht liegt es bei einem anderen Patienten ähnlich, der wegen Harnblutungen zu mir geschickt wurde. Es war ein 61jähriger Herr, dem schon mehrfach kleine, erbsengroße Steine unter Nierenkoliken abgegangen waren. Jetzt fragte es sich, ob die Blutungen durch Steine in der Blase oder Niere bedingt seien. Die Cystoskopie ergab, daß drei Steine von einem Durchmesser von etwa $1^1/_2$ cm in der Blase lagen. Sie wurden durch Lithothripsin entfernt. Die Schmerzen hörten danach auf und ebenso die Blutungen, aber der Patient klagte noch über Schmerzen in der linken Seite. Nun konnte er ja noch Steine in der Niere haben, und es war die Frage, ob man operieren sollte. Mehrere Röntgenaufnahmen zeigten keine Steine. Vielleicht sind also keine Steine mehr in der Niere, vielleicht besteht aber noch — wie bei dem kleinen Mädchen — eine chronische interstitielle Nephritis, welche die Schmerzen verursacht. Es kam nach dem günstigen Erfolg jener Operation in Betracht, ob man nicht die Nierenspaltung und -entkapselung vornehmen sollte. Da es sich um einen älteren Herrn handelt, der außerdem noch ein Oesophagusdivertikel und ein Aortenaneurysma hat, so habe ich vorläufig davon abgesehen. Der Kranke geht zunächst in ein Bad.

Dann möchte ich Ihnen weiterhin über einen Fall berichten, der mir seinerzeit viel Sorgen gemacht hat.

Es ist eine 25jährige Frau, die im Juli vorigen Jahres entbunden wurde, bei der dann eine manuelle Placentalösung gemacht wurde, und die dann mit hohem Fieber zwölf Wochen krank lag. Dann schwand das Fieber. Sie stand gegen den Rat des Arztes auf, erkrankte wieder, und Mitte November wurde ich zugezogen, weil die Patientin alles erbrach und hoffnungslos danieder zu liegen scheint. Ich konnte bei der Patientin nichts Krankhaftes nachweisen — speziell war der Genitalapparat absolut gesund — als eine schmerzhafte Resistenz in der linken Seite.

Wir stellten dann fest, daß Eiweiß im Urin war, Zylinder, sehr viel Leukocyten und wenig rote Blutkörperchen. Es bestanden Schüttelfröste, sehr hohe Temperaturen bis über 40°. Außer der Resistenz und den Schmerzen in der linken Seite war sonst nichts nachzuweisen, speziell bestand keine Endocarditis, keine Milzschwellung und dergleichen. Es fragte sich, ob es sich nicht um eine „surgical Kidney" handelte, die operativ behandelt werden müßte. Um nun den Zustand der anderen Niere festzustellen, wurde der Ureterenkatheterismus ausgeführt. Es zeigte sich nun zu unserer Ueberraschung, daß nicht nur die linke Niere krank war, sondern auch die rechte, und zwar schwerer noch als die allein fühlbare und schmerzhafte linke. So wurde der Entschluß, zu operieren, noch sehr viel schwerer, zumal die Patientin sehr elend und sehr heruntergekommen war. Während wir noch überlegten, trat dann eine Endocarditis ein. Herr Kollege Zinn hat den Befund bestätigt: Miltztumor und leichte Leberschwellung. Da plötzlich derartige allgemeine Erscheinungen auftraten, so stand ich von der Operation ab, und die Patientin wurde nur symptomatisch und mit kleinen Dosen Chinin behandelt. (Demonstration.) Die Temperatur ist dann allmählich abgefallen und schließlich die Patientin doch geheilt worden. Sie hat sich Rinzlochi wieder vorgestellt, sie hat außerordentlich zugenommen. Der Urin ist jetzt frei von Eiweiß und Zylindern. Ich wollte Ihnen über den Fall berichten, weil er meines Erachtens prinzipiell wichtig ist. Es sind einzelne Fälle in der Literatur beschrieben, die auch durch Spaltung beider Nieren gesund geworden sind. In diesem Falle ist es gelungen, die Patientin so durchzubringen, obwohl sie damals hoffnungslos daniederzuliegen schien, und ich möchte glauben, die Nierenspaltung hätte ihr vielleicht mehr geschadet als genutzt.

Zum Schluß ein Präparat von einem jungen Mädchen, das mit einem kolossalen Tumor in der linken Seite zu uns kam.

Die Patientin war angeblich erst seit kurzer Zeit krank und entleerte manchmal reinen Eiter, zwischendurch wieder ganz klaren Urin, so daß danach anzunehmen war, daß die rechte Niere gesund und nur

die linke erkrankt war. Tuberkelbazillen konnten nicht gefunden werden. Ureterenkatheterismus wurde nur auf der kranken Seite gemacht; dort entleerte sich reiner Eiter, während der Urin, der aus der Blase entnommen war, funktionell sich als gesund erwies, so daß man auch darnach die rechte Niere als gesund ansehen konnte. Während einiger Wochen, in denen wir auf die Erlaubnis zur Operation warten mußten, kam die Kranke sehr herunter. Sie war gar nicht recht zu ernähren, fing an zu brechen, so daß sie Ernährungsklystiere und Kochsalzinfusionen erhielt. Der Tumor ließ sich im ganzen herausschälen, uur vorn war die Wand sehr dünn und mit dem Bauchfell verwachsen; hier entstand ein kleines Loch in dem Tumor, und es entleerten sich im ganzen zum Teil nach dem Herausnehmen zirka vier Liter Eiter, so daß der Tumor — wie ich ihn hier zeige — sehr geschrumpft erscheint. Er hat sich nachher makro- und mikroskopisch als tuberculöse Nephritis herausgestellt. (Demonstration.) Die Wunde hat sich dann sehr schnell verkleinert; ganz geheilt ist sie noch nicht. Die Patientin hat ganz außerordentlich an Gewicht zugenommen. Den auch erkrankten Ureter habe ich damals nicht exstirpiert, weil mir der Eingriff zu groß erschien. Auch so große Pyonephrosen wird man — wie das wohl jetzt auch allgemein anerkannt wird — selbst bei so geschwächten Kranken immer in toto herauszunehmen versuchen müssen.

9. Herr Borchert: **Steineinklemmung im Harnleiter mit Demonstration von Präparaten.** M. H.! So leicht die Diagnose einer kalkulösen Anurie infolge von Steineinklemmung im Ureter im allgemeinen zu stellen ist, namentlich wenn bei dem Patienten schon früher Nierensteinkoliken und Abgänge von Nierensteinen vorausgegangen sind, so schwierig ist es meist, in dem einzelnen Falle mit Sicherheit zu entscheiden, durch welche besonderen Verhältnisse die Anurie veranlaßt ist. Ob hier eine Verlegung beider Ureteren durch Stein vorliegt, oder ob der Ureterverschluß nur ein einseitiger ist und die andere Niere schon längere Zeit funktionsunfähig ist, oder ob bei nur einseitigem Verschluß eine reflektorische Anurie der anderen Seite besteht — die Beantwortung dieser Frage ist sehr wichtig, da von ihr der Ort und die Art des operativen Eingriffs abhängig gemacht werden muß.

Daß unter solchen schwierigen Verhältnissen, wo nicht selten alle uns zu Gebote stehenden unblutigen Untersuchungsmethoden uns im Stich lassen, der Ureterenkatheterismus gelegentlich einmal nicht nur diagnostisch, sondern auch therapeutisch etwas zu leisten vermag, beweist folgender Fall, den ich durch die Freundlichkeit des Herrn Prof. Rinne im Elisabethkrankenhaus zu beobachten Gelegenheit hatte.

Es handelte sich um eine 65jährige Patientin, die in schwer leidendem Zustande im November vorigen Jahres im Elisabethkrankenhause aufgenommen wurde. Die Anamnese ergab, daß die Patientin vor einem Jahr wegen cardialen Hydrops längere Zeit behandelt worden war. Seit dem letzten Frühjahr hatte sie häufiger Nierenkoliken gehabt mit Hämaturie. Vor 48 Stunden hatte sie wieder einen heftigen Kolikanfall und seitdem keinen Urin mehr gelassen. Der Befund bei der Aufnahme ergab die Erscheinungen der Herzinsuffizienz und der urämischen Intoxikation. Patientin war zyanotisch, stark dyspnoisch, der Puls war klein, frequent aussetzend, die Herzdämpfung war verbreitert, es bestand ein leichtes Anasarca und Oedem an den Knöcheln. Dabei Brechneigung, trockene, stark belegte Zunge. Der Katheterismus förderte nur einige Tropfen einer anscheinend rein blutigen Flüssigkeit zutage. Die Palpation des Abdomens der sehr korpulenten Patientin war bezüglich der Nieren vollkommen negativ. Es war keine Nierengeschwulst zu konstatieren, auch keine besondere Empfindlichkeit der einen oder der anderen Seite; auch war nicht die reflektorische Spannung der Muskeln an einer Seite besonders ausgesprochen, wie Patientin auch nicht anzugeben vermochte, daß zur Zeit des Anfalls eine Nierenseite bosonders empfindlich gewesen war; der Druck auf das Abdomen wurde vielmehr im allgemeinen als etwas empfindlich bezeichnet. Konnte es somit nach der Anamnese und dem objektiven Befunde nicht zweifelhaft sein, daß die vorhandene Anurie durch Nephrolithiasis und Steineinklemmung in den Ureter bedingt sei, so bot die bisherige Untersuchung wie die Anamnese doch keinen Anhalt, wo das Hindernis zu suchen sei, und da der jämmerliche Zustand der Patientin jeden blutigen Eingriff als Explorationsmethode ausschloß, wurde mir anheimgegeben, den Ureterkatheterismus bei der Patientin auszuführen, um eventuell auf diesem Wege zu einer sicheren Diagnose zu gelangen. Die Untersuchung mußte wegen der Orthopnoe der Patientin in sitzender Stellung ausgeführt werden. Der rechte Ureter ließ sich leicht entrieren, jedoch stieß ich schon, etwa 5 cm über dem Ostium vesicale, auf ein festes Hindernis, das trotz andauernder Versuche zu überwinden nicht möglich war. Die Kontrolluntersuchung von der Scheide aus, die bei der Fettleibigkeit der Patientin recht erschwert war, ließ an dieser Stelle zwar keinen distinkten festen Körper erkennen, wohl aber war im Vergleich zur Umgebung eine gewisse umschriebene Resistenz, die man zusammen mit dem Hindernis, das der Ureterenkatheter fand, sehr wohl als einen im Ureter festsitzenden Stein deuten konnte. Beim Katheterismus des linken Ureter fand ich kein Hindernis; ich konnte den Katheter, ohne Widerstand zu finden, vorschieben, bis sich plötzlich beim Eintritt in das Nierenbecken Harn entleerte, der sich in kontinuiertem Abfluß bis zu einer Menge von 80 ccm entleerte. Der Harn war leicht getrübt und, wie die spätere mikroskopische Untersuchung zeigte, etwas bluthaltig und sehr

reich an Zylindern. Nach diesem Befunde nahm ich an, daß es sich um eine feste Einkeilung eines Steins im rechten Ureter handle und auch am Ostium pelvicum des linken Ureters wahrscheinlich eine Vorlagerung eines Steins bestanden hatte, der zur Retention im Nierenbecken geführt hatte und durch den Ureterkatheter beiseite geschoben war. Der Ureterkatheter wurde zunächst liegen gelassen, und es hatten sich bis zu seiner Entfernung, etwa nach acht Stunden, weitere 200 ccm stärker sanguinolenten Harns entleert. Nach Entfernung des Katheters wurde der Urin spontan entleert, und die Menge stieg in den nächsten Tagen bis zu 700—800 g innerhalb 24 Stunden. Leider trat eine Besserung des Allgemeinzustandes nicht dementsprechend ein, wenn auch die urämischen Erscheinungen mehr zurücktraten; die Herzschwäche nahm immer mehr zu, und Patientin starb zehn Tage nach dem Katheterismus unter den Erscheinungen der Herzinsuffizienz. Die Sektion ergab als Todesursache eine starke Dilatation und Hypertrophie des Herzens, eine chronische adhäsive Pericarditis. Der Befund an den Harnorganen bestätigte unsere Annahme, daß ein Steinverschluß im rechten Ureter vorliege, indem etwas tiefer, als ich seinerzeit gefühlt hatte, etwa $3^1/_2$ cm oberhalb der Uretermündung, ein obturierender Stein gefunden wurde, der wahrscheinlich in den Tagen nach der Untersuchung noch etwas nach abwärts gerückt war. Im übrigen fanden sich in beiden Nierenbecken, die mäßig erweitert waren, reichlich Sand und Gries und einige über erbsengroße Steine, so daß auch die Annahme wohl gerechtfertigt war, daß auch der linke Ureter an seinem Ostium pelvicum durch einen nur locker vorliegenden Stein verschlossen war. Wäre die Herzerkrankung nicht so weit vorgeschritten gewesen, hätte man hoffen dürfen, durch den Ureterkatheterismus einen lebenrettenden Erfolg zu erzielen.

M. H.! Bei der Beurteilung dieses Falles bin ich mir sehr wohl bewußt, daß es zu den Ausnahmen gehören wird, daß man durch einen einfachen Ureterenkatheterismus eine kalkulöse Anurie wird heben können; immerhin glaube ich doch, daß diese Beobachtung dazu auffordert, bevor man zu einem blutigen Eingriff schreitet, vorher einen Versuch mit dem Ureterenkatheterismus zu machen, da dieser nicht nur diagnostisch zur Klärung der Situation beitragen kann, sondern auch gelegentlich einmal einen vollen therapeutischen Effekt erzielen kann.

Diskussion: Herr Casper: Die Vorstellung des Herrn Borchert freut mich um so mehr, als Herr Borchert vor fünf Jahren, als ich über dieses Thema ein paar Worte sprach, meinte: Bei der Anuria calculosa wird man mit dem Ureterkatheterismus wenig ausrichten können. Man sieht wieder, wie richtig das Wort ist: man wird nur durch eigene Erfahrung klug. Wenn es auch nur sehr selten gelingen wird, mit dem Ureterkatheter den Stein beweglich zu machen, so wird

man doch öfter die Anurie der anderen Seite zu lösen imstande sein; und das ist unsere erste und wichtigste Aufgabe bei der Anurie. Wenn die Patientin des Herrn Borchert nicht aus anderen Ursachen zugrunde gegangen wäre, so wäre in diesem Falle vielleicht ein voller Erfolg zu verzeichnen gewesen. Ich habe einige Fälle, in denen es gelungen ist, die Anurie auf dem besprochenen Wege zu heben.

Herr Borchert: Ich wollte nur feststellen, daß in diesem Falle die Patientin nicht etwa an der Nierenaffektion zugrunde gegangen ist, sondern daß hier das Herzleiden im Vordergrund stand. Ich glaube, auch diese Patientin würde nach dem erfolgreichen Ureterenkatheterismus sehr wohl den Anfall überwunden haben, wenn sie nicht an einer schweren Myocarditis gelitten hätte.

10. Herr Borchert: M. H.: Im Anschluß an diesen Fall möchte ich Ihnen ein Präparat vorlegen, das in sehr prägnanter Weise den Endeffekt eines andauernden vollkommenen **Ureterverschlusses** demonstriert.

Es stammt von einem 60jährigen Manne, der wegen eines Magencarcinoms im terminalen Stadium auf die innere Abteilung des Herrn Kollegen Hofmeier aufgenommen wurde und diesem Leiden daselbst erlag. Anamnestisch hatte der Patient angegeben, daß er von seinem 50. Lebensjahre an häufig an Nierensteinkoliken gelitten und mehrfach Steine verloren hatte. Vor drei Jahren hatte er die letzte sehr heftige linksseitige Steinkolik, die nicht von dem Abgang eines Steines gefolgt war; seit dieser Zeit war Patient vollkommen frei von Koliken geblieben. Bei der Sektion zeigte sich nun, daß die linke Niere, von einer dicken Fettkapsel umgeben, vollkommen atrophisch war, und daß der Beginn des Harnleiters durch einen fest verwachsenen Stein obturiert war. Die rechte Niere war stark hypertrophisch. Es unterliegt nach diesem Befunde keinem Zweifel, daß es bei der letzten Nierensteinkolik zu einem dauernden Verschluß des Ureters gekommen ist. Solche vollkommenen Verschlüsse führen nicht, wie die intermittierenden oder unvollkommenen Verschlüsse, zu einer starken Ausdehnung des Nierenbeckens; dieses erfährt vielmehr nur eine geringe Erweiterung, da bei schnell wachsender Drucksteigerung die Sekretion der spezifischen Elemente in der Niere sistiert und es allmählich zur Atrophie des Parenchyms und zur Resorption des Inhalts des Nierenbeckens kommt. Die gesunde Niere ist in diesem Falle fast auf das Doppelte vergrößert durch vikariierende Funktionssteigerung.

Sitzung am 14. November 1904.

Vorsitzender: Herr Riese; Schriftführer: Herr Rotter.

Vor der Tagesordnung: 1. Herr Warnekros: **Abnehmbarer Kautschukverband bei Fraktur des Unterkiefers.** Ich werde

Ihre Zeit nur wenige Augenblicke in Anspruch nehmen und danke Ihnen, daß Sie bei der reichen Tagesordnung mir noch Gelegenheit geben zu einer kurzen Demonstration. Als ich auf dem vorletzten Chirurgenkongreß einige Patienten vorstellte mit abnehmbaren Kieferverbänden, trugen die Patienten die Verbände schon drei Wochen, und Herr Geheimrat Rose meinte damals, nach drei Wochen könnte man die Patienten mit Knochennaht auch in gewohnter Weise essen lassen. Das ist bei dem abnehmbaren Kieferverbande doch anders: diese Nahrungsaufnahme kann sofort am nächsten Tage nach der Anlage des Verbandes erfolgen. Da nun letzten Mittwoch durch die Liebenswürdigkeit des Herrn Dr. Marcuse dem zahnärztlichen Institut ein Patient mit einer Unterkieferfraktur überwiesen wurde, so nahm ich an, daß die Demonstration Ihr Interesse erwecken würde, wenn der Patient vor Ihren Augen ein Butterbrot heute am vierten Tage nach der Verletzung ohne Schwierigkeit verzehren wird. Es sind die von mir eingeführten abnehmbaren Verbände, Schienen aus Kautschuk, welche die seitlichen Flächen der Zähne bedecken und die Kau- und Schneideflächen der Zähne frei lassen; wenn keine Zahnlücken vorhanden sind, so wird die Schiene an der labialen mit derjenigen der lingualen durch Golddrähte verbunden. Der so hergestellte Verband hat den Vorzug, daß er einen Ueberblick über die in der richtigen Lage festgehaltenen frakturierten Teile gestattet. Mit dem Nachweise, daß es für die Heilung nicht erforderlich ist, daß der Verband wochenlang liegen bleibt, wie es Süersen angegeben hatte, sondern daß diese Verbände täglich aus dem Munde, behufs Reinigung entfernt werden können, sind alle Bedenken gegen diese Verbände hinfällig geworden. Ich habe früher schon darauf hingewiesen, daß der Chirurg mit der Knochennaht, wie auch ein Zahnarzt mit dem Sauerschen Drahtverband, die frakturierten Teile verbinden kann; aber niemals kann er den Erfolg erreichen, den ich jedesmal mit dem abnehmbaren Verband erziele, daß der Patient sofort nach dem Einsetzen des Verbandes von seinen Schmerzen befreit ist und trotz der schweren Verletzung seine Kiefer ausgiebig zur Sprache und Nahrungsaufnahme zu gebrauchen imstande ist.

(Demonstration des Patienten.) Dieser Patient ist am Mittwoch, dem 9. November, in einer Anilinfabrik von einer 3 m hohen Leiter gefallen, und es war mit der Fraktur des Unterkiefers eine

erhebliche Dislokation entstanden, wie dieselbe aus dem Röntgenbild, welches ich herumreiche, ersichtlich ist. Die Stellung des Kiefers in der richtigen Lage wurde nach dem Modell des Oberkiefers hergestellt, nachdem das Modell des Unterkiefers an der Bruchstelle durchsägt war. Auf diesem Modell wurde der Verband in Kautschuk, ebenso wie ich ihn hier in Wachs modelliert habe, angefertigt. Das Einsetzen geschieht in der Weise, daß man zuerst den größeren frakturierten Teil mit der Schiene bedeckt und dann durch Fingerdruck den kleineren Teil in die Schiene hineinschiebt. Wenn die Dislokation nicht ganz aufzuheben ist, wird der Verband so weit erweitert, daß das kleinere frakturierte Stück bequem eingeführt werden kann. Der Raum wird dann durch Guttaperchamasse ausgefüllt, die nachträglich auch durch Kautschuk ersetzt werden kann. Durch kleine Veränderungen (eingefügte Holzstifte etc.) an dem Verbande kann dann die Richtigstellung der frakturierten Teile in den nächsten Tagen erreicht werden. Vollständige Schmerzlosigkeit beim ersten Einsetzen der Platte habe ich mit der Anwendung einer Adrenalin-Kokaininjektion erzielt, wie dieselbe jetzt bei Zahnextraktionen gebräuchlich ist. Nicht nur, daß der Patient heute, am vierten Tage, nach der Verletzung vor Ihren Augen jetzt das Butterbrot verzehrt, sondern er hat, wie er mir versichert, schon am Freitag, also am zweiten Tage, Nahrung in gewohnter Weise zu sich genommen.

2. Herr Kroner: Fall von **Fraktur und Luxation der Patella.**

3. Herr V. Schneider: **Beitrag zur Pancreaschirurgie.** (Nekrose. — Subcutane Zerreißung.) M. H.! Berichte über glücklich verlaufene Operationen wegen acuter Pancreatitis und ihrer Folgen sind noch bis vor zehn Jahren selten, seither haben sie sich in erfreulicher Weise gemehrt. Herr Geheimrat Körte stellt in seiner Abhandlung „Die chirurgischen Krankheiten und die Verletzungen der Pancreas“ achtzehn Fälle von Pancreaseiterung und Nekrose zusammen, in denen durch die Operation Heilung erzielt wurde. In der Literatur habe ich seither Mitteilungen über weitere zwölf durch Operation geheilte Fälle von Pancreatitis gefunden, wenn ich von gelegentlichen Berichten ohne genauere Angaben absehe und die Fälle unberücksichtigt lasse, die wegen Pancreasverletzungen erfolgreich operiert wurden.

Im akuten Stadium der Pancreatitis, d. h. dann, wenn die Erkrankung plötzlich einsetzt und „mit heftigen Schmerzen im Epigastrium, Uebelkeit und Erbrechen, Störungen der Darmfunktion und Neigung zum Kollaps“ einhergeht, ist es

bisher erst in wenigen Fällen (Halsted, Hahn, Koehler, Wiener, Bunge, Körte [zwei Fälle] gelungen, die Kranken durch eine Operation zu retten. Jeder Eingriff wird in diesem Stadium außerordentlich schlecht vertragen; die Operateure haben sich daher auch auf die Eröffnung der Bauchhöhle, Ablassen des entzündlichen Exsudates und Drainage beschränkt. In allen Fällen fand sich neben einem serösen trüben oder blutigen Erguß ausgedehnte Fettgewebsnekrose; die beiden Fälle von Körte waren durch Gallensteinerkrankung kompliziert.

Einmal wurde gelegentlich einer Gallensteinoperation (Körte, Choledochusstein in Papilla Vateri durch Duodenotomie entfernt) ein Absceß im Pancreaskopf gefunden und drainiert. In der Mehrzahl der Fälle wurde erst nach Ablauf des akuten Stadiums operiert, d. h. zu einer Zeit, wo es durch Uebergreifen der Entzündung auf die Nachbarschaft entweder nach Durchbrechung des Peritoneums zu einem entzündlichen oder hämorrhagischen Erguß, beziehungsweise zu einer Eiteransammlung in der Bursa omentalis, oder zu einer retroperitonealen Eiterung mit Senkung gegen die Nierengegend hin oder schließlich zur Bildung eines subphrenischen Abscesses gekommen war. Je nach dem Sitz der Erkrankung wurde der Absceß durch Laparotomie (in der Mehrzahl der Fälle) oder durch Flankenschnitt (zweimal) freigelegt, beziehungsweise auf perpleuralem Wege eröffnet (zweimal). Fettgewebsnekrose wurde außer in den oben erwähnten Fällen noch viermal gefunden, eine Pancreasfistel entstand neunmal, über Pancreasnekrose wird in sieben Fällen berichtet, in denen es viermal zur Fistelbildung kam. Gewöhnlich schließen sich die Fisteln spontan; Bardenheuer mußte bei bestehender Bauchfistel das Pancreas retroperitoneal freilegen und den Fistelgang abbinden. v. Beck mußte bei derselben Kranken innerhalb von vier Monaten das Pancreas zweimal freilegen, da sich nach Entleerung eines jauchigen Abscesses hinter dem Colon descendens und Nekrose des Pancreasschwanzes ein Erguß von Pancreassaft in die Bursa omentalis und Nekrose des Pancreas entwickelt hatten. Zucker im Urin fehlt in der Mehrzahl der Fälle und wird auch häufig bei Pancreasnekrose vermißt. Bemerkenswert ist ein Fall von Körte, in dem $1^1/_2$ Jahre nach der Operation Zucker auftrat und bis zum Tode des Patienten, zirka sieben Jahre später, bestehen blieb. Von anderweitigen, gelegentlich noch auftretenden Komplikationen

sind Blutungen aus größeren Gefäßen besonders zu fürchten. Will man die Fälle nach Fitz einteilen in eitrige und akut hämorrhagische, so würden zu letzterer Form etwa acht (Halsted, Rasumowski, Hahn, Faure, Langton, Körte, Brentano, Bunge) zu zählen sein. Da Uebergänge zwischen den einzelnen Arten bestehen, so läßt sich eine genaue Einteilung nicht geben.

Ich selbst hatte während meiner Vertretung im Kreiskrankenhaus in Britz vor zwei Jahren Gelegenheit, einen Fall von akuter Pancreatitis mit Ausgang in retroperitoneale Eiterung und Pancreasnekrose zu operieren.

Es handelt sich um eine sehr fettleibige, 43jährige Frau, die am 28. August 1902 mit heftigen Koliken im Epigastrium, Stuhlverstopfung und Erbrechen erkrankte. Seit vielen Jahren waren etwa alle drei Monate Gallensteinkoliken, zuweilen verbunden mit Icterus, aufgetreten. Die stürmischen Erscheinungen ließen nach einigen Tagen nach, es folgte eine linksseitige Unterlappenpneumonie, die am fünften Tage kritisierte, die Schmerzen zogen vom Epigastrium allmählich nach dem linken Hypochondrium und zur linken Lumbalgegend hin; dabei bestand mäßig hohes, remittierendes Fieber, der Stuhl war meist angehalten. Als mir die Patientin vier Wochen später vom behandelnden Arzt, Herrn Dr. Drohsin, Köpenick, zugewiesen wurde, erhob ich folgenden Befund:

Außerordentlich fettleibige Frau, Puls klein, sehr beschleunigt, Temperatur abends 39,5°, morgens 38,5°, Urin frei von Eiweiß und Zucker. Ueber der linken unteren Lungenpartie Rasseln und leichte Dämpfung, Leib nicht besonders aufgetrieben, keine Spannung der Bauchdecken, Epigastrium bei tiefem Eindrücken empfindlich, Druck unterhalb des linken Rippenbogens, in der linken Bauchseite und linken Lendengegend schmerzhaft, daselbst Dämpfung und Oedem der Haut. Punktion der linken Pleura ist negativ, Punktion unterhalb der linken zwölften Rippe in hinterer Axillarlinie fördert weißlichen, nicht übelriechenden Eiter zutage. Es lag also eine retroperitoneale Eiterung vor, über deren Ausgangspunkt sichere Angaben sich nicht machen ließen, indes mußte man an die Möglichkeit einer Pancreaseiterung denken.

Operation: 27. September 1902. In rechter Seitenlage wird ein linksseitiger Flankenschnitt geführt, die Muskulatur und hinter derselben eine dicke Schwarte durchtrennt. Es entleert sich jetzt reichlich dünner, weißlicher, geruchloser Eiter, untermischt mit nekrotischem Fettgewebe. Beim Eingehen mit der Hand gelangt man am unteren, linken Nierenpol vorbei in eine große retroperitoneal gelegene Höhle, die nach hinten zu von der Wirbelsäule, nach vorn durch eine Absceßmembran, hinter der Darmschlingen zu

liegen scheinen, begrenzt wird. Nach sorgfältiger Spülung und Austupfen der Höhle wird aus ihr ein längliches, nekrotisches Gewebsstück extrahiert; in der Folgezeit stoßen sich weitere nekrotische Gewebsstücke ab, deren mikroskopische Untersuchung Reste von acinösem Drüsengewebe erkennen lassen. Ein zweiter Eitergang führt entlang des linken Ureters gegen das kleine Becken hin, der Ureter liegt eine Strecke weit frei.

Die Heilung erfolgte langsam durch Granulationsbildung, sie war kompliziert durch wiederholt auftretende Herzschwäche und durch vorübergehende Entleerung von Kot und Darmgasen etwa 14 Tage nach der Operation, vermutlich aus einer Perforationsöffnung im Colon transv. oder descend. Zehn Wochen nach der Operation konnte Patientin geheilt entlassen werden. Zucker im Urin war während des Krankenhausaufenthaltes nicht aufgetreten, auch wurde niemals Ausfließen von Pancreassaft aus der Wunde bemerkt. Seither ist der Urin wiederholt auf Zucker geprüft und bis auf eine kurze Zeit (ca. acht Wochen), im Frühjahr dieses Jahres, frei von Zucker gefunden. Bemerkenswert ist, daß ein Jahr nach der Operation zum erstenmal nach links hinüber ziehende Schmerzen im Epigastrium auftraten und sich seither zugleich mit Uebelkeit und Durchfall alle paar Wochen wiederholten. Patientin gibt ausdrücklich an, daß die Anfälle von den früheren Gallensteinkoliken verschieden sind und niemals wie diese nach rechts hin gegen das Schulterblatt ausstrahlen. Ob diese Schmerzen nur durch Darmverwachsungen oder etwa durch eine chronische Pancreatitis ausgelöst werden, läßt sich nicht feststellen; ein Tumor ist zurzeit in der Pancreasgegend nicht fühlbar, auch fehlen Kompressionserscheinungen des D. chol. Daß das ganze Pancreas nekrotisch ausgestoßen ist, nehme ich nicht an, da das große, zusammenhängende, bei der Operation entfernte nekrotische Stück etwa dem Schwanz des P., vielleicht mit einem Stück des Körpers, entsprochen haben mag. Bezüglich der Krankheitsursache halte ich einen Zusammenhang zwischen der früheren Cholelithiasis und der akuten Pancreatitis für wahrscheinlich, und zwar deshalb, weil einmal in der Anamnese vieler Fälle von Pancreatitis (Zusammenstellung von Geßner) das Vorhandensein von Gallensteinerkrankung erwähnt wird, und dann, weil auf dem Gebiete der Gallensteinchirurgie erfahrene Chirurgen wiederholt die Cholelithiasis als Ursache der Pancreatitis haben nachweisen können (Körte und andere). — (Vorstellung der Kranken.)

Im Anschluß hieran möchte ich Ihnen kurz über einen Fall von subcutaner isolierter Zerreißung des Pancreas berichten, den ich vor vier Jahren im Kreiskrankenhause behandelt habe.

Ein 18jähriger junger Mann, der am 6. September 1900 abends einen Handwagen zog, wurde plötzlich angerufen, drehte sich um und erhielt von der mit der Hand bedeckten Deichsel einen Stoß gegen die Oberbauchgegend. Er stürzte sofort ohnmächtig zusammen, hatte dann mäßige Schmerzen in der Oberbauchgegend und mußte zweimal erbrechen. Bei der Aufnahme ins Krankenhaus am folgenden Tage bestand geringe Druckempfindlichkeit in der Oberbauchgegend, Bauchdecken nur wenig gespannt, Puls kräftig, 84; Klagen über dumpfen Druck in der Tiefe des Leibes; kleine, punktförmige Hämorrhagien im Epigastrium; keine Resistenz fühlbar; Urin frei von Eiweiß und Zucker. Innerhalb der nächsten 36 Stunden verschlechterte sich der Zustand nicht; eine dringende Indikation für einen Eingriff schien mir nicht vorzuliegen. Als ich den Patienten am folgenden Morgen, etwa 64 Stunden nach der Verletzung, wieder sah, erfuhr ich, daß in der Nacht Erbrechen aufgetreten, die Pulsfrequenz zugenommen und Stuhl noch nicht erfolgt sei. Patient klagte über heftige, kolikartige Schmerzen im Epigastrium; die Bauchdecken waren gespannt, der Puls beschleunigt und klein. Da die rasch aufgetretene Verschlimmerung eine Peritonitis infolge einer Magen- oder Darmverletzung vermuten ließ, machte ich sofort die Laparotomie. Schnitt vom Schwertfortsatz zum Nabel, später Querschnitt nach rechts. Nach Eröffnung der Bauchhöhle quoll teils flüssiges, teils geronnenes Blut aus dem rechten Hypochondrium. Lig. hepat. gastric. blutig suffundiert, wird stumpf durchtrennt. Hinter demselben eine große, mit flüssigem Blut und Blutcoagula erfüllte Höhle, die hinter dem Magen und unter der Leber lag und sich bis zur Wirbelsäule und bis gegen die rechte Niere hin erstreckte. Ausräumen der Gerinnsel, Absuchen der hinteren Magenwand und der Leber; an denselben keine Verletzung; im Pancreaskopf ein von Fibrin und Blutgerinnseln bedeckter Querriß mit gequetschten Rändern; aus demselben entleert sich nach Entfernung der Coagula helle, etwas fadenziehende Flüssigkeit. Blutung aus dem Pancreas ist mäßig, wird durch Umstechung gestillt. Tamponade und Drainage der Höhle, Reposition der zum Teil vorgefallenen, geblähten und geröteten Dünndarmschlingen, Schluß der Bauchwunde bis auf Lücke für den Tampon. Puls nach der Operation 104, leidlich kräftig. — Unter den Zeichen zunehmender Peritonitis ging der Kranke zwei Tage nach der Operation, 4½ Tage nach der Verletzung, zugrunde, ohne daß eine neue Blutung oder erhebliche Absonderung von Pancreassekret nach außen eintrat.

Die Sektion ergab wenig blutig-seröse Flüssigkeit in der Bauchhöhle, starke Blähung und Rötung der Dünndarmschlingen, Verklebungen zwischen Darm und Leber, keinerlei Verletzung eines Bauchorganes außer einem Querriß im Pancreaskopf. Das

der Drainageöffnung anliegende große Netz zeigte deutliche Fettgewebsnekrose. (Demonstration des Präparates.)

Fälle von isolierter Zerreißung des Pancreas durch eine subcutane Verletzung sind schon mehrfach beobachtet, im ganzen aber selten. Geheilt ist bisher, soweit ich die Literatur übersehe, kein Fall von subcutaner Pancreasverletzung, der im Anschluß an die Verletzung zur Operation kam; in mehreren Fällen, in denen operiert wurde, hat man die Verletzung bei der Operation nicht gefunden; erst bei der Sektion wurde die Zerreißung und der Bluterguß festgestellt. Dagegen ist nach Ablauf der akuten Erscheinungen, wenn sich ein epigastrischer Tumor gebildet hat, häufiger Heilung durch Operation erzielt worden. Im Gegensatz zu den subcutanen Verletzungen sind offene Verletzungen des Pancreas (Schuß, Stich) wiederholt unmittelbar oder bald nach dem Trauma mit Erfolg operiert worden. Bezüglich der Fettgewebsnekrose ist wohl heut die Mehrzahl der Chirurgen der Ansicht, daß dieselbe sekundär infolge der Einwirkung des Pancreassaftes auf das Fettgewebe entsteht; der von mir beobachtete Fall scheint mir gleichfalls für diese Annahme zu sprechen.

Diskussion: Herr Riese: Ich möchte noch hinzufügen, daß es mir den Eindruck gemacht hat, als wenn bei der Frau mit der Pancreasnekrose bei weitem der größte Teil des Pancreas abgestoßen ist. Mein Freund Schneider hat den Fall während meiner Abwesenheit operiert, und ich habe ihn nach ungefähr drei Wochen zu sehen bekommen, und da stießen sich noch mehr nekrotische Teile aus, die zum Teil jedenfalls von dem Pankreas herstammten.

Herr Körte: M. H.! Es ist hier ein Fall erwähnt worden, der im Urban operiert worden und der als Beweis mit dafür angeführt ist, daß Pancreasnekrose zu Diabetes führen kann. Die betreffende Kranke, welche zirka 1¼ Jahre nach der Erkrankung an Pancreasnekrose von Diabetes befallen wurde, starb mehrere Jahre später im Krankenhaus am Urban an Coma diabeticum. Wir konnten die Sektion machen, und dabei fand sich nun, daß Körper und Schwanz des Pancreas durch dichtes Narbengewebe ersetzt war, in welchem keine Drüsensubstanz mehr vorhanden war. Es war aber der Kopf erhalten, und nach Ansicht des Herrn Prof. Benda war derselbe sogar etwas hypertrophisch, größer, als er für gewöhnlich zu sein pflegt. Es mußte also nach den Tierversuchen, auf welche sich ja die Lehre vom Pancreasdiabetes stützt, reichlich so viel Pancreasgewebe in unserem Falle zurückgeblieben sein, wie nötig war, um die zuckervernichtende Eigenschaft des Pancreas weiter aufrecht zu erhalten. Es ist mir daher in hohem Grade zweifelhaft, ob man

berechtigt ist, in diesem Falle, der anfangs so sehr klar zu sein schien, das Zustandekommen des Diabetes auf den Verlust an Pancreasgewebe zu schieben.

4. Herr Riese: **Beitrag zur Nierenchirurgie.** (Resektion von Nierenbecken und Ureter-Hypernephroid.) Obgleich Herr Krause erst kürzlich (Sitzung am 9. Mai 1904) hier eine plastische Operation am Ureter vorgestellt hat, glaubte ich bei der relativen Seltenheit dieser Operationen Ihnen einen ähnlichen Fall zeigen zu sollen.

Es handelt sich um eine 39jährige Frau, die als Kind rechtsseitige tuberculöse Hüftgelenksentzündung mit Ausgang in Versteifung durchgemacht hat. Sie ist dreimal normal entbunden und hat außerdem drei Fehlgeburten gehabt. Seit sechs Jahren leidet sie an Unterleibsbeschwerden; vor drei Jahren ist sie per laparotomiam angeblich wegen einer Retroflexio uteri operiert worden. Seit Beginn des Jahres hat sie dann fast allwöchentlich eine Geschwulst in der rechten Bauchseite bemerkt, die zeitweise verschwunden ist. Besonders mächtig sei die Geschwulst jedesmal zur Zeit der Menstruation geworden. Beim Auftreten der Geschwulst habe sie stets heftige Schmerzen bekommen, die erst nach Schwinden der ersteren aufgehört hätten. Sie wurde zuerst ambulant von einem meiner Assistenten untersucht, der bei der Patientin einen rechtsseitigen enormen Nierentumor feststellte Als sie nach wenigen Tagen zu mir persönlich kam, war die Geschwulst verschwunden, die rechte Niere war beweglich, aber nur in mäßigem Grade. Ich habe dann die Patientin beobachtet und konnte, obwohl dieselbe fest im Bett lag, sofort nach Eintreten der Periode das Wachsen eines rechtsseitigen Tumors bis zu Kopfgröße konstatieren, sodaß die Diagnose einer intermittierenden Hydronephrose nach Anamnese und Befund feststand. Mehrmalige Cystoskopie nach subcutaner Injektion von Indigkarmin ergab gleichzeitiges Hervorquellen des Urins aus beiden Ureteren; der Urin war völlig normal. Von der Scheide aus fühlte man rechterseits einen wurstförmigen Tumor in der Gegend des rechten Ovariums, ohne daß dasselbe als solches zu isolieren war; Uterus und linke Adnexe erschienen normal. Danach nahm ich nun an, daß vielleicht Verwachsungen um den Ureter von seiten der rechten Adnexe durch Kompression die Hydronephrose hervorriefen, zumal ja die Entstehung derselben in direktem Anschluß an die Menstruation sicher beobachtet war. Ich legte deshalb am 22. März durch rechtsseitigen Flankenschnitt zuerst die rechten Adnexe frei, fand die Tube (Ovarium fehlte) in reichliche Verwachsungen eingepackt, die zwischen doppelten Ligaturen durchtrennt wurden, entfernte die rechte am abdominalen

Ende geschlossene Tube. Da der Processus vermiformis in die Verwachsungen einbezogen, im unteren Drittel obliteriert war, entfernte ich ihn ebenfalls (der aufgeschnittene Appendix zeigte narbige Degeneration der Schleimhaut im unteren Drittel). Schluß des Laparotomieschnittes durch Etagennaht. Dann legte ich den Nierentumor durch Simonschen Schnitt mit Hinzufügung eines Querschnittes frei. Nach Auslösung aus der Fettkapsel fand ich das Nierenbecken gut faustgroß erweitert. Die Erweiterung ging in den Ureter über, an der Grenze zwischen dessen oberem Viertel und den unteren drei Vierteln fand sich der Sack mit dem Ureter verwachsen, sodaß ein nach unten gehender Recessus gebildet war. Da mir deshalb eine Pyeloplicatio nach Israel aussichtslos erschien, ebenso eine einfache Fixation der Niere keinen Erfolg versprach, beschloß ich die Resektion (Capitonnage nach Albarran). Ich punktierte, um den Sack zu verkleinern, eröffnete dann das Nierenbecken durch Schnitt, fand die Calices gleichmäßig erweitert, den Recessus am unteren Ende im Gebiet des Ureters auch innen deutlich ausgesprochen. Nach vollständiger Resektion des Sackes mit Fortnahme des unteren Recessus, sodaß nur noch ein längliches Stück von den Dimensionen eines aufgeschnittenen Ureters zurückblieb, bildete ich durch fortlaufende Naht einen neuen, mäßig weiten Ureter. Ich nähte die Schleimhaut mit Catgut, die Außenschicht, ebenfalls fortlaufend, mit Seide. Der Sicherheit halber führte ich dann noch die Nephropexie aus mit drei Catgutfäden, die, durch die Capsula fibrosa gehend, die Niere an der zwölften Rippe aufhängten. Naht der Wunde bis auf eine Drainlücke beschloß die Operation. Patientin überstand den doppelten Eingriff gut. Die Heilung erfolgte p. p. i., ohne daß ein Tropfen Urin aus der Wunde entleert wurde.

Die Urinmenge, die vor der Operation zwischen 900 und 1900 ccm geschwankt hatte, betrug in den ersten acht Tagen zwischen 500 und 800, dann erreichte sie normale Werte zwischen 1000 und 1900 ccm. Patientin hat sich bisher dauernd wohl gefühlt, auch während der Periode keine Schmerzen mehr gehabt, sie näht täglich bis 12 Uhr nachts mit Fußtretmaschine. (Vorstellung der Patientin; Demonstration der resezierten Nierenbecken- und Ureterteile.)

Der zweite Fall betrifft eine 29jährige Frau mit Aorteninsuffizienz nach Gelenkrheumatismus und Typhus. Sie hat vor fünf und zwei Jahren je eine normale Entbindung durchgemacht. Angeblich nach häufigem Umhertragen ihres kranken Kindes und einem Stoß, den sie von dem kranken, in ihr Bett mitgenommenen Kinde erhalten hatte, bemerkte sie im Frühjahr 1903 eine Geschwulst in der rechten Bauchgegend, die vom Arzt als Wanderniere erklärt wurde. Die Geschwulst wuchs, seit Februar 1904 bemerkte sie

mehrfach Blut im Urin, sie verlor den Appetit und magerte ab. Am 28. Mai kam sie zur Aufnahme. Am 2. Juni operierte ich sie, nachdem ein nahezu kopfgroßer Tumor der rechten Niere festgestellt worden war, da Untersuchung des Urins Spuren von Blut, kein Eiweiß, keine Formelemente ergeben, die Cystoskopie nach Einspritzung von Indigkarmin ein gleichmäßiges Hervorquellen des blauen Urins aus dem linken, ein langsames, unregelmäßiges aus dem rechten Ureter hatte erkennen lassen. Wegen der Größe des Tumors, in dem Wunsche, die jedenfalls mit großen Gefäßen ausgestattete Geschwulst möglichst ohne Blutverlust entfernen und sicherer nach etwaigen Metastasen fahnden zu können, beschloß ich die Entfernung per laparotomiam. Nach Ausführung eines großen Schrägschnittes fand ich den vorderen Teil stark mit Coecum und Colon verwachsen. Dieselben wurden vorsichtig abpräpariert, das hintere Peritoneum gespalten und zahlreiche starke Kapselgefäße zwischen doppelten Ligaturen durchtrennt Obwohl die Freilegung des Tumors ergab, daß er, im unteren Teil der Niere entwickelt, aus dieser ausschälbar gewesen wäre, verzichtete ich im Interesse einer Radikaloperation auf die Resektion. Nach isolierter Unterbindung der Gefäße, auch einer starken A. suprarenalis, Durchtrennung und Versorgung des Ureter wurde die Niere entfernt. Drüsen in der Umgebung der Vena cava bestanden nicht. Der Blutverlust war minimal. Nach Naht des hinteren Peritoneum bis auf kleine Lücke für Drainage Verschluß des Laparotomieschnittes in Schichten. Der Tumor liegt hier vor; er ist durch eine Kapsel scharf von der wohlerhaltenen Niere, an deren unteren Pol er liegt, abgegrenzt, übertrifft die Niere um das Doppelte an Größe, hat stellenweise derbe, stellenweise weichere Konsistenz; auf dem Durchschnitt zeigt er knollige Struktur, einige gelbliche, einige grauweiße markige Felder, an einigen Stellen beginnenden Zerfall. Die mikroskopischen Präparate zeigen ein Adenocarcinom, augenscheinlich von eingelagerter Nebennierensubstanz ausgehend. Die Heilung erfolgte reaktionslos; die Urinmenge stieg von 600 ccm am ersten Tage allmählich an. Am 2. Juli wurde Patientin geheilt entlassen. Sie fühlte sich sehr wohl, nahm zu, die Freude war aber nur kurz. Ende August schon bekam sie Beschwerden im Leibe, sodaß sie sich in meiner Abwesenheit an die Königliche chirurgische Poliklinik wandte, von wo sie wieder an mich gewiesen wurde. Ende September sah ich sie mit großen Geschwülsten, die in der rechten Bauchhälfte von der Leber abwärts bis zur Linea innominata lagen. Es war zweifellos, daß es sich um Metastasen in den retroperitonealen Lymphdrüsen handelte. Da die Geschwülste sich aber noch etwas seitlich verschieben ließen, die Patientin zwar noch ein halbes Pfund mehr wog als vor der ersten Operation, aber an Aufstoßen, Erbrechen und Appetitlosigkeit litt,

glaubte ich ihr eine nochmalige Operation anraten zu dürfen, zumal sie selbst dieselbe dringend wünschte. Ich habe sie am 3. Oktober zum zweitenmal operiert. Nach Laparotomie durch pararectalen Schnitt, Beiseiteschieben der Därme, Ligatur zahlreicher Gefäße zwischen dem Peritoneum und den Tumoren, Spaltung des hinteren Peritonealblatts ist es mir gelungen, allerdings erst nach Freilegung der ganzen Vena cava von der Leber abwärts bis unterhalb der Teilungsstelle, und der Aorta, nach Naht eines größeren Loches der Vena cava, die Tumoren bis zur Leber radikal zu entfernen. Ob hinter der Leber noch Tumoren liegen, ist zweifelhaft. Ich legte ein Gazedrain auf das Geschwulstbett, verschloß sonst das hintere Peritonealblatt und nähte die Bauchdecken bis auf eine kleine Drainlücke in Schichten. Die Heilung erfolgte wieder p. p. i. Am 1. November wurde Patientin in gutem Allgemeinzustand, wie Sie sie vor sich sehen, entlassen.

M. H.! Der Fall demonstriert die Bösartigkeit der Hypernephroide. Was mich zu der Annahme führt, daß es sich hier um einen Tumor handelt, der von einer Nebennierenverlagerung ausgegangen ist, also um einen echten Grawitzschen Tumor, ist neben dem makroskopischen Befund auch der mikroskopische. In den gefärbten Schnittpräparaten finden sich durch eine bindegewebige Kapsel scharf vom gut erhaltenen normalen Nierengewebe abgesetzt, in großen, rundlichen, von Bindegewebszügen umgebenen Feldern breite Stränge und Haufen von Zellen, die in mehreren Schichten um einen zentralen Bindegewebszug herumliegen. In den Septen finden sich einige glatte Muskelfasern. Im ganzen besteht stellenweise ein deutlich fasciculärer Bau, nur in den zentralen Teilen ist ein deutlich papillärer Typus erkennbar. Die Zellen sind groß, mit schlecht gefärbtem Protoplasma, großen Kernen, stellenweise sind die Zellen exquisit rund, vielfach polygonal, einige kubisch oder geschwänzt. In den Drüsenmetastasen ist der Bau noch deutlicher eine Nachahmung desjenigen der Zona glomerulosa und fasciculata der Nebenniere; hier finden sich auch deutliche braun pigmentierte Zellen. Es finden sich also viele der Charakteristica der echten Nebennierengeschwülste, zu denen (nach Borst) gehören: die subcapsuläre Lage in der Niere, die eigenartige gelbe Farbe der knotigen Geschwülste, die Geschwulstkapsel, welche die Tumoren scharf von der Niere absetzt. Der Fettgehalt der großen polygonalen Zellen, welche reihen- und zugweise zu soliden Strängen und Haufen zusammengesetzt sind, war an den Präparaten nach ihrer Zubereitung nicht mehr sicher festzustellen.

Diskussion: Herr Israel: Ich möchte die Gelegenheit benutzen, um dem verhängnisvollen Vorurteil entgegenzutreten, als ob die Hypernephrome relativ gutartige Tumoren wären. Die Hypernephrome sind gerade so maligne Krebse und Sarcome, wenn auch ihr Verlauf oft sehr chronisch ist. Unter vielleicht 100 malignen Tumoren, die ich operiert habe, dürften mindestens 80 % Hypernephrome sein. Von diesen ist wohl ein Teil dauernd geheilt, ein anderer aber ließ durch Metastasenbildung und schließlichen Tod in der allerschlimmsten Weise die Gefährlichkeit dieser Geschwulstgattung erkennen. Der Modus der Generalisation der Hypernephrome ist etwas abweichend von dem der Carcinome und der Sarcome und auch etwas abweichend von dem Bilde dieses Falles. Gewöhnlich nämlich wachsen die Hypernephrome zunächst in die kleinen Venen der Nieren hinein, um dann in der Vena renalis als maligner Thrombus zu erscheinen und sich weiter in die Vena cava vorzuschieben. Von den Venen aus, also auf dem Blutwege, erfolgen die Metastasierungen, während eine Verbreitung auf dem Lymphwege sehr viel seltener ist, jedenfalls aber sehr viel später eintritt als bei Carcinomen. — Ich kann nun hier bei der schwachen Vergrößerung und der ungenügenden Beleuchtung nicht wohl erkennen, ob es sich um ein Hypernephrom handelt oder nicht. Auch das makroskopische Bild ist nicht dafür entscheidend; dagegen spricht aber die starke Geschwulstbildung in den Lymphdrüsen. Da zudem in diesem Falle eine deutliche Zottenbildung wahrnehmbar ist, würde mich dieser Umstand in Verbindung mit der Lymphdrüsenaffektion mehr dafür einnehmen, daß es sich hier um ein malignes Adenokystom handelt. Ich glaube ferner, daß man auf eine Beschaffenheit der Geschwulstzellen im Hypernephrom, die ich hier vermisse, Wert legen muß, nämlich ihre Protoplasmaarmut. Das Protoplasma dieser Zellen ist kaum färbbar; es ist wabig im Innern der Zelle und als ein schmaler Saum an die Peripherie gedrängt, sodaß es den Eindruck einer Zellmembran machen könnte. Das ist das, was die Franzosen als cellules claires bezeichnen. Ich habe diese Beschaffenheit der Zellen in keinem meiner Hypernephromfälle vermißt.

Herr Riese: Ja, ich habe den Tumor hinreichend studiert; ich habe mir die hezüglichen Bilder angesehen, die in dem Werke von Israel und in der Geschwulstlehre von Borst wiedergegeben sind. Ganz so scharf wie diese Bilder sind meine Präparate nicht; ich glaube aber, daß bei diesen Bildern die charakteristischsten Stellen aus den Präparaten herausgegriffen worden sind. Im allgemeinen habe ich hier diese ganz großen protoplasmaarmen Zellen ganz bestimmt in großer Menge gefunden, sodaß ich gerade auf diesen Befund hin die Diagnose auf Hypernephrom stellen konnte, obwohl ich, wie gesagt, nicht ganz sicher bezüglich der histologischen Dia-

gnose war. — Die umhergegebenen Präparate sind nur schwach vergrößert. — Aber was mich besonders bestimmt hat, mich doch schließlich zu der Diagnose des Hypernephroms zu entschließen, das war, wie schon erwähnt, das Vorhandensein von braun pigmentierten Zellen in den Lymphdrüsen, die so charakteristisch aussahen, wie man sie nur in der Nebenniere trifft.

Herr Hildebrand: Ich möchte mir nur die Frage erlauben, wie es mit dem Glykogenbefund gewesen ist. (Herr Riese: Das habe ich nicht untersucht.) Denn sonst habe ich gefunden, das ist die entscheidende, die charakteristische Erscheinung, daß gerade die großen gequollenen Zellen mit Glykogen bei Hypernephrom in sehr schöner Weise vorkommen, während das Glykogen beim Carcinom sich nur spärlich findet.

5. Herr Mellin, **Thiosinamin bei Narbenkontrakturen.** (Siehe den Vortrag im II. Teil dieses Bandes, S. 41.)

Diskussion: Herr Riese: Ich muß zu diesem Vortrage bemerken, daß mir die Wirkung ganz überraschend war. Es waren ganze straffe Kontrakturen vorhanden, und es ist fast nichts gemacht worden als diese Injektionen; ich glaube nicht, daß die Wirkung auf etwas anderes zurückzuführen ist. Mangelhaft sind noch die Finger, sie waren aber fast absolut unbrauchbar; auffallend war die starre Maskenbildung im Gesicht, und außerdem bestanden starke Ektropien an den unteren Augenlidern, die auch zurückgegangen sind, ohne daß wir etwas lokal daran gemacht haben. Ich habe den Eindruck gehabt, daß auch hier eine günstige Wirkung erzielt werden kann und daß es jedenfalls auch bei den Dupuytrenschen Kontrakturen von außerordentlichem Werte wäre, die Injektionen weiter zu versuchen, da ja bei denselben die operativen Ergebnisse selbst nach Herausnahme der ganzen Aponeurose manchmal mangelhaft sind. Bei unseren Versuchen bei Dupuytrenscher Kontraktur zeigte sich jedenfalls eine Wirkung von den Injektionen; sie konnten aber nicht lange genug beobachtet werden.

Herr Mankiewicz: Ich habe das Thiosinamin schon vor zehn Jahren bei Strikturen der Harnröhre und in einigen Fällen von Keloiden angewandt; es ist mir dabei aufgefallen, daß es hier auf die Dauer nicht gewirkt hat: speziell die Harnröhrenkontrakturen sind nach einiger Zeit, in fünf bis sechs Monaten, wiedergekommen. Ich halte also die Wirkung des Thiosinamins für eine vorübergehende.

Herr Lexer hat in größerem Maßstabe seit einem Jahre die Thiosinamineinspritzungen in der Königlichen Poliklinik verwendet. Er faßt seine Erfahrungen dahin zusammen, daß bei den chirurgisch in Frage kommenden Vernarbungen, auf welche das Mittel einwirken soll, eine allgemeine Wirkung, d. h. nach Einspritzung an entferntem Orte, wirkungslos ist. Die örtliche Verwendung des Mittels hat

zwei Nachteile: einmal Schmerzen, sowohl nach Einspritzung von alkoholischen als auch wässerigen Lösungen, wodurch viele Patienten veranlaßt wurden, aus der Behandlung zu scheiden, zweitens das Auftreten von Geschwüren an der Injektionsstelle, was sich nicht immer durch tiefe Einspritzung vermeiden läßt. Dies bezieht sich auf Narbenkontrakturen, Keloidennarben, Keloide und auf die Dupuytrensche Fingerkontraktur. Der Erfolg war bei einfachen und Keloidennarben jedenfalls auffallend, wenn auch langsam eintretend. An Keloiden ist nur eine Erweichung mit nachfolgender Resorption am Orte der Einspritzung zu bemerken.

Am meisten interessierte die Verwendung des Mittels bei der Dupuytrenschen Kontraktur. Zwar wurden Verringerungen der Kontrakturstellungen nach zahlreichen Einspritzungen festgestellt, aber sie waren nicht von Dauer, denn die Kontraktur kehrte im früheren Umfange nach einigen Monaten zurück. Lexer kann daher die Thiosinamineinspritzungen höchstens zur vorübergehenden Verbesserung, nicht als Ersatz der operativen Behandlung empfehlen.

Herr Riese: Ich möchte noch dazu bemerken, daß wir nicht lokal injiziert haben, sondern entfernt vom Orte der Narbenbildung, und daß wir Geschwüre nicht erlebt haben. Ich stehe im allgemeinen der Sache auch skeptisch gegenüber, aber gerade in diesem vorgestellten Falle haben sich ganz entschieden nur gute Wirkungen bei den Thiosinamininjektionen gezeigt.

Herr Hildebrand: Ich wollte nur die Frage aufwerfen, ob man das Recht hat, die Dupuytrensche Kontraktur einfach als Narbe anzusprechen, ob sich da nicht gewisse Differenzen ergeben. In der Dupuytrenschen Kontraktur liegt ein progressiver Charakter, den Narben nicht haben; da ist noch etwas Besonderes, noch ein X, das wir nicht kennen, und deshalb ist diese Identifizierung mit den einfachen Narben meiner Ansicht nach nicht richtig. Auch beim Keloid tritt diese Frage auf. Ich will das bei diesen Betrachtungen nur anregen, weil sich daraus doch vielleicht Unterschiede, beziehungsweise die Wirkung des empfohlenen Mittels ergeben.

6. Herr Riese, **Erfahrungen auf dem Gebiete der Chirurgie der Gallenwege.** (Siehe den Vortrag im II. Teil dieses Bandes, S. 45.)

Diskussion: Herr Körte: Die Anregungen, die Herr Kollege Riese gegeben hat, haben ja so viele Gesichtspunkte betroffen, daß es fast unmöglich ist, sie alle hier in der Diskussion zu erwähnen. Ich bin augenblicklich damit beschäftigt, meine Erfahrungen auf diesem Gebiete in den mehr als 14 Jahren, wo ich Gallenblasen operiere, zusammenzustellen, und kann nur sagen, daß ich mit dem heute Vorgetragenen größtenteils übereinstimme. In einem Punkte, nämlich

bezüglich der Rezidive, bin ich allerdings etwas pessimistischer als er. Wer die Cystotomie macht, wer also die Gallenblase erhält und drainiert, der erlebt Rezidive. Meine Herren, diese Ueberzeugung befestigt sich bei mir mehr und mehr, je länger ich die Patienten nach der Operation beobachte. Zum Zustandekommen derselben ist nicht bloß Stauung und Infektion nötig, sondern es muß noch etwas anderes hinzukommen: das ist die Disposition, d. h. es muß diejenige Beschaffenheit der Galle vorhanden sein, daß Steinbildungen erfolgen. Was das ist, wissen wir leider nicht, und derjenige, der das herausbekommt und ein Mittel dagegen findet, wird einen größeren Erfolg erringen, als wir Chirurgen ihn erringen können. Es ist doch merkwürdig: wenn die Gallengänge verschlossen sind durch Narben oder Tumoren, so bilden sich nur in seltenen Fällen Steine, obwohl Stauung und oft auch Infektion der Galle vorhanden ist — und zwar weil eben in diesen Fällen meistens die Disposition zur Steinablagerung nicht vorhanden ist. Es ist ja sehr schade, daß wir mit solchen unbestimmten Begriffen rechnen müssen; aber es ist ganz gut, wenn wir uns klar machen, daß wir es eben noch nicht wissen. Die Cystektomie und die Drainage der Gallengänge schützt mehr vor Rezidiven, aber ganz sicher ist es auch nicht, und ich habe einen Fall, wo ich hintereinander die Cystotomie, die Cystektomie, die Choledochotomie gemacht habe, und der Patient sonderte trotzdem weiter kleine Steinmengen aus der Leber ab und ist schließlich darüber zugrunde gegangen. Ich sage mir also, wenn ich gegen Rezidive nicht sicher bin, so scheue ich mich, die Leute mit der sogenannten regulären Cholelithiasis zu operieren, bei welchen es nicht in irgend einer Weise strikte notwendig ist. Darin stimmen wir wohl alle überein: bei der eitrigen Cholecystitis ist die Operation ein großer Segen, sowohl bei der akuten als auch bei der chronischen Form, vor allem bei dem Choledochusverschluß durch Stein, wo wir die Gefahr der Cholangitis haben. Wenn wir in solchen Fällen operieren, so leisten wir den Patienten einen großen Dienst: wir sichern ihnen damit das Leben. Wenn diese Patienten auch eventuell nach der Operation noch einzelne Beschwerden behalten, so darf uns das nicht abschrecken. Auch nach der Operation des brandigen Wurmfortsatzes behalten die Patienten zuweilen gewisse Beschwerden. Dafür sind sie von einer Lebensgefahr befreit worden. In der Ausführung der Operation bei Cholelithiasis bin ich radikaler geworden; ich mache jetzt meist die Cystektomie, weil ich mich überzeugt habe, daß doch von der zurückbleibenden Gallenblase Verwachsungsbeschwerden und auch Steinrezidive ausgehen können.

Herr Israel: Ich habe nur wenige Worte noch hinzuzufügen. Um zunächst an das anzuknüpfen, womit Herr Kollege Körte geschlossen hat, nämlich den Unterschied in den Endresultaten bei

der Cystotomie und der Cystektomie, so schließe ich mich vollinhaltlich dem Standpunkte der beiden Vorredner an. Ich habe durchaus den Eindruck gewonnen, daß ich günstigere Enderfolge von der Cystektomie als von der Cystotomie gesehen habe, und zwar bezieht sich das sowohl auf die Steinrezidive als auch auf Adhäsionsbeschwerden. Dann eine kleine Bemerkung, die mich persönlich betrifft: Ich erwähnte einmal die Möglichkeit der Blutungsgefahr bei Einführung eines Drainrohrs in den Choledochus auf Grund einer ungünstigen Erfahrung über die Neigung der Icterischen zu Blutungen, da ich einmal sogar bei Drainierung der Gallenblase eine tödliche Blutung gesehen hatte. Nun, gerade so gut, wie feine Risse es gemacht haben, so dieses Unglück bei Herrn Rieses Patienten infolge der Passage eines Steins sich ereignet hat, wird es auch infolge des Druckes eines Drainrohrs einmal passieren können; es ist aber glücklicherweise ein solches Ereignis nicht wieder vorgekommen. Was die Entstehung der Gallensteine betrifft, so glaube ich, daß da unzweifelhaft noch ein Manko unserer Einsicht in die letzten Ursachen des Prozesses vorhanden ist. Für eine konstitutionelle Disposition scheint mir zu sprechen, daß die Koalition von Gallen- und Nierensteinen nicht ganz selten ist. Ich verfüge über mehrere solche Fälle eigener Beobachtung.

Endlich will ich noch ein Wort über die Cholangitis diffusa sagen, die der Herr Vortragende erwähnt hat — diese allerschlimmste Form der Lebererkrankung —, wobei der infektiöse Prozeß bis in die feinsten Papillen der Gallengänge kriecht und dort zu Hunderten von miliaren Herden führt, welche im Anfangsstadium noch keine wirklichen Abscesse sind, sondern erst später, bei genügend langer Lebensdauer abzedieren. Solche Fälle gelten für absolut verloren und mögen es wohl auch meistens sein. Um so erfreulicher ist es, wenn ich der Erfahrung des Kollegen Riese eine gleichartige anschließen kann. Ich habe eine Frau operiert, welche mir durch Herrn von Leyden zugewiesen war, die bei ihm in der Klinik wegen häufig rezidivierender Gallensteinbeschwerden gelegen hatte und seit sechs Wochen hohen Puls, ansteigende Temperaturen, unregelmäßige Schüttelfröste zeigte, stark icterisch und im höchsten Maße verfallen war, kurz, das ausgesprochene Bild einer Septicopyämie darbot. Ich habe die Choledochotomie gemacht, zwei Steine aus dem Choledochus, einen in der Papille, einen etwas höher oben gelegenen entfernt und habe den Ductus hepaticus drainiert. Ich fand die Leber übersät mit Hunderten und abermals Hunderten von miliaren Herden, sodaß sie wie mit feinstem Staubgries besät aussah. Ich hätte es für absolut unmöglich gehalten, daß ein Mensch mit dieser lokalen und allgemeinen Verfassung am Leben bleibe. Dennoch hat die Frau sich prachtvoll erholt, sie ist blühend und gesund geworden. Und das Seltsamste ist, daß die Erklärung, die

wir uns von der Heilwirkung des Eingriffs machen, für diesen Fall kaum zutrifft. Bei dieser von Kehr vorgeschlagenen Operation hatte man die Vorstellung gehabt, daß die freie Ableitung der gestauten und infizierten Galle das heilende Agens sei. Das traf aber in unserem Falle nicht zu; denn das Quantum Gallenabsonderung aus dem Drainrohr war minimal, die ausgeflossene Galle steril; in den Darm floß auch keine Galle; also hatte die gallenbildende Fähigkeit der Leber bereits so erheblich gelitten, daß von einer wesentlichen Entlastung der Leber nicht die Rede sein konnte. Was zu dem glücklichen Ausgange geführt hat, vermag ich nicht zu sagen. Tatsache ist nur, daß eine Frau, die ich unter allen Umständen für verloren erachtet hatte, durch den Eingriff vollkommen blühend und gesund geworden ist.

Herr Rotter: Meine Herren, ich möchte eine Komplikation erwähnen, welche im Anschluß an die Choledochotomie zwei Patienten das Leben gekostet hat, beim ersten Fall ein Vierteljahr und das andere Mal ein halbes Jahr nach der Operation, nachdem die Heilung eingetreten und die Patienten längst aus dem Krankenhause entlassen waren. Sie kehrten mit einer diffusen Peritonitis in das Krankenhaus zurück. Es wurde die Laparotomie gemacht, und wir fanden in beiden Fällen ein diffuses, galliggefärbtes Exsudat. Beide Patienten starben. Die Sektion stellte nun folgendes fest: Der Choledochus war durch einen Stein nahe der Papille verschlossen, die Narbe des Choledochus war wieder aufgeplatzt und die Galle in die Bauchhöhle hineingeflossen. Das Merkwürdigste war nun, daß in beiden Fällen Lebersteine vorhanden waren; wir konnten in der herausgenommenen Leber in einem hoch oben in der Leber sitzenden großen Lebergange Gallensteine nachweisen. Wir müssen daher wohl annehmen, daß nach erfolgter Heilung Lebersteine in den Choledochus herabgetreten sind und von neuem einen Gallengangsverschluß erzeugt haben. Meines Wissens ist in der Literatur eine derartige Komplikation noch nicht erwähnt.

Herr Israel: War genäht oder drainiert?

Herr Rotter: Es war in beiden Fällen drainiert.

7. Herr Möhring: **Ein Fall von Volvulus.**

Meine Herren! Ich möchte mir gestatten, Ihnen ganz kurz diese 72jährige, dekrepide Frau vorzustellen, die wegen eines Volvulus des Dünn- und Dickdarms, der mit den Zeichen eines Ileus in die Erscheinung getreten war, im Krankenhaus am Urban operiert worden ist. Die Frau hatte bereits seit einem Jahre Beschwerden seitens des Leibes: sie hatte dumpfe, unbestimmte Schmerzen, oft Stuhlverhaltung und Appetitlosigkeit. Allmählich wurden die Beschwerden schlimmer, und zuletzt begann Patientin zu erbrechen. Bei der Untersuchung zeigte sich, daß der Leib stark angeschwollen

war; es ließ sich ein erheblicher Erguß im Abdomen nachweisen, der beiderseitig die Inguinalgegend hernienartig vordrängte, sodaß man zunächst dachte, es handle sich um eine inkarzerierte Hernie; aber beide Vorwölbungen ließen sich leicht zurückbringen. Erbrechen hatte die Patientin im Krankenhause nicht, aber im Magen fand sich fäculenter Inhalt, und Stuhl war auf keine Weise zu erzielen. Herr Oberarzt Brentano nahm am 17. September 1904 die Operation vor. Bei Eröffnung der Bauchhöhle entleerte sich eine sanguinolente Flüssigkeit. Die Darmschlingen waren blaurot verfärbt, gebläht. Mit der eingeführten Hand konnte man nachweisen, daß der gesamte Dünndarm um seinen Mesenterialansatz von rechts nach links gedreht war, und an dem mesenterialen Ansatz fand sich eine weiche, entzündliche Schwellung, die für eine verkäste Mesenterialdrüse angesprochen wurde. Von dieser Stelle gingen nun breite Adhäsionen zu den Dünndarmschlingen und hatten zu erheblichen Verwachsungen der Dünndarmschlingen untereinander geführt. Diese Verwachsungen wurden durchtrennt und die Darmschlingen mit großer Mühe eine nach der andern aus dem Konvolut ausgelöst. Alsdann war es möglich, den gesamten Dünndarm vor die Bauchhöhle zu lagern, um ihn auf diese Weise wieder in seine richtige Lage zu bringen. Dabei zeigte sich, daß an der Achsendrehung auch das Colon teilgenommen hatte, und zwar so weit, daß das Coecum mit dem Processus vermiformis in der Nähe der Milz lag. Durch Vorlagerung des Darmes vor die Bauchhöhle war es möglich, durch eine Drehung von links nach rechts den Darm wieder in seine normale Lage zu bringen und ihn so zu reponieren. Dann wurde die Bauchhöhle geschlossen. Die alte Frau überstand den Eingriff gut, sie hat sich gut erholt. Wir müssen uns also vorstellen, daß durch den entzündlichen Vorgang im Mesenterium die Verwachsungen der Darmschlingen entstanden sind und dann durch eine Gelegenheitsursache die Drehung des ganzen Darmkonvolutes um den Mesenterialansatz eingetreten ist. Nach der Rückdrehung erholte sich der Darm sehr schnell wieder und bekam eine frischrote Färbung. Die entzündliche Schwellung im Mesenterium ist bisher nicht in die Erscheinung getreten. Fieber hat die Patientin nicht gehabt. Sie hat jetzt regelmäßig Stuhl und keine Beschwerden mehr im Leibe. Die Bauchwunde hat eine feste Narbe ohne Neigung zur Hernienbildung hinterlassen.

8. Herr Löhlein: **Sarkom des Unterschenkels.**

Es handelt sich um einen sehr interessanten Fall. Der Mann hatte einen Tumor an der Außenseite des Unterschenkels, der von einem Kollegen außerhalb des Krankenhauses inzidiert worden war; es entleerte sich aber kein Eiter, sondern es zeigte sich infiltriertes geronnenes Gewebe, und die Inzisionswunde heilte nicht. Der

Mann wurde furchtbar elend; wie er zu uns kam, war er ein abgemagerter, vollkommen kachektisch aussehender Mensch, der bloß 86 Pfund wog. Ich exzidierte das Ulcus, das wie Ulcus rodens aussah; die mikroskopische Untersuchung ergab unzweifelhaft, daß ein malignes Sarkom vorlag. Der Mann hatte ungeheure Schmerzen, und ich amputierte den Oberschenkel. Damals waren noch keine Anschwellungen in den Leistendrüsen zu fühlen. Vier Wochen darauf traten hier Tumoren auf, die ich exstirpierte; die Wunde heilte aber nicht, sondern es bildete sich eine große, schwammige, zerfallende Geschwulstmasse. Ich erinnerte mich, daß Esmarch vor Jahren Schmierkur bei Sarkom empfohlen hatte. Daraufhin wurde der Patient der Schmierkur unterworfen, ungefähr zwei Monate nach dem Auftreten der primären Geschwulst, und der Mann, der bisher so elend war, daß wir den Exitus letalis voraussahen und fast jeden Tag erwarteten, erholte sich im Verlauf der Schmierkur und nahm so zu, daß er jetzt dieser blühende Mann geworden ist und heute 127 Pfund wiegt. Ob das durch die Schmierkur — post hoc, ergo propter hoc — geschehen ist, will ich nicht behaupten. Ich halte den Fall für so einzig in seiner Art, daß ich Ihnen hierüber Mitteilung machen zu müssen glaubte.

Sitzung am 12. Dezember 1904.

Vorsitzender: Herr Rotter; Schriftführer: Herr Israel.

1. Herr Croce: a) **Ueber Wirbelfrakturen mit Demonstration von Röntgenbildern.** (Siehe den Vortrag im II. Teil dieses Bandes, S. 59.)

b) **Ueber einige Fälle von Perforation des Magens und Duodenums.** (Siehe den Vortrag im II. Teil dieses Bandes, S. 64.)

2. Herr Immelmann: **Demonstration einiger seltener Handverletzungen.** Ich möchte mir erlauben, Ihnen einige seltene Handverletzungen zu demonstrieren. Die erste ist zwar nicht allzuselten, aber in ihrer Entstehungsursache interessant.

Der Patient (Vorstellung) war vor etwa zehn Wochen damit beschäftigt, einen Beutel, durch den er filtriert hatte, auszuwringen, und er empfand bei dieser Gelegenheit im linken Handgelenk einen heftigen Schmerz. Da nach einiger Zeit keine Besserung eintrat, lag der Verdacht nahe, daß bei jener Manipulation eventuell einer der Handwurzelknochen lädiert worden sei. Da die bloße Palpation keine Gewißheit verschaffte, wurde von der zuständigen Berufsgenossenschaft eine Röntgographie verlangt. Diese zeigt, daß

das Os naviculare frakturiert ist (siehe Fig. 1). Ich zeige Ihnen hier eine stereoskopische Aufnahme des verletzten Handgelenks.

Fig. 1.

Man muß einige Zeit hinschauen, um das Bild stereoskopisch zu sehen. (Demonstration.)

Vielleicht interessiert es die Herren, soweit Sie es noch nicht wissen, zu hören, wie diese stereoskopischen Röntgen-Aufnahmen gemacht werden. Während der Photograph bei gewöhnlichen stereoskopischen Aufnahmen das Objekt mittels zweier ca. $6^3/_4$ cm voneinander entfernter Linsen gleichzeitig aufnimmt, macht der Röntgograph die beiden Aufnahmen nacheinander, und zwar läßt er entweder das Objekt liegen und verschiebt die Lichtquelle um $6^3/_4$ cm, oder er läßt die Lichtquelle stehen und verschiebt das Objekt um $6^3/_4$ cm. Da letzteres umständlicher ist, läßt er gewöhnlich das Objekt liegen und verschiebt die Lichtquelle.

Im Anschluß an diesen interessanten Fall erlaube ich mir, Ihnen noch eine zweite Handverletzung, allerdings nur im Röntgenbild, zu zeigen, die ich in den acht Jahren, seitdem ich Röntgen-Aufnahmen mache, noch nicht beobachtet habe.

Es handelt sich um die Luxation der Grundphalange des Mittelfingers, und zwar dorsalwärts (siehe Fig. 2). Die Luxationen des Daumens sind häufiger; die Luxationen im Grundphalangengelenk des Zeigefingers seltener und am seltensten die Luxationen im Grundphalangengelenk der übrigen Finger. Der Patient ist auf die gespreizten Finger der betreffenden Hand gefallen und hat sich dabei diese Luxation zugezogen.

Fig. 2.

Ich habe eine Vergrößerung des Röntgenbildes angefertigt, (Demonstration), um auch aus der Entfernung diese Verletzung zeigen zu können. Die Diagnose der Luxation des Daumens im Carpo-Phalangealgelenk — bekanntlich ist durch Röntgen nach-

Fig. 3.

Fig. 4.

gewiesen, daß der Daumen keine Metaphalange besitzt, sondern drei Phalangen, wie die übrigen Finger (siehe Fig. 3) — ist äußerst schwierig. Ich zeige Ihnen jetzt das Röntgenbild einer verletzten Hand, bei der eine derartige Luxation diagnostiziert war. Sie sehen, daß es sich um eine Fraktur des Condyl. int. der Basis der Grundphalange des Daumens handelt, bei der die letztere vom Os trapetium abgewichen ist und so eine Luxation vorgetäuscht wird. Diese Fraktur wird die Bennettsche genannt (siehe Fig. 4).

3. Herr Dirk: **Ueber die Scopolamin-Morphium-Narkose.** (Siehe den Vortrag im II. Teil dieses Bandes, S. 67.

Diskussion: Herr J. Israel: M. H.! Ich möchte den Ausführungen des Herrn Vorredners einige eigene Erfahrungen über die Scopolaminnarkose hinzufügen. Im großen und ganzen kann ich das, was der Herr Kollege in so vorzüglicher Weise dargestellt hat, unterschreiben. Meine Erfahrungen beziehen sich auf 332 Narkosen mit Scopolamin und Morphium, die insofern eine etwas andere Basis für die Beurteilung ergeben, als ich nicht dieselben Dosen gebraucht habe wie der Herr Vorredner. Wir haben nach einigen tastenden Versuchen ganz konstant eine einzige Einspritzung von 8 mg Scopolamin und 2 cg Morphium drei Viertelstunden vor der Operation gebraucht, ohne daß ich etwa sagen will, daß diese Methode besser wäre als die Darreichung der Gesamtdosis in zwei oder drei Etappen; im Gegenteil: ich möchte fast glauben, daß dieses etappenweise Vorgehen vor gewissen Unzuträglichkeiten vielleicht eher sichern mag. Auf der anderen Seite müssen wir uns aber klar machen, daß bei mehreren aufeinander folgenden Operationen im großen Betriebe eines Krankenhauses oder einer Klinik die präzise Durchführung dieser Maßnahme ziemlich schwierig ist. Wir sind davon abhängig, daß wir vorher beurteilen müssen, wie lange jede voraufgehende Operation dauern wird, um wissen zu können, wann wir dem nächsten Kranken die Einspritzung zu machen haben. Das läßt sich manchmal garnicht genau vorausberechnen. Deshalb wird der eine Patient viel zu früh, der andere zu spät zur Operation gebracht.

Aber das sind vielleicht kleine Nebenumstände, über die es sich nicht lohnt, zu sprechen. Wichtiger scheint mir, daß wir von diesen 332 Narkosen 32 ohne jedes andere Narcoticum auszuführen vermochten; wobei ich bemerken will, daß die Scopolamin-Morphium-Narkosen ausschließlich bei großen Operationen zur Anwendung kamen. Ich unterlasse es, die Kategorien der Operationen anzuführen. Im wesentlichen handelte es sich um abdominelle Operationen. Also in 9,6 % aller Fälle sind wir ohne andere Narcotica

ausgekommen. In den übrigen Fällen waren wir genötigt, entweder Chloroform oder Aether zu geben — überwiegend Chloroform, in einzelnen Fällen Aether, in anderen wenig Chloroform mit darauf folgender Aetherisierung.

Ueber die Dosierung des Aethers habe ich keine Auszüge gemacht, dagegen kann ich auf Grund der Berechnung sagen, daß wir meistens mit 10—20, im Maximum mit 25 ccm Chloroform auskommen konnten. (Herr Rotter: Welche Methode wenden Sie an?) — Tropfmethode. Also 10—15 ccm Chloroform haben im Durchschnitt gereicht; das Maximum war 25 ccm.

Was die Annehmlichkeit der Narkose betrifft, so unterliegt diese gar keinem Zweifel. Die Leute, die früher einmal eine Chloroform- oder Aethernarkose gekostet haben und jetzt mit Scopolamin-Morphium narkotisiert worden sind, fühlen sich wie im Himmel; alle Aufregung vor der Narkose fällt fort; Uebelkeiten oder Erbrechen kommen zwar einmal vor, sind aber viel seltener. Die Leute schlummern sanft in die Bewußtlosigkeit über, ohne sich gegen die unangenehmen Eindrücke des Narcoticums sträuben zu brauchen.

Aber eine unangenehme Eigenschaft dieses Verfahrens ist die außerordentliche Ungleichmäßigkeit der Wirkung. Obwohl wir uns immer des guten Merckschen Präparats bedient haben, so haben wir doch in vielen Punkten die erheblichsten Differenzen der Wirkung gefunden, zunächst bezüglich des vor der Operation eintretenden und nachher fortdauernden Schlafzustandes. Während manche Leute nach einer Einspritzung so fest schlafen, daß sie gar nichts von der Operation merken, dann bis zum Abend weiter schlafen, gibt es nun wieder andere, auf welche diese Einspritzung fast gar keinen Eindruck macht, die danach so munter sind, als ob man ihnen destilliertes Wasser eingespritzt hätte. Dieselbe Ungleichheit ergibt sich bezüglich der Dosen von Chloroform oder Aether, deren man benötigt. Es gibt einzelne Leute, die nur einige Tropfen auf die Maske brauchen, um für eine Stunde insensibel zu sein, während andere 25 ccm Chloroform nötig haben. Bezüglich des Schlafes nach der Operation ist das erst recht auffallend. Es gibt Patienten, die gleich nach der Operation munter sind; andere, die bis zur Nacht schlafen.

Nachschmerz wird von den Wenigsten empfunden — das ist eine ebenso häufige wie angenehme Beobachtung, sodaß man an dem ersten Tage die sonst oft notwendigen Morphiumspritzen erspart.

Aber auch in objektiver Beziehung finde ich eine Ungleichheit der physiologischen Wirkung, und zwar erstens bezüglich der Pupillenweite, zweitens bezüglich der Pulsfrequenz. Es gibt Leute, die — immer bei derselben Dosierung — ganz erhebliche Erweiterung der Pupillen zeigen, andere, bei denen gar keine Pupillen-

erweiterung beobachtet wird, und wieder andere, die enge Pupillen haben, weil die Morphiumwirkung überwiegt. Dasselbe gilt von der Pulsfrequenz. Bei manchen Leuten ist ein sehr geringer Eindruck auf die Pulsfrequenz wahrnehmbar, während bei anderen die Pulsziffer erheblich steigt, was mich bisher abgehalten hat, die Methode bei Herzkranken zu üben. Wir fanden die größte Wirksamkeit des Präparats bei Leuten jenseits des fünften Dezenniums. Fast ausschließlich unter diesen Leuten genügte die Scopolamin-Morphiuminjektion für sich allein zur Narkose, während jüngere Individuen viel refraktärer gegen diese Mittel waren und noch des Chloroforms oder des Aethers benötigten.

Nun die wichtige Frage nach der Schädlichkeit. Der Herr Kollege hat von drei Todesfällen erzählt. Es ist ja außerordentlich schwierig, in solchen Fällen sich ein Urteil über den Anteil des Scopolamins zu bilden, um so mehr, als daneben auch Chloroform gebraucht worden ist (Herr Rotter: Etwas wohl!). Jedenfalls aber fühle ich mich verpflichtet, zur Ergänzung der Angaben des Herrn Vortragenden unsere Erfahrungen in dieser Beziehung mitzuteilen. Wir haben unter den 332 Fällen einen Tod in der Narkose gehabt, und zwar bei einem Patienten, der 45 ccm Aether bekommen hatte, gar kein Chloroform. Der Tod erfolgte plötzlich beim ersten Hautschnitt. Dieser Patient befand sich allerdings in einer so desolaten Verfassung, daß er kurz vor der Herzlähmung stand. Er hatte acht Tage Anurie gehabt, war dunkelblau und bildete das ungünstigste Objekt, das man sich wohl für jede Art von Narkose vorstellen konnte. Ob er nun mit einem anderen Narcoticum oder ohne Narcoticum am Leben geblieben wäre, weiß ich nicht; aber ich fühle mich verpflichtet, im Interesse der Statistik diesen Fall mitzuteilen, wobei ich bemerken will, daß mir allerdings unter den Fällen von Anurie, die ich operiert habe und die zum Teil noch länger anurisch waren, noch keiner in der Narkose gestorben ist.

Wichtiger erscheinen mir aber zwei Fälle, wo die Kranken nicht in der Narkose, aber einige Tage später unter auffälligen Umständen gestorben sind, die von denen abwichen, die wir sonst bei postnarkotischen Todesfällen gesehen haben. Ich will mir daher erlauben, Ihnen diese zwei Fälle kurz mitzuteilen und Ihrer Beurteilung zu unterbreiten, ob eine Beziehung zwischen dem Narcoticum und dem Exitus anzunehmen ist.

Die erste Beobachtung betraf einen Patienten, bei dem zwei Tage hintereinander die Scopolamin-Morphium-Injektion gemacht worden war, weil wir ihn schon einmal zur Operation angesetzt hatten; diese mußte unterbleiben, weil dringende Operationen unsere Zeit in Anspruch nahmen. Er bekam dieselbe Dose am nächsten Tage wieder, dazu 18 ccm Chloroform. Es handelte sich um einen etwas schwächlichen Menschen mit einseitiger Nierentuberculose,

mit guter Funktionsfähigkeit der anderen Niere und ohne Komplikationen seitens anderer Organe. Dieser Patient bekam nach der ganz glatt verlaufenen Operation auffallende Unruhe, eine Pulsfrequenz von über 120; dieser Zustand von Unruhe und hoher Pulsfrequenz ohne Fieber und ohne auffällige Störung der Harnsekretion hielt an bis zum Ablauf von dreimal 24 Stunden; dann fiel er in seiner Unruhe am Morgen des vierten Tages aus dem Bett, verlor die Besinnung und starb im Coma an demselben Tag. Die Sektion bewies, daß keine ältere Erkrankung der anderen Niere, insbesondere keine Tuberculose bestand, keine Wundkrankheit, dagegen zeigte sich ein sehr schlaffes, gelblich gefärbtes Herz mit erheblicher Verfettung der Papillarmuskeln, eine Verfettung der Leber und eine akute Trübung und Schwellung der vorher ganz gesunden Niere.

Wenn Sie nun diesen Befund vergleichen wollen mit dem Befund des nächsten mitzuteilenden Falles, dann werden Sie zwischen beiden eine Aehnlichkeit finden, die zu denken gibt. Hier handelte es sich um ein junges, außerordentlich kräftig gebautes Mädchen, das mit einer Peritonitis infolge Platzens einer Pyosalpinx zu uns kam. Es waren neben der Scopolamin-Morphiumnarkose 25 ccm Chloroform gebraucht worden. Bei der Laparotomie fand sich eine mäßige Peritonitis im Beckenabschnitt der Bauchhöhle. In den ersten 24 Stunden nach der Operation war das Befinden vorzüglich: die Kranke war weder übel noch hatte sie sonst irgend einen Eindruck von der Operation bekommen. Kein Erbrechen. Nach den zweiten 24 Stunden stellte sich dieselbe Unruhe ein wie beim vorigen Patienten. In den dritten 24 Stunden traten Benommenheit, Coma, vollkommene Analgesie und allerstärkste Pupillenenge ein und eine ad minimum herabgesetzte Harnausscheidung: 40 ccm in 24 Stunden. Tod am vierten Tage. Bei der Sektion fanden wir eine so kolossale Verfettung der Nieren, der Leber und des Herzens ohne jede Schwellung der Milz, daß jeder Mensch sagen mußte: Das sieht wie eine Phosphorvergiftung aus. Es war aber nicht daran zu denken, daß etwas Derartiges mitspielen konnte. Das Fehlen jeder Milzschwellung, sowie der Befund am Peritoneum schloß Sepsis aus. Ich schickte die Präparate wegen der Ungewöhnlichkeit des Falles Herrn Geheimrat Orth zu, der sofort dieselbe Ansicht aussprach und meinte, wenn eine Phosphorvergiftung nicht vorliege, könne man den Befund nur auf die Narcotica beziehen; Sepsis sei ausgeschlossen. Nun haben wir bei Darreichung von 18, resp. 25 ccm Chloroform niemals solche Vergiftungszustände der parenchymatösen Organe gesehen; ich möchte deshalb die Frage zur Erwägung stellen, ob nicht etwa aus der Kombination dieser Narcotica Schädigungen parenchymatöser Organe erwachsen können, die bei einfacher Darreichung von Chloroform und Aether in mäßigen Mengen

nicht leicht beobachtet werden. Sollte vielleicht die Elimination des Chloroforms durch die vorhergehende Scopolamin-Morphium-darreichung verzögert werden?

Herr Rotter: Ich möchte mir nur erlauben, zu dem, was Herr Kollege Israel ausgeführt hat, zu bemerken, daß die Darreichung des Mittels in zwei Etappen im Krankenhause sich doch im allgemeinen leidlich bequem ausführen läßt; in der Privatpraxis gewiß nicht. Es kommt ja auch nicht genau darauf an, daß man gerade zwei Stunden nach der ersten Einspritzung anfängt zu operieren, sondern man kann ja ebensogut drei Stunden nach der ersten Einspritzung mit der Operation beginnen. Wenn man dann etwas Aether und Chloroform hinzunimmt, stellt sich genau derselbe Zustand ein, als wenn man die Operation nach zwei Stunden ausführt. Die ungleichmäßige Wirkung des Morphium-Hyoscins bei verschiedenen Patienten haben wir natürlich auch sehr häufig beobachtet, und ich habe mir im allgemeinen die Sache so erklärt, daß gewisse individuelle Verschiedenheiten bei den Patienten bestehen, nicht so, daß das Präparat daran schuld sei. Wenn man z. B. aus demselben Präparat an einem Tage drei bis vier Patienten gespritzt hat und zwei gut in die Narkose kommen, die anderen hingegen nicht, so kann doch bloß die individuelle Verschiedenheit daran schuld sein.

Im übrigen, muß ich sagen, bin ich von der Morphium-Hyoscin-narkose sehr erbaut. Sie ist eine außerordentlich humane Narkose und bringt besonders aufgeregte, nervöse Damen in einer sehr bequemen Weise in den Schlaf hinein. Ein Spezialkollege, den ich gelegentlich operiert habe und der diese Narkose aus eigener Erfahrung noch nicht kannte, da in seiner Klinik mit dem Mittel nicht gearbeitet wurde, hat mir ein paar Tage nach der Narkose gesagt: Diese Narkose ist ideal! Diese humane Seite der Narkose muß ich besonders betonen. Und dann muß ich sagen: wenn man lange Operationen zu machen hat, z. B. Colonresektionen u. dgl., die $1^1/_2$ bis 2 Stunden in Anspruch nehmen, so ist es ein großer Vorteil, wenn man nicht so große Mengen Narcotica anzuwenden braucht. Dies alles, sowie das ganze Befinden der Patienten nach der Narkose, der Umstand, daß sie nicht erbrechen und bald wieder Nahrung zu sich nehmen können, sind Momente, die man sehr hoch schätzen lernt, wenn man mehr Erfahrungen mit dieser Narkose gemacht hat. Ob sie nun Gefahren hat, bleibt abzuwarten; das werden wir ja bei weiterer Anwendung der Narkose bald erfahren. Augenblicklich glaube ich, daß die drei Todesfälle, die wir hier gehabt haben, mehr auf das Leiden zurückzuführen sind als auf die Narkose.

4. Herr Rotter: **Erfahrungen über die Operation der akuten Appendicitis in den ersten 48 Stunden.** (Siehe den Vortrag im II. Teil dieses Bandes, S. 75.)

Diskussion: Herr Sonnenburg: M. H.! Die sehr interessanten Ausführungen des Herrn Kollegen Rotter sind auch aus dem Grunde besonders schätzenswert, weil seine Fälle zu Tabellen zusammengestellt sind. Nun möchte ich gerade an diese letzte Tafel zunächst einmal anknüpfen und meinen Standpunkt dahin präzisieren, daß wir bei der fortschreitenden Form der Peritonitis durch die Frühoperation in der Tat die Prognose ganz erheblich bessern können.

In den letzten drei Jahren wurden im Krankenhause Moabit und in meiner Privatpraxis über 50 Fälle in den ersten 48 Stunden operiert.

Wie aus meiner Tabelle [1]) ersichtlich ist, handelt es sich bei diesen Frühoperationen ausschließlich um schwere pathologische Veränderungen der Appendix und ihrer Umgebung, um Fälle, bei denen das Peritoneum sofort in größerer Ausdehnung an der Entzündung teilnahm und meist den Charakter der fortschreitenden Entzündung zeigte. Wenn wir berücksichtigen, daß in diesem Zeitraume allein auf unserer chirurgischen Abteilung im ganzen 160 Patienten aufgenommen wurden, deren Erkrankung nicht älter war als 48 Stunden, und daß wir von diesen 50 sofort operierten mit acht Todesfällen, 70 im weiteren Verlaufe des akuten Anfalles operierten mit sechs Todesfällen und 42 exspektativ behandelten, von denen keiner gestorben ist, so wird man wohl zugeben müssen, daß die Auswahl zur Frühoperation von uns verhältnismäßig richtig getroffen worden ist und wir zielbewußt die Erkrankungen mit akuter Gangrän, respektive Perforation und fortschreitender Peritonitis aus diesen Fällen richtig diagnostiziert und zum sofortigen operativen Einschreiten mit Recht geeignet gehalten haben. Es ergibt sich daraus, daß es in der Tat doch möglich ist, bestimmte Diagnosen über den pathologischen Zustand des Peritoneums und des Wurmfortsatzes auch in den ersten 24—48 Stunden zu stellen, und daß die Symptome dieser Fälle alle so charakteristisch waren, daß wir aus ihnen einen Rückschluß auf den Zustand in der Leibeshöhle machen konnten. Von den 70 im späteren Verlaufe des akuten Anfalles operierten Fällen sind sechs gestorben, zwei an Embolien, vier an einer nicht zum Stillstand gekommenen, fortschreitenden eitrigen Peritonitis. Die Frage, ob diese vier — und nur um diese kann es sich handeln — durch die Operation in den ersten 48 Stunden eine bessere Prognose gegeben hätten, läßt sich weder bejahen noch verneinen. Jedenfalls waren die Symptome bei diesen

1) Die Tabelle ist hier nicht zum Abdruck gekommen.

vier nicht so alarmierend, daß ein sofortiger Eingriff nach unseren Erfahrungen bei ihnen notwendig erschien. Wir können daher wohl sagen, daß bei diesen 70 Patienten die zunächst abwartende Therapie am Platze war. Wenn wir die 160 Fälle, die ganz frisch eingeliefert wurden, sofort alle operiert hätten, so hätten wir gewiß auch eine ganze Reihe durchgebracht. Ob aber das Endresultat wesentlich anders als bei dem von uns eingeschlagenen Verfahren gewesen wäre, läßt sich bei so kleinen Zahlen natürlich nicht entscheiden.

Der Umstand, daß wir bei den 50 in den ersten Tagen operierten Patienten acht Todesfälle hatten, ist ein Beweis dafür, daß es immer Anfälle geben wird, welche durch eine hochgradige Infektiosität sich als prognostisch absolut schlecht erweisen werden, bei denen die Patienten mit oder ohne Operation durch die Toxinwirkung zugrunde gehen. Diese Todesfälle werden in den Tabellen der Frühoperationen immer figurieren; es wird uns nie gelingen, alle Fälle durch sofortige Operation, mag sie noch so früh ausgeführt sein, zu retten. Es darf nichts Unmögliches von der Frühoperation verlangt werden. Wir wollen durch die Frühoperation erreichen, daß wir mit Hilfe derselben die Mortalität auch der gleich unter schweren Symptomen auftretenden Anfälle auf ein gewisses Minimum reduzieren. Wir wollen die Prognose der an und für sich schlechthin fortschreitenden Fälle bessern, und das erreichen wir unzweifelhaft durch die Operation in den ersten 24 oder 48 Stunden. Aber wir wollen nicht kritiklos bei Beginn jeglichen Anfalls den Leib aufschneiden und den Processus vermiformis entfernen. Die leichten Anfälle klingen in wenigen Tagen aus, und so ungefährlich ist die Laparotomie nicht, daß sie auch in diesen gutartig verlaufenden Anfällen den Vorzug vor der exspektativen Therapie verdient.

Eine andere Frage ist die, ob wir, vorausgesetzt, daß der Eingriff als solcher stets eine günstige Prognose gibt, durch die Frühoperation in Hinsicht auf die schnellere Ausheilung des Kranken günstigere Verhältnisse schaffen als bei der exspektativen Therapie. Wenn wir nochmals auf die immerhin noch kleinen Zahlen der Frühoperationen, über die wir verfügen, zurückkommen, so können wir wohl ohne weiteres sagen, daß in den 70 im späteren Verlauf der Perityphlitis vorgenommenen Operationen die Patienten vielleicht zum Teil ein längeres Krankenlager durchmachen mußten, auch der Gefahr der Bauchbrüche eher ausgesetzt waren, endlich, daß bei vielen von ihnen auch noch Nachoperationen erforderlich wurden, besonders in den Fällen, wo wegen der Größe der Abscesse der Wurmfortsatz nicht gleich mit entfernt werden konnte.

Wenn auch zugegeben werden muß, daß eine Verkürzung des Krankenlagers und eine schnellere Ausheilung der Patienten durch jede Frühoperation erreicht werden könnte, so sind doch vorläufig

für uns diese Momente nicht so ausschlaggebend, daß sie uns veranlassen sollten, in jedem Anfall sofort die Appendektomie vorzunehmen. Außerdem verläuft auch nicht jeder nach den ersten 24 Stunden operierte Fall ganz glatt, Komplikationen, z. B. sekundäre Abscesse und dergleichen, können sich auch hier ereignen.

Herr Israel: Ich knüpfe an die letzten Worte des Herrn Sonnenburg an. Wenn wir der dritten Gruppe nützen wollen, müssen wir die beiden ersten Gruppen nolens volens mit in den Kauf nehmen. Denn bei aller Achtung vor dem diagnostischen Scharfblick und der großen Erfahrung des Kollegen Sonnenburg stehe ich nicht an, auf Grund meiner eigenen sorgfältigen Beobachtung zu behaupten, daß in einer sehr großen Anzahl von Fällen die bisher bekannten klinischen Symptome vollkommen versagen für die sichere Erkenntnis desjenigen, was in der Bauchhöhle vorgeht. Dieses unser diagnostisches Unvermögen ist es, was uns dazu gezwungen hat, alle Fälle im Frühstadium zu operieren, wenn wir uns auch ganz klar bewußt sind, daß vielleicht von 100 frühzeitig operierten Fällen 80 ohne unser Zutun durchkommen würden. Da wir aber von keinem Patienten sicher wissen können, ob er zu den 80 gehört, die genesen, oder zu den 20, die sterben, müssen wir eben die Konsequenz ziehen, alle 100 zu operieren, wenn wir auch die 20 durchbringen wollen. Wir sind gezwungen, so lange auf diesem summarischen Verfahren zu beharren, bis man eindeutige diagnostische Merkmale gefunden hat, um in jedem Falle sicher unterscheiden zu können, was für ein Prozeß vorliegt, ob wir es mit einer Gangrän des Wurmfortsatzes zu tun haben, ob mit einer einfachen Retention oder einer ulcerösen, zur Perforation intendierender Form, ob wir es mit einem eitrigen Exsudat zu tun haben oder mit einem nichteitrigen, ob ein peritonitischer Prozeß progredient ist oder sich lokalisieren wird. Alle solche Dinge lassen sich scheinbar sehr gut aus den Symptomen erkennen, wenn man das abgelaufene Krankheitsbild retrospektiv überblickt; aber die befriedigendsten Epikrisen verhelfen uns nicht zu einer sicheren Prognose des Einzelfalls. Bei keinem anscheinend leichten Kranken wissen wir, was in der nächsten Stunde vorgehen wird. Auf Grund vieler Erfahrungen über den gänzlich unvermuteten plötzlichen Eintritt einer oft nicht mehr abwendbaren Lebensgefahr bin ich zu einem ganz überzeugten Anhänger der generellen Frühoperation geworden, obwohl ich schmerzlich empfinde, daß wir uns damit ein Armutszeugnis über unsere diagnostischen Fähigkeiten ausstellen. Ich lasse mir aber lieber diesen Vorwurf gefallen, als daß ich mir selbst den Vorwurf machen müßte, nur einen einzigen Patienten durch Zögern verloren zu haben, der durch rechtzeitigen Entschluß zur Operation hätte gerettet werden können.

Bereits am 2. März dieses Jahres habe ich Gelegenheit gehabt, in der Medizinischen Gesellschaft meinen Standpunkt darzulegen, wobei ich mich in erfreulicher Uebereinstimmung mit Herrn Kollegen Rotter befand. Mein Material von Frühoperationen war derzeit noch recht klein; denn ich hatte mich zu der Ueberzeugung von der Notwendigkeit des frühen Eingreifens erst seit dem Beginn des Monats Juli 1903 durchgerungen. Heute kann ich etwas größere Zahlen bringen, die das wohl zu bestätigen vermögen, was ich damals behauptet habe. Ich stütze mich jetzt seit dem Vorjahre auf 185 Fälle. Aus dieser Statistik resultiert dasselbe wie aus den kleinen Zahlen, die ich damals in der Medizinischen Gesellschaft gab, nämlich erstens die Gefahrlosigkeit der Intervalloperationen, zweitens die minimale Sterblichkeit bei den Frühoperationen, drittens die schlechten Resultate der Operationen, die später als 48 Stunden nach Beginn des Anfalls ausgeführt werden. Sie werden das aus folgenden Ziffern entnehmen:

Unter 100 Intervalloperationen hatte ich keinen Todesfall, unter 48 in den ersten 48 Stunden Operierten habe ich einen einzigen verloren, der eine diffuse Peritonitis hatte, das entspricht 2%. Den Einwand, der leicht gemacht werden könnte, daß es sich bei diesen vorzüglichen Resultaten der Frühoperationen nur um leichte Fälle gehandelt hätte, könnte ich sehr leicht widerlegen, wenn ich Zeit hätte, die Krankengeschichten zu bringen. Statt dessen würde ich bitten, einige der Präparate herumreichen zu dürfen, die in dieser Zeit gewonnen sind; da werden Sie totale und partielle Gangränen des Wurmfortsatzes, Perforationen, eitrige Retentionszustände, dicht vor der Perforation stehende Ulcerationen finden. Hier ist einer, den ich erst gestern Abend operiert habe, der noch nicht 24 Stunden alt ist, mit einem schweren Empyem. Also es befinden sich darunter nicht nur die schwersten örtlichen Affektionen des Wurmfortsatzes, sondern auch Fälle mit diffuser eitriger Peritonitis größter Ausdehnung, was Sie daraus entnehmen können, daß ich genötigt war, den Leib vom Rippenrande bis zur Symphyse aufzuschneiden. Man kann bestimmt sagen, daß ein nicht kleiner Teil dieser 48 Fälle ohne Frühoperation dem sicheren Tode verfallen gewesen wäre. Und gerade unter diesen deletärsten Fällen waren nicht wenige, deren Krankheitssymptome nicht den geringsten Schluß auf die Gefahr, in der die Patienten schwebten, gestattet hätten, sodaß man bestimmt auf Grund des klinischen Bildes keine Indikation zum Eingriffe gefunden hätte. So wären sie dem Untergang geweiht gewesen, wenn sie nicht durch die prinzipielle Ausführung der Frühoperation ohne Ansehung der Symptome gerettet worden wären.

Im Gegensatz nun zu diesen Frühoperationen fällt die große Sterblichkeit der Operationen in den späteren Stadien des Anfalls

auf. Da habe ich unter 37 Operationen zwischen dem dritten und vierzehnten Tage 16 Todesfälle zu beklagen; das entspricht einer Mortalität von 43,2 % — ein enormer Gegensatz gegenüber der Sterblichkeit von 2 % der Frühoperationen in den ersten 48 Stunden. Von diesen gestorbenen 16 sind allein 14 Fälle von diffuser eitriger irreparabler Peritonitis gewesen. Wenn man bedenkt, daß man bei einem Teil dieser 14 Fälle den Eintritt eitriger Peritonitis sicher durch die Frühoperation hätte vermeiden können, bei einem andern Teil die bereits eingetretene Peritonitis in den ersten 48 Stunden noch hätte mit Erfolg operieren können, während sie später durch die Operation nicht mehr zu retten sind, so springt der große Gegensatz der Prognose der späteren und der früheren Operation ins Gesicht. Denn wie Herr Rotter ganz überzeugend dargetan hat, wächst die Gefahr der progredienten Peritonitis mit jeder Stunde; einen Teil von denen, die wir noch in den ersten 24 Stunden heilen können, können wir in den zweiten 24 Stunden nicht mehr retten; und die in den zweiten 24 Stunden noch heilbar waren, sind in den dritten zum größten Teil verloren. Nun gibt es ja eine ganze Anzahl von progredienten Peritonitiden auch bei der Frühoperation, aber die Aussicht auf Rettung ist doch eine ganz erheblich größere, wie Herrn Rotters und meine Statistik lehren.

(Herr Rotter: Spülen Sie?)

Ich habe bisher noch nie die Bauchhöhle gespült Dagegen lasse ich, wenn ich eine progrediente Peritonitis vor mir habe, die Bauchwunde offen, lege eine lockere Mullschürze über die Därme, führe Mullstreifen in das Becken, die Lumbalgegenden, den subphrenischen Raum, ziehe die Bauchwundränder durch Fäden nur so weit zusammen, daß sie 5—8 cm weit klaffen. Die Fäden dienen nur dazu, den Prolaps der Därme zu verhindern. Diese technische Bemerkung als Antwort auf Herrn Rotters Frage.

Wenn wir nun von diffusen Peritonitiden in den Frühstadien sprechen, so müssen wir den Begriff präzisieren. Ich verstehe darunter eitrige Peritonitiden ohne irgend eine erkennbare Abkammerung, ohne daß wir damit sagen wollen, daß die Eiterung sich jedesmal auf die ganze Bauchhöhle erstreckt hat. Denn wir sind ja garnicht imstande, von einem umschriebenen Einschnitt aus stets mit Sicherheit die räumliche Ausdehnung der Peritonitis festzustellen. Man darf nur annehmen, daß, wenn die Därme, soweit sie übersehen werden können, im Eiter schwimmen, ohne daß eine Grenze durch Verklebung auffindbar ist, dann der Prozeß diffus ist oder es werden wird. Insofern möchte ich lieber von nicht abgekammerten als von diffusen Peritonitiden reden. (Zuruf: Fortschreitenden!) Diesen Namen akzeptiere ich als den besseren.

Von fortschreitenden Peritonitiden befanden sich unter den in den ersten 48 Stunden operierten 13, wenn ich dazu die Fälle rechnen darf, die Herr Kollege Rotter als dünneitrig bezeichnet hat, dagegen die trübserösen ausschließe. Von diesen 13 Fällen nicht abgekammerter Peritonitiden verlief einer letal, das entspricht einer Mortalität von 6,1%, während unter den 14 Kranken, die später als in den ersten zweimal 24 Stunden operiert worden sind, 13 zugrunde gegangen sind. Dies entspricht einer Mortalität von 92,8%, das heißt, sie sind fast alle verloren. Auf Grund dieser Tatsachen ist es klar, daß die nach Ablauf von 48 Stunden zur Operation gelangenden Kranken viel schlechtere Aussicht haben und die Mortalität der dann Operierten sehr groß werden muß, selbst wenn man alle Fälle operierte. Aber der Prozentsatz der Todesfälle unter den Operationen dieser Periode wird noch dazu dadurch ein viel größerer, weil ich nach Ablauf der ersten 48 Stunden nur die Fälle operiere, denen es schlecht geht, denen eine unmittelbare Gefahr, angezeigt durch die Schwere der Symptome, droht. Bei allen anderen mache ich es so wie Herr Kollege Rotter: ist einmal die Gefahr der ersten 24 oder 48 Stunden vorüber, sowie die Möglichkeit, präventiv zu helfen, dann verhalte ich mich abwartend und greife nur ein, wenn es zur Bildung eines Abscesses oder einer Peritonitis kommt. Nach Beendigung des Anfalls rate ich zur Intervalloperation. In den späteren Stadien des Anfalls geben uns, wenn auch nicht immer, so doch in der Regel, die Symptome viel sicherere Auskunft über die etwa eintretende Notwendigkeit einer Operation, als das innerhalb der ersten 24 Stunden der Fall ist. In diesem Frühstadium braucht eine Peritonitis, die ohne sofortige Operation in Kürze tödlich werden würde, sich weder durch die Temperatur noch durch die Pulsfrequenz noch die Atemfrequenz, weder durch Aufhebung der abdominalen Respiration noch durch spontane oder Druckschmerzhaftigkeit zu verraten. Für alle diese Behauptungen könnte ich Beweise aus meiner eigenen Beobachtung erbringen. Sind also die Symptome bei dem schlimmsten Folgezustand der Perityphlitis so unsicher, dann ist es unzulässig, von so trügerischen Kennzeichen unsere therapeutischen Entschließungen abhängig zu machen. Deshalb sind wir gezwungen, die Perityphlitiker durch frühzeitigste Entfernung des kranken Organs vor Folgezuständen zu bewahren, deren Eintreten wir nur durch die Operation verhindern können. Wir wollen also präventiv vorgehen, bevor peritonitische Komplikationen eingetreten sind, welche so häufig unserer Therapie spotten; wir müssen die obligatorische Frühoperation betrachten wie die obligatorische Unfallsversicherung: es werden gewiß sehr viel Versicherte keinen Unfall erleiden, aber wer von einem schweren Unfall betroffen ist, ohne versichert zu sein, der erleidet einen größeren Schaden, als ihm die Zahlung der Prämie zufügt.

Herr Riese: Ich möchte auch meiner Freude darüber Ausdruck geben, daß Herr Rotter ein Anhänger der Frühoperation geworden ist, und möchte noch etwas erwähnen, was mich mit bestimmt, der Frühoperation das Wort zu reden. Das ist der Umstand, daß man die Patienten, wenn man sie mit großen Schmerzen vor sich hat, sehr viel leichter zur Operation bewegen kann als wenn man ihnen nachher sagt: Nun sind die Schmerzen abgeklungen, jetzt mußt du dich operieren lassen. Ich habe die Erfahrung gemacht, daß wir unter solchen Umständen eine große Anzahl von Patienten nicht zur Operation bewegen können. Wir bekommen sie dann im zweiten oder dritten Anfall häufig in so desolatem Zustande zur Operation, daß eine Rettung nicht mehr möglich erscheint. Dieser Umstand hat mich auch immer mehr dazu gebracht, stets so früh wie möglich zu operieren.

Ich kann mich mit den Ausführungen der Herren Rotter und Israel vollständig einverstanden erklären und möchte nur folgendes hinzufügen, da es ja für die große Mehrzahl der Aerzte wohl von Wichtigkeit sein wird, zu erfahren, was wir für Resultate mit den Frühoperationen erzielt haben: Ich habe von 46 Fällen, die ich in den ersten 48 Stunden operieren konnte, nur drei Fälle verloren. Unter diesen 46 waren nur vier, die ich am ersten Tage operieren konnte, sie sind geheilt; die übrigen konnten erst am zweiten Tage operiert werden. Von allen diesen sind 17 mit der von Herrn Rotter geschilderten diffusen, eitrigen, allgemeinen Peritonitis behaftet gewesen, und bei ihnen finden sich die drei Todesfälle, und zwar handelte es sich da auch um eine alte Frau von über 60 Jahren, die in ganz desolatem Zustande eingeliefert wurde; um einen älteren Mann von 48 Jahren, der sehr mangelhaft ernährt war, und um ein Kind, das ich im dritten Anfall schließlich zur Operation bekam, nachdem ich und der Hausarzt vorher die Operation im Intervall dringendst angeraten hatten. Das sind 6,5% Todesfälle — also ungefähr übereinstimmend mit den Resultaten, die Herr Israel erzielt hat.

Ich möchte im übrigen ebenfalls hervorheben, daß ich von 22 Fällen, die ich am dritten Tage glaubte operieren zu müssen, bereits sieben verloren habe, also 31,8% Todesfälle, und daß auch bei meinen Fällen die Sterblichkeit am vierten und fünften Tage in derselben Weise sukzessive weiter steigt wie bei den übrigen Herren.

Ich wiederhole, daß ich namentlich auch aus dem Grunde für die Frühoperation eintrete, weil wir viele Patienten nicht zur Intervalloperation bekommen werden. Ich kann mich selbst als Beispiel anführen. Ich bin ebenfalls aufgefordert worden, mich nach dem ersten Anfall operieren zu lassen, wollte mich aber nicht dazu verstehen und habe mich schließlich im Gebirge operieren

lassen müssen, wo der Transport Schwierigkeiten bot. Ich bin nach zehn Stunden operiert worden, und es fand sich da ebenfalls beginnende Perforation und trübseröses Exsudat vor.

Herr Karewski: M. H., wenn ich mir erlaube, mit einem kleineren Material vor Sie zu treten, so geschieht das deswegen, weil es kein Krankenhausmaterial ist. Die Herren, die ein großes Krankenhaus zur Verfügung haben, können natürlich viel leichter Frühoperationen machen als unsereiner, der gänzlich abhängig ist von dem Belieben des Arztes, der uns zuzieht, sodaß die Fälle der Privatpraxis naturgemäß immer schwere sind. Ich bin nichtsdestoweniger innerhalb eines Zeitraums von sieben Jahren in der Lage gewesen, 39 mal in den ersten 48 Stunden nach Beginn der Krankheitserscheinungen zu operieren, und ich gestatte mir, Ihnen die Resultate ganz kurz anzugeben.

Zunächst bemerke ich, daß von diesen 39 Patienten nur zwei gestorben sind, einer infolge septischer Nephritis, die bereits bei der Operation bestand, und sodann ein Kind von 1 oder 1½ Jahren, das innerhalb der ersten zwölf Stunden des Anfalls, also nachdem die ersten Symptome überhaupt sich gezeigt hatten — es war um 12 Uhr mittags noch auf der Straße umhergegangen und wurde abends um 6 Uhr operiert — an bereits bestehender diffuser Peritonitis zugrunde gegangen ist. Unter den Fällen war nicht ein einziger, der ohne Exsudat gewesen wäre, sondern es hatten 15 trübseröses Exsudat, 18, wie ich mich ausdrücke, eine zirkumskripte Eiterung, und 16 waren, was Sie progrediente Fälle genannt haben.

Was die Befunde am Wurmfortsatz betrifft, so war in 9 dieser Fälle zirkumskripte oder totale Gangrän vorhanden, soeben erfolgte Perforation in 6, dann mehr oder minder starke Schwellung und Rötung des Organs, wie bei einem der herumgegebenen Präparate, in 20 Fällen, während 4 nur geringfügige Veränderungen aufwiesen. Vollkommener Gesundheit — auch makroskopisch — des Wurmfortsatzes bin ich bei den Fällen, die ich in so frühem Stadium eines akuten Anfalles operiert habe, niemals begegnet; mindestens war bei allen Injektion der Serosa vorhanden.

Hauptsächlich aber habe ich aus einem anderen Grunde das Wort ergriffen. Ich habe versucht, herauszubekommen, was aus den Fällen wird, bei denen man in den ersten 48 Stunden konsultiert wird und die Operation vorschlägt, ohne daß diese vorgenommen wird, sei es, daß der behandelnde Arzt oder die Familie sie ablehnt oder man selbst durch konservative Behandlung zum Ziel zu kommen hofft. Es ist mir gelungen, aus meinem Material der letzten Jahre 26 Fälle herauszufinden, deren weiterer Verlauf mir bekannt ist, und ich würde wahrscheinlich, wenn ich auf frühere Jahre zurückginge, noch viel mehr zählen können. Nun, meine

Herren, von diesen 26 Kranken sind 7 gestorben. Von den übrigen, die am Leben geblieben sind, sind nur vier ohne Eingriff dauernd geheilt geblieben; alle übrigen haben entweder eine Intervalloperation durchmachen müssen, oder sie sind in den späteren Tagen des Anfalls unter ungünstigen Verhältnissen operiert worden. Solche Zahlen sprechen mit so großer Wucht für die Frühoperation, daß jeder Einwurf gegen diese hinfällig wird. Wir können nicht mit einer so großen Bestimmtheit, wie hier angegeben wurde, den Charakter der Entzündung diagnostizieren. Wenn wir aber nicht auf Grund unserer operativen Erfahrungen imstande sind, im Beginn der Erkrankung mit Sicherheit zu sagen wo wir trübseröses oder eitriges Exsudat anzunehmen haben, so können wir noch viel weniger den praktischen Aerzten zumuten, eine derartige Entscheidung zu treffen. Es kommt hinzu: man kann wirklich vielfach am Krankenbett verfolgen, wie sich bei einem Falle, der nur sehr geringe Erscheinungen aufwies, innerhalb weniger Stunden eine allgemeine Peritonitis entwickelt. Ich habe fünf oder sechs derartige Fälle gehabt. Schließlich spricht noch ein anderes Kriterium für die Frühoperation: nämlich die große Häufigkeit diffuser Peritonitiden, welche nach scheinbar geringfügiger Erkrankung erst viele Tage nach dem Anfang der Beschwerden in die Hände der Chirurgen gelangen. Unter diesen Umständen habe ich 23 Fälle diffuser Peritonitis — ich habe nur kurz herausgesucht, was ich in der Eile finden konnte — in dem allerschwersten Endstadium gesehen, in einem so schweren Zustande, daß ich bei 11 die Operation abgelehnt habe und von 12, die ich operiert habe, nur 4 zur Heilung bringen konnte. Ich will sogar zugeben, daß unter den Geheilten zwei oder drei sind, die nur den Eindruck einer allgemeinen Erkrankung des Bauchfells gemacht haben, die also vielleicht nicht hier hineingehören. Aber alle diese 23 Fälle sind solche, bei denen von den bestürzten Aerzten, als ich die vor fünf oder sechs oder mehr Tagen erkrankten Patienten für so gut wie verloren erklärte, mir gesagt wurde: Ach, der Mann war ursprünglich ganz leicht erkrankt, es ging ihm bis jetzt doch ganz gut.

Diese oft geradezu erschütternden Unglücksfälle, die sich übrigens in der letzten Zeit, wo viele Praktiker den Segen alsbaldiger blutiger Behandlung des Anfalls zu würdigen gelernt haben, an Zahl vermindern, müssen doch unzweifelhaft in Rechnung gezogen werden und fordern nicht zuletzt auf, die Frühoperation allgemein zu akzeptieren, besonders aber von seiten der Chirurgen, dieselbe nicht zu diskreditieren.

Herr Sonnenburg: M. H.! Ich möchte nicht in den Verdacht kommen, daß ich die Frühoperation nicht sehr schätze und mich nicht auch als einen Anhänger derselben bezeichne; aber

ich muß doch immer wieder darauf zurückkommen, daß erfahrungsgemäß eine ganze Reihe von Anfällen ohne Operation anstandslos ausheilen. Es kommt nur darauf an, daß wir bei diesen Anfällen, die uns eingeliefert werden, immer zur rechten Zeit eingreifen. Dafür, daß es möglich ist, die Prognose richtig zu beurteilen, bringt Ihnen, glaube ich, doch meine Tabelle den Beweis; denn alle diese Fälle sind diffuse fortschreitende Peritonitiden mit Gangrän, respektive Perforation des Wurmfortsatzes gewesen. Daß wir diese Fälle von den anderen differenzieren müssen — das glaube ich doch immer wieder betonen zu müssen. Wir sollen unsere chirurgische Hilfe darauf konzentrieren, daß wir diese schweren Fälle, die pathologisch-anatomisch mit der fortschreitenden Peritonitis und unzweifelhaft schweren Veränderungen des Wurmfortsatzes gleich von Anfang an einhergehen, von den anderen unterscheiden. Wir wollen doch nicht kritiklos zu Beginn des Anfalls sofort den Bauch aufschneiden. Darauf kommt es doch schließlich hinaus.

Herr Nordmann: M. H.! Ich möchte mir erlauben, ganz kurz im Auftrage des Herrn Geheimrat Koerte über die Erfahrungen zu berichten, welche wir im Krankenhause am Urban bei der Operation der Perityphlitis im akuten Stadium, d. h. innerhalb der ersten drei Krankheitstage, gemacht haben. Es wird Ihnen bekannt sein, daß Herr Geheimrat Koerte allmählich unter strenger Auswahl der Fälle von der konservativen zur operativen Behandlung der akuten Perityphlitis übergegangen ist. Und zwar sind anfangs fast ausschließlich schwere und mittelschwere Fälle operiert worden, von denen man fürchten mußte, daß der Krankheitsverlauf einen ungünstigen Ausgang in Peritonitis nehmen konnte. Trotzdem sind die Resultate sehr zufriedenstellend. Innerhalb der ersten zwei Krankheitstage befanden sich 52 Patienten, am dritten Krankheitstage 38 Kranke. Man muß nun unterscheiden zwischen reinen, umschriebenen Fällen von akuter Perityphlitis, bei denen nur die nächste Umgebung des Coecum in den Krankheitsprozeß mit einbezogen war, und allgemeiner, respektive progredienter Peritonitis, bei welcher aus dem kleinen Becken, von der Leber und Milz her, kurz aus allen Teilen der Bauchhöhle und zwischen den Därmen das Exsudat oder der Eiter hervorquoll. Von diesen Gesichtspunkten ausgehend, haben wir 53 Fälle von reiner, umschriebener, akuter Perityphlitis innerhalb der ersten drei Krankheitstage operiert, und diese Patienten sind sämtlich genesen. Bei 37 Kranken fand sich bereits ein vorgeschrittener Prozeß, d. h. das Peritoneum war in großer Ausdehnung mit entzündet; von diesen sind 24 geheilt, 13 gestorben (Mortalität 33%). Auffallend ist nun, daß die 18 Fälle von Peritonitis, welche innerhalb der ersten zwei Krankheitstage operiert wurden, nur 5 Todesfälle = 27% aufweisen, während die Operation der 19 am dritten

Krankheitstage operierten Patienten 11 Todesfälle = 42 % im Gefolge hatte. Es ergibt sich daraus, daß es beim Bestehen einer allgemeinen Entzündung des Peritoneum im dringendsten Interesse des Kranken liegt, möglichst früh, innerhalb der ersten zwei Tage einzugreifen, da sich vom dritten Tage ab schon viel ungünstigere Aussichten auf einen guten Ausgang ergeben. Kurz erwähnen will ich noch, daß sich entsprechend der Schwere unserer Fälle in klinischer Hinsicht in über der Hälfte der Fälle eine Perforation, respektive Gangrän des Processus vermiformis gefunden hat. Und in fast allen Fällen konnten wir in dem fast stets vorhandenen Exsudat, welches sich bei der akuten Perityphlitis zu finden pflegte, Bakterien nachweisen. Diese Ergebnisse der Impfung, welche von denen des Herrn Prof. Rotter abweichen, haben meines Erachtens vielleicht darin ihren Grund, daß wir mit sterilisierten Pipetten Exsudat entnehmen und die Röhrchen mit mehreren Kubikcentimetern Exsudat respektive Eiter beschicken. Diese Methode hat schon Brentano bei der bakteriellen Untersuchung des Bruchwassers empfohlen. Unseres Erachtens haben sich ferner unsere Erfolge bei der Operation der Peritonitis gebessert, seitdem wir die Spülung benutzen. Wir gehen nicht so weit, daß wir eventrieren, sondern die Wundränder werden mit Haken kräftig auseinandergezogen, die eine Hand des Operateurs geht in den Bauch ein, und nun wird von oben mit der Spülkanne reichlich Kochsalzwasser eingegossen. Die Hand sorgt dafür, daß dieses in alle Teile der Bauchhöhle, den Douglasschen Raum, die Leber- und Milzgegend gelangt und so die Bauchhöhle ausgewaschen wird. Wir haben häufig beobachten können, daß unter der Spülung der Puls voller, besser und vor allen Dingen langsamer ward und daß ferner das Peritoneum nach der Spülung nicht mehr so trocken und mißfarben, sondern lebhaft gerötet und klarer aussah. Wir halten es deshalb für angebracht, auch fernerhin die Spülung zu benutzen.

Auf Grund unserer Erfahrungen können wir also die Radikaloperation der akuten Perityphlitis und Peritonitis innerhalb der ersten zwei Tage auf das angelegentlichste empfehlen; vom dritten Krankheitstage an wird die Prognose bei den Fällen von Peritonitis schon ungünstiger.

Herr Israel: M. H.! Ehe wir auseinandergehen, halte ich es für wichtig, den Unterschied des Standpunktes zwischen meinem Freunde Sonnenburg und allen anderen Rednern klar zu präzisieren. Herr Sonnenburg will nach seiner heutigen Darlegung nur dann frühzeitig operieren, wenn bereits Peritonitis vorhanden ist; wir anderen wollen operieren, bevor und damit nicht dieses gefährliche Ereignis eintritt. Der von uns befürworteten Frühoperation liegt das Bestreben zugrunde, zu operieren, solange der

Prozeß auf den Wurmfortsatz beschränkt ist, weil, wenn er darüber hinausgegriffen hat, wir nicht mehr Herren der Situation sind.

Herr Rotter: Ich möchte zum Schluß noch erwähnen, daß mich die von Herrn Nordmann vorgetragenen Resultate der Impfungen sehr interessiert haben. Ich muß allerdings gestehen: wir haben die Impfungen immer so gemacht, daß ein sterilisierter Pinsel in die Bauchhöhle versenkt und mit demselben Striche auf die Platte gemacht wurden. Ich habe in meinem Scriptum auch schon angegeben, was ich vorher mit Rücksicht auf die vorgerückte Zeit unterdrückte, daß ich auf die Versuche keinen großen Wert lege, weil ich keine anaeroben Kulturen gemacht habe. Professor Friedrich hat ja auf dem vorigen Kongreß davon gesprochen, daß bei Peritonitis häufig anaerobe Bakterien vorkommen, die von uns nicht gezüchtet wurden.

II.

Vorträge.

Ersatz beider Ureteren.[1])

Von Prof. **James Israel** in Berlin.

Es ist wenig bekannt, daß von kongenitalen Abflußhindernissen herrührende Hydronephrosen sich im Laufe vieler Jahre symptomlos und unbemerkt bis zu bedeutender Größe entwickeln können, bis sie sich plötzlich durch schwere akute Krankheitsäußerungen verraten. Arzt und Patient vermeinen dann, einer frischen Nierenerkrankung gegenüberzustehen, während es sich tatsächlich nur um die erste Manifestierung eines in aller Stille vorgeschrittenen Zustandes handelt. Diese kann zweierlei Ursachen haben: entweder erzeugt die wachsende Spannung des Sackes Koliken, oder eine akute Infektion seines Inhalts führt zu septischem Fieber und Nierenschmerzen. Jedes dieser Ereignisse kam bei dem 13jährigen P. G. zur Beobachtung, dessen beide Nieren infolge kongenitalen Tiefstands sich so lange unbemerkt in große Hydronephrosen umgewandelt hatten, bis links Koliken, rechts akute Infektion des Sackes zur Entdeckung des Zustandes führten.

Der Knabe war bis zum 11. Lebensjahre ganz gesund und gut entwickelt, als er plötzlich von einer linksseitigen Nierenkolik befallen wurde. Diese Zufälle wiederholten sich mit zunehmender Häufigkeit und Heftigkeit, bis sie in den letzten Monaten wöchentlich wiederkehrten und 12—24 Stunden andauerten. Bei der Beobachtung eines Anfalls fand ich das linke Hypochondrium durch einen Tumor vorgewölbt, dessen obere Grenze dicht unterhalb des Rippenbogens lag, dessen untere bis zur Nabelhorizontalen, dessen mediane nahe an die Parasternallinie reichte. In der anfallsfreien Zeit lag an Stelle des Tumors ein kleiner schlaffer Körper mit wenig fester Substanz und schlecht abgrenzbarem Kontur, — offenbar ein entleerter Sack. Die

1) Siehe die Verhandlungen im I. Teil dieses Bandes, S. 6.

rechte Niere war unfühlbar. Der Urin bis auf vereinzelte hyaline Zylinder normal. Am Herzen keine Anomalie. Die Diagnose lautete auf linksseitige intermittierende Hydronephrose. Bei der Operation am 17. Dezember 1902 fanden wir die Niere ganz im Bauchraum unterhalb des Rippenbogens gelegen, blasig ausgedehnt durch eine wasserklare Flüssigkeit, mit äußerst verdünnter Substanz. Unterhalb des Ursprungs des zarten Ureters war das Nierenbecken zu einem starken Blindsack ausgedehnt. Dieser wurde in 3 cm Ausdehnung in der Richtung des größten Längsmessers inzidiert; die dadurch sichtbar gemachte Ureteröffnung war normal, der Ureter für eine Sonde bis zur Blase ohne Hindernis durchgängig.

Nach diesen Befunden konnte der Grund der Abflußbehinderung ausschließlich in dem Tiefstande der Niere gesucht werden. Demnach hätte eine kausale Therapie die Reposition des Organs und Fixation an normaler Stelle erfordert.

Dieser Indikation war indessen nicht zu genügen, da jede Spur einer Nierennische am normalen Ort fehlte, sodaß die Niere sich gar nicht nach aufwärts verschieben ließ. Dadurch war erwiesen, daß der Tiefstand der Niere auf einer fehlerhaften Anlage beruhte; dasselbe bewies auch der tiefe Ursprung der Stielgefäße, welcher sich dadurch dokumentierte, daß diese trotz der tiefen Lage der Niere horizontal verliefen. Unter diesen Umständen blieb nichts übrig, als den Abfluß durch Verlegung der Uretermündung an die tiefste Stelle des Nierenbeckens zu erleichtern.

Zu dem Zwecke wurde der Blindsack verkürzt, indem der in ihm angelegte Längsschnitt in querer Richtung verzogen und vernäht wurde.

Das Resultat dieser Operation war leider sehr unbefriedigend. Der Abfluß nach der Blase stellte sich nur ganz unvollkommen her, die Nierenschwellung kehrte wieder unter Spannungsgefühl und Uebelkeit. So mußte nach zwei Tagen die Niere punktiert und drainiert werden. Der durch das Drain entleerte Harn war und blieb völlig klar, bis das Rohr zehn Tage nach der Operation bei Nacht unbemerkt herausglitt. Von nun ab stellten sich Trübung und leichte Temperatursteigerung ein. Da trat als Konsequenz dieser linksseitigen infektiösen Veränderungen ein merkwürdiges unerwartetes Ereignis ein: eine perakute metastatische Infektion der rechten Niere, die sich durch die alsbald auftretenden Erscheinungen als eine bisher unerkannte, symptomlose Hydronephrose erwies. Der bis dahin völlig normale, ausschließlich der rechten Niere entstammende Blasenurin wurde plötzlich ammoniakalisch-hämorrhagisch, stark eitrig und sehr eiweißhaltig. Während sich unter hohem Fieber eine äußerst heftige Kolik der rechten Niere entwickelte, schwoll sie schnell zu einem sehr empfindlichen, in ganzer Ausdehnung hinter den Bauckdecken gelegenen Tumor an. Als dieser im Laufe von drei

Tagen fast bis zur Mittellinie gewachsen war, stellte sich völlige Verlegung des Abflusses ein, sodaß drei Tage lang kein Tropfen Urin in die Blase gelangte. Eine Punktion des Nierensackes lieferte 600 ccm dickeitrigen Urins. Danach kam die Harnabsonderung wieder für kurze Zeit in Gang. Bald aber setzte von neuem unter Wiedererscheinen des prallen Tumors, unter Fieber und Frost völlige rechtsseitige Anurie ein, sodaß wir zur Dauerdrainage der Niere genötigt wurden. Infolge der doppelseitigen, künstlichen Harnableitung besserte sich zwar allmählich das schwer angegriffene Befinden und die Harnbeschaffenheit, aber die Hoffnung, daß der Urinstrom wieder seinen Weg in die Blase nehmen werde, erfüllte sich nicht. Selbst ein kurzer, temporärer Verschluß einer der Drainageröhren wurde mit Fieber, Spannungszunahme und Schmerz der betreffenden Niere beantwortet.

Nachdem ich mich sechs Wochen lang von der Erfolglosigkeit aller Versuche überzeugt hatte, die normale Passage wiederherzustellen, sah ich die einzige Möglichkeit einer Verbesserung der traurigen Lage in dem Versuche einer Verbindung der Nieren mit der Blase unter Umgehung der Ureteren. Ein dahin zielendes Verfahren habe ich dieser Gesellschaft am 20. März 1902, unter Vorstellung eines geheilten Patienten, mitgeteilt[1]). Bei jenem Kranken, dessen gesamter Harn sich seit acht Monaten aus einer unheilbaren Fistel einer Solitärniere entleert hatte, wurde eine normale Harnentleerung dadurch erreicht, daß ein zu diesem Zwecke angelegter suprapubischer Schrägfistelkanal der Blase mit der Nierenfistel durch ein Röhrensystem in hermetisch schließende Verbindung gesetzt wurde, in welches ein nur nach abwärts sich öffnendes Ventil eingeschaltet war[2]). Die dauernd gute Funktionsfähigkeit dieser Einrichtung[3]) ermutigte mich, denselben Operationsplan auch bei dem hier vorgestellten Knaben auszuführen, mit dem durch die Beiderseitigkeit der Nierenfisteln bedingten Unterschied, daß das in der Blasenfistel steckende Rohr sich nach aufwärts gabelte, um die beiden von den Nieren hinabziehenden Schläuche aufzunehmen.

Diese Vorrichtung funktioniert nun seit dem 6. Mai 1902 zur vollen Zufriedenheit; der Knabe hat sich gut entwickelt, besucht das Gymnasium und macht den Eindruck eines Gesunden.

Zweimal wöchentlich werden die Röhren gewechselt; Nierenbecken und Blase mit Borwasser gespült. Es verdient bemerkt zu werden, daß ebenso bei diesem wie dem ersten Patienten seit

1) Siehe diese Wochenschrift 1903, No. 1: Ersatz des Ureters. — 2) Abbildungen s. l. c. — 3) Vorstellung des Patienten 11 Monate post operationem in der Berliner medizinischen Gesellschaft am 25. Februar 1903.

der Verbindung zwischen Nieren und Blase der anfänglich trübe Urin sich mehr und mehr geklärt hat und die fieberhaften pyelonephritischen Anfälle verschwunden sind, welche sich so lange hin und wieder einstellten, als der Harn aus den Nieren durch Drainage in sterile Glasflaschen abgeleitet wurde. Trotz dieses schönen operativen Erfolges gebe ich die Hoffnung auf eine Wiederherstellung normaler Verhältnisse noch nicht auf. Ich halte es für möglich, dieses Ziel zu erreichen durch Abschneiden der Ureteren an ihrem Ursprunge und Reimplantation in den abhängigsten Teil der nunmehr durch dauernden Abfluß verkleinerten Nierenbecken.

Dieser Fall ist ein ausgezeichnetes Beispiel sowohl für die symptomenlose Entwicklung von Hydronephrosen, die ihre Entstehung einer fehlerhaften Anlage verdanken, wie für die plötzliche Manifestation dieses Zustandes unter dem Einflusse einer akuten Infektion. Wegen derartiger Erkrankungen habe ich fünf junge Männer zwischen 16 und 30 Jahren operiert, die sämtlich bis zum plötzlichen Eintritt von Fieber, Schmerzen, Koliken scheinbar ganz gesunde Leute waren, obwohl die Operation zeigte, daß es sich nicht um frische Erkrankung gesunder Nieren, sondern um eine frische Infektion ganz alter großer Hydronephrosen handelte.

Unter diesen gab viermal akute Gonorrhoe die Veranlassung zur Infektion des latenten Sackes, einmal Perityphlitis. Der betreffende 19jährige Patient hatte vier perityphlitische Anfälle ohne Eiterung, die letzten beiden vier und zwei Monate vor der Aufnahme. Während beider empfand Patient einen dumpfen Schmerz in der rechten Nierengegend. Einen Monat nach Ablauf des letzten Anfalls wurde der Wurmfortsatz entfernt. Der Wundverlauf war normal. 14 Tage später trat Frost, hohes Fieber, Pyurie abwechselnd mit klarem Urin ein. Die einen Monat später ausgeführte Freilegung der rechten Niere enthüllte einen dünnwandigen gekammerten Sack von Kindskopfgröße mit einem Inhalt von $^1/_2$—$^3/_4$ Liter stark eitriger Flüssigkeit. Heilung nach Nephrektomie.

Aehnliche Befunde zeigten die vier anderen Fälle. Unter diesen war der Gegensatz zwischen der vorgeschrittenen Zerstörung und der Kürze der manifesten Krankheitsdauer am sinnfälligsten bei einem 17jährigen Manne mit akut fieberhafter gonorrhoischer Infektion einer latenten Hydronephrose.

Obwohl die Exstirpation schon drei Wochen nach dem Auftreten der ersten Krankheitserscheinungen ausgeführt worden war, fand man einen papierdünnen Sack von 1400 ccm eitrigen Inhalt, fast ohne Rest von Nierengewebe. Es bedarf keines Beweises, daß ein solcher Zustand nicht Produkt einer dreiwöchentlichen Krankheit sein kann, sondern zu seiner Entwicklung eine große Zahl von Jahren gebraucht haben muß.

Ein Verfahren zur Freilegung der hinteren Leberfläche.[1])

Von Prof. Dr. **James Israel** in Berlin.

Ein 41jähriger Hauptmann wurde mir am 30. Dezember 1902 wegen Schmerzen in der rechten Lumbalgegend, Fieber und Kräfteverfall unter der Diagnose eines eitrigen Prozesses in der rechten Niere zur Operation überwiesen. Seine Krankheitsgeschichte war in Kürze folgende:

Er hat in den achtziger Jahren eine Gonorrhoe gehabt, an welche sich eine Harnröhrenstriktur und häufig rezidivierende Blasenkatarrhe anschlossen. Seit dem Herbst 1901, $^3/_4$ Jahr vor seiner Aufnahme, begannen die Störungen, welche ihn zu mir führten. Seit jener Zeit hatte er über ein krankes Gefühl in der rechten Lumbalgegend zu klagen, welches für gewöhnlich nur dumpf und beängstigend war; hin und wieder aber steigerten sich die Empfindungen zu lebhafterem Schmerz. Seit vier Wochen gesellte sich dazu ein in der Tiefe des Leibes hinter dem rechten Rippenbogen empfundener Schmerz, der durch starke Atembewegungen, Husten, Niesen und Druck auf die Lumbalgegend gesteigert wurde.

Trotz guten Appetits war es zu fortschreitender Abmagerung gekommen, mit großem, zeitweilig zur Schlafsucht gesteigertem Schwächegefühl. Bisweilen trat Erbrechen auf ohne Beeinträchtigung der stets vortrefflichen Eßlust. Häufige Schweiße und unregelmäßige Fieberanfälle bestanden schon seit Monaten, aber erst in den letzten Wochen waren Temperaturschwankungen durch thermometrische Messung festgestellt worden.

Wir fanden einen stark abgemagerten blassen Mann mit hektischer Wangenröte, der sich so schwach fühlte, daß er nur mit Mühe durch das Zimmer gehen konnte. Der Urin zeigte normale Menge und spezifisches Gewicht, nur einen Hauch von Eiweiß, wenige Leukozyten;

1) Siehe die Verhandlungen im I. Teil dieses Bandes, S. 6.

nur ein einziges Mal wurde ein hyaliner Zylinder gefunden. Es bestand eine für No. 15 Charrière durchgängige Harnröhrenstriktur. Der der Palpation eben noch zugängige untere Pol der rechten Niere ließ hinsichtlich der Lage, Form und Konsistenz keinerlei Abweichung von der Norm erkennen; die Berührung des Organs an der Vorderfläche war unempfindlich; dagegen Druck auf die Lumbalgegend unmittelbar unter der Spitze der elften Rippe schmerzhaft. Die Lebergrenzen waren normal, ebenso der Lungenbefund. Die Spontanschmerzen wurden einerseits hinten an der Spitze der elften Rippe lokalisiert, andererseits tief hinter dem Punkte, an dem der Rippenrand von der Mamillarlinie geschnitten wird; bei Exazerbationen strahlten sie häufig in die Gegend des rechten Schulterblatts aus. Sie wurden durch Husten, Niesen, tiefe Atemzüge verstärkt und machten das Ruhen in rechter Seitenlage unmöglich.

Die fernere Beobachtung ergab das Vorhandensein eines unregelmäßigen Fiebers mit Typus inversus. Fieberlose Tage wechselten regellos mit fieberhaften, an denen die Morgentemperatur stets an Höhe die Abendtemperatur überstieg. Schon nach mehrtägiger Bettruhe zeigte der Urin außer Tripperfäden keinerlei Anomalie mehr. Obwohl eine funktionelle Untersuchung der Nieren mit Hilfe des Ureterkatheterismus wegen der Harnröhrenstriktur unausführbar war, konnte doch, in Hinsicht auf die normale Harnbeschaffenheit und das Fehlen einer Nierenvergrößerung, eine Erkrankung der Niere für die Fiebererscheinungen, die Abmagerung, die Schwäche nicht verantwortlich gemacht werden. Denn wäre eine fiebererzeugende Nierenaffektion im Spiel gewesen, so hätte es sich entweder um Tuberkulose, Pyonephrose oder Nierenabszesse handeln müssen. Eine Nierentuberkulose von $^3/_4$jähriger Dauer hätte zu Harnveränderungen führen müssen, welche, abgesehen von Tripperfäden, gänzlich fehlten. Dasselbe gilt von einer offenen Pyonephrose; eine geschlossene aber hätte sich durch Volumenvergrößerung verraten müssen. Schwieriger waren multiple kleine Nierenabszesse auszuschließen, da sie keine fühlbare Vergrößerung des Organs hervorzurufen brauchen; aber der Harn bleibt auf die Dauer nicht frei von Leukozyten und roten Blutkörpern, und die Eßlust liegt, abweichend von dem hier beobachteten Verhalten, stets auffällig darnieder.

Wenn demnach eine Nierenaffektion als Ursache des Fiebers, der Abmagerung, der Schwäche auszuschließen war, dann durfte auch der Druck- und Spontanschmerz nicht auf die Niere, sondern auf eine Erkrankung in ihrer unmittelbaren Nachbarschaft bezogen werden. Da Lunge und Pleura völlig normales Verhalten zeigten, mußte der Krankheitsherd unterhalb des Zwerchfells gesucht werden; auf dieselbe Gegend wiesen auch die Spontanschmerzen in der Tiefe des Leibes hinter dem rechten

Rippenbogen. Die Schmerzhaftigkeit des Druckes auf die Lumbalgegend konnte demnach nur dadurch zu stande kommen, daß dieser von der Niere auf ein krankes Nachbarorgan übertragen wurde. Unter den der Niere unmittelbar angelagerten Gebilden unter dem Zwerchfell konnte einerseits die Nebenniere, andererseits die Leber in Betracht kommen, deren Impressio renalis durch den engen Kontakt mit der Niere erzeugt wird.

Obwohl das große Schwächegefühl, die Blässe, die Abmagerung, das unregelmäßige Fieber sehr wohl als Symptome einer käsigen Nebennierenerkrankung hätten aufgefaßt werden können, mußte dennoch diese Deutung wegen des ausgezeichneten Appetits und der normalen Darmtätigkeit zurückgewiesen werden, weil gerade Störungen dieser Funktionen essentielle Symptome der Nebennierenverkäsung sind. So blieb nur eine Erkrankung der Leber übrig, zu deren Gunsten auch das allbekannte Symptom der Schmerzausstrahlung in das Schulterblatt verwertet werden konnte. Unter den fiebererzeugenden Leberaffektionen kamen Abszeß, vereiterter Echinokokkus oder Gummigeschwulst in Betracht. Welcher dieser Prozesse in Wirklichkeit vorlag, hätten wir unentschieden lassen müssen, hätten wir nicht jetzt von anderer Seite Kenntnis einer früheren syphilitischen Infektion erhalten, eine Tatsache, die der Patient verschwiegen hatte. Dadurch neigte sich die Diagnose zur Annahme einer Gummigeschwulst der mit der rechten Niere im Kontakt befindlichen hinteren Leberfläche. Zu dieser Vorstellung stimmten sehr wohl die seit langem vorhandenen unregelmäßigen Fieberbewegungen, welche als Begleiterscheinungen gummöser Lebersyphilis gerade in letzter Zeit wiederholt beschrieben worden sind.

Da Patient bei längerer Dauer seines Siechtums den Dienst hätte quittieren müssen, drängte er auf eine Explorativinzision zur genauen Diagnosestellung und, wenn möglich, operativen Beseitigung des Krankheitsherdes. Diesem Wunsche folgend, entschloß ich mich am 13. Januar 1903 zu einem Eingriffe, der gestatten sollte, Nebenniere und subphrenischen Raum, Niere und die angrenzende Leberfläche zu explorieren.

Ehe ich den Gang der Operation schildere, bitte ich Sie, die Topographie der Gegend in Ihre Erinnerung zurückzurufen. An Querschnitten in der Höhe des ersten Lendenwirbels sieht man, daß die ventrale Fläche der rechten Niere der Hinterseite des rechten Leberlappens so eng angelagert ist, daß sie daselbst die Impressio renalis erzeugt. Zwischen beiden Organen liegt nur

die Fettkapsel und das Parietalperitoneum. Ein Längsschnitt durch die rechte Rumpfhälfte zeigt, daß sich die obere Hälfte der rechten Niere zwischen Thoraxwand und hintere Leberfläche einschiebt. Dem oberen Nierenpole sitzt die Nebenniere auf, welche mit ihrer lateralen Fläche die Leber berührt.

Aus diesem Verhalten ergibt sich, daß sowohl die Nebenniere wie die hintere Leberfläche zugänglich wird, wenn man eine Bresche in die hintere Rumpfwand legt und die Niere temporär aus dem Wege räumt. Diesen Plan verfolgte mein Operationsverfahren.

Ein vom äußeren Rande des Musculus sacrolumbalis hart am unteren Rande der 12. Rippe nach vorn verlaufender Schnitt legte die Niere extraperitoneal frei. Entsprechend den Ergebnissen der klinischen Untersuchung zeigte das Organ selbst nichts Abnormes; dagegen bestand im Bereiche der dem rechten Leberlappen anliegenden Fläche des oberen Pols eine feste fibröse Verwachsung beider Kapseln.

Um nun alle Organe des Unterzwerchfellraumes der Untersuchung zugängig zu machen, wurde zunächst die 12. Rippe von der Wunde aus in größter Ausdehnung reseziert, alsdann die obere Lippe des Wundrandes hin auf die Umschlagsfalte der Pleura nach aufwärts eingekerbt. Jetzt wurde die Niere durch Spaltung und Zurückschlagen der Fettkapsel freigelegt, der Gefäßstiel vollkommen von dem umgebenden Gewebe isoliert und das dadurch völlig mobilisierte Organ weitmöglichst nach unten und innen, also in derselben Richtung, luxiert, welche eine Wanderniere beim Hinabsinken einschlägt. Damit war der retroperitoneale Unterzwerchfellraum für Besichtigung und Betastung genügend freigelegt, Nebenniere und hintere Leberfläche der Untersuchung zugänglich. Die Nebenniere erschien normal, dagegen zeigte die vom parietalen Bauchfell bedeckte Impressio renalis hepatis eine ganz auffällig unebene Beschaffenheit und skirrhös harte Konsistenz. Zwischen flachhügligen Erhebungen lagen tiefe Einziehungen der Oberfläche. Das bedeckende parietale Bauchfellblatt wurde in der Längsrichtung des Körpers gespalten; es war stark verdickt getrübt und so weit über die Grenzen des Erkrankungsbezirkes hinaus mit der Leber locker verwachsen, daß man bei seiner leicht ausführbaren stumpfen Ablösung nur nach unten im Bereiche des scharfen Leberrandes in die freie Bauchhöhle gelangte.

Nunmehr hob sich der erkrankte Abschnitt deutlich durch eine blaßgelbe Farbe von dem braun gefärbten normalen Leberparenchym ab; beim Einschneiden erwies er sich als ein schwielig hartes, nicht blutendes Gewebe. Der Herd wurde nach Schutz der freien Bauchhöhle durch einen Mullstreifen in etwa Walnußgröße ohne nennenswerte Blutung exzidiert, die Leberwunde darauf mit einem Jodoformgazestreifen tamponiert, die freien Enden beider Verbandstücke wurden

aus der Lumbalwunde herausgeleitet. Zum Schluß wurde die Niere in die Normallage reponiert, die Fettkapsel darüber vereinigt, das Organ zum Schutz gegen ein Hinabsinken durch eine Katgutnaht an die Faszie des M. quadrat. lumborum angeheftet; die Bauchdecken bis auf eine Lücke für die Gazestreifen verschlossen.

Die Heilung erfolgte prima intentione; nur der Zugang zur Leberwunde wurde nach Entfernung der Gazestreifen durch ein langes Drainrohr offengehalten, um Jodoformglyzerineinspritzungen machen zu können. Außerdem wurden später Jodpräparate zuerst als Klysma, dann innerlich verabfolgt. Die Entlassung erfolgte am 22. Februar 1903.

Der unmittelbare Erfolg der Operation vor jeder Jodmedikation bestand sofort im Verschwinden der Schmerzen und des Fiebers; der fernere in erheblicher Gewichtszunahme mit Wiederkehr völliger Gesundheit und Leistungsfähigkeit, sodaß Patient seither ungestört seinen militärischen Beruf hat ausüben können. Die mikroskopische Untersuchung des exzidierten Stückes hat die Diagnose Gummigeschwulst bestätigt. Ob die Operation im Falle der Möglichkeit einer exakten Diagnose nötig oder vorteilhaft gewesen wäre, möge unerörtert bleiben, wenn auch die Schnelligkeit dieses Erfolges durch keine antisyphilitische Therapie hätte erreicht werden können.

Veranlassung zur Mitteilung des Falles gab nur das chirurgische Interesse an der Eröffnung eines neuen Weges zur hinteren Leberfläche. Es soll aber nicht unterlassen werden, darauf hinzuweisen, daß Bedingung für die Ausführbarkeit des Verfahrens normale Länge und Elastizität des Gefäßstieles sind. Ist dieser durch paranephritische sklerotische Schwarten eingemauert oder starr und verkürzt, dann scheitert der Plan an der Unmöglichkeit einer ausgiebigen Dislokation der Niere.

Physikalische Versuche zur Erklärung einer bisher nicht gewürdigten Gefahr der Bottinischen Operation.[1])

Von Dr. **Paul Rosenstein**, I. Assistenzarzt der Abteilung.

Ein Unglücksfall bei der Ausführung einer Bottinischen Operation, nämlich die Ruptur der Blase während der Operation, hat mir Veranlassung gegeben, durch eine Reihe von Experimenten die intravesikalen Druckveränderungen bei der Bottinischen Operation, zu erforschen, um eine Erklärung des genannten unglücklichen Ausganges zu gewinnen.

Aus der Krankengeschichte teile ich die zum Verständnisse des Falles wesentlichen Punkte mit.

Anamnese: 57 Jahre alter Rittergutsbesitzer, welcher bis vor vier Jahren stets gesund gewesen sein will. Damals erkrankte er mit unbestimmten Beschwerden, Druckgefühl im Leibe, besonders beim Reiten und Fahren. Er konsultierte nach längerer Dauer einen Arzt, welcher ihn in kurzer Zeit durch Verordnung von Vichy und Karlsbader Salz völlig wiederherstellte. Inzwischen war Patient, abgesehen von geringen Magenbeschwerden, völlig gesund und konnte seinem anstrengenden Berufe nachgehen. Seit zirka $1^1/_2$ Jahren bemerkte er aber, daß der Harnstrahl dünner wurde, und daß er zum Urinlassen stark pressen mußte. Die Beschwerden nahmen im Laufe des letzten Jahres an Intensität zu, und vor vier Wochen trat ganz plötzlich eine heftige Verschlimmerung ein, welche mit Magenschmerzen, Appetitlosigkeit und stark belegter Zunge einsetzte; Fieber bestand nicht; gleichzeitig stellten sich aber starke Schmerzen beim Urinlassen ein, und der Arzt konstatierte eine starke Blasenüberdehnung infolge von Prostatahyhertrophie. Der Kranke wurde katheterisiert und mit Borsäurespülungen behandelt; er wurde dann selbst im

1) Siehe die Verhandlungen im I. Teil dieses Bandes, S. 6.

Katheterismus unterwiesen und katheterisierte sich in der Folge zweimal täglich selbst. Da Patient von diesem Leiden befreit sein wollte, suchte er die Hilfe des Herrn Prof. Israel auf.

Bei der Aufnahme in das Krankenhaus am 23. Oktober 1902 wurde folgender

Status praesens aufgenommen. Mäßig kräftig genährter Mann mit schlaffen Hautdecken. Brust- und Bauchorgane ohne krankhaften Befund. Die Blase steht fast in der Höhe des Nabels als prall elastischer, birnenförmiger Tumor. Die Ausdehnung ist besonders in der Längenrichtung außerordentlich stark, im Breitendurchmesser weniger.

Die Untersuchung per Rectum ergibt eine nur wenig vom Mastdarm aus fühlbar vergrößerte Vorsteherdrüse, dagegen kann man sie bimanuell nach Entleerung der Blase deutlich palpieren; nähere Kon turen lassen sich dabei nicht unterscheiden. Ein elastischer Katheter mit Tiemannscher Krümmung gleitet ohne nennenswerte Schwierigkeit in die Blase; es wird dabei ein Rückstand von 850 ccm Urin entleert. Der Urin ist ziemlich trübe, enthält im Sediment nur Eiterkörperchen und Blasenepithelien.

Die Nierengegend ist links leicht empfindlich, rechts ohne Empfindlichkeit; beiderseits keine palpablen Veränderungen.

26. Oktober. Die Blase wird regelmäßig morgens und abends mit Borwasser gespült und dabei der Rückstand, welcher gestern 1000 ccm betrug, entleert; außerdem erhält Patient dreimal täglich 0,5 g Urotropin.

Es besteht ein außerordentlich starkes Durstgefühl und eine erhebliche Polyurie (2100—2600 g). Es sollte zur Beseitigung des Leidens die Bottinische Operation vorgenommen werden (Konsultation des Herrn Dr. Freudenberg); die Operation unterblieb jedoch mit Rücksicht auf eine Aenderung im Befinden des Kranken, welches zunächst einen operativen Eingriff nicht gestattete, Patient bekam einen Schüttelfrost und Temperaturanstieg auf 38,8°; bis heute Mittag erneuter Anstieg der Körpertemperatur auf 39,6°. Dabei allgemeines Unbehagen und sehr trockene Zunge mit borkigem Belag. Kein Erbrechen.

1. November. Da das Fieber keine Neigung zum Abfall zeigt und der Urin außer den schon bei der Aufnahme nachweisbar gewesenen Eiterkörperchen auch einige Zylinder zeigt, wird zur Beseitigung der Rückstauung ein Verweilkatheter eingeführt (auf Vorschlag des Herrn Dr. Freudenberg).

Bisher war ein- bis zweimal täglich katheterisiert worden; dabei faßte die Blase jedesmal folgende Rückstände:

24. Oktober.	Rückstand	640 g.
25.	„	„	680 g.
26.	„	„	720 g.

27. Oktober. Rückstand 880 g.
28. „ „ 1000 g.
29. „ „ 500 g.
30. „ „ 600 g morgens, 450 g abends.
31. „ „ 700 g „ 700 g „
1. November. „ 400 g „ 1400 g „

4. November. Die Temperatur ist seit der Anwendung des Dauer katheters im Abfallen. Das Allgemeinbefinden bessert sich. Spülungen der Blase werden nicht vorgenommen.

7. November. Heute Entfernung des Dauerkatheters; die Temperatur ist dauernd normal. Urin ist ziemlich stark getrübt, enthält nur Blasenepithelien, sehr viel Eiterkörperchen. Albumen 1,5 ‰ Essbach.

9. November. Nach Entfernung des Dauerkatheters am 7. November besteht wiederum vollständige Retention; diese wird durch zweimaligen Katheterismus morgens und abends behoben; die jedesmal dabei entleerten Mengen schwanken zwischen 600 und 750 ccm. Eine gewisse Menge wird außerdem durch Ueberlaufen der vollen Blase unfreiwillig entleert.

Zystoskopie (Herr Dr. Freudenberg): Sehr starker, mittlerer Lappen; gegen diesen setzt sich, nach links hin durch eine scharfe Furche getrennt, ein Seitenlappen ab, nach rechts geht der Mittellappen diffuser und gleichmäßiger in eine bedeutende wellige Wulstung über, ohne daß sich ein besonderer Lappen daselbst absetzt. Starke Balkenblase mit erheblicher Injektion der Schleimhaut. Ureteren nicht sichtbar.

11. November: Bottinische Operation in Chloroformnarkose (Operateur Herr Dr. Freudenberg). Wie gewöhnlich war die Blase mit Borwasser sauber gespült und mit 200 ccm Luft angefüllt worden. Es wurde zunächst in den mittleren Lappen eine Rinne von 3,5 cm Länge eingebrannt, dann rechts seitlich 2,5 cm, und ebenso sollte links seitlich verfahren werden. Bei Beginn des dritten Schnittes, als dieser ungefähr 1 cm weit geführt worden war, gab es einen nicht sehr lauten, explosionsartigen Knall, der sich wie das Platzen eines Ballons anhörte. Während der Detonation sah man die Bauchdecken über der Blasengegend sich einen Moment hervorwölben, dann wieder zusammenfallen, so daß sofort eine Ruptur der Blase vermutet werden mußte. In der Tat konnte man die Blase, welche vorher als ein mäßig prall gefüllter Tumor zu palpieren war, nicht mehr fühlen und über der Leber perkutorisch eine große Luftblase nachweisen, welche bei Lageveränderung des Kranken ihren Platz etwas wechselte. Außer einer geringen Arythmie des Pulses konnte eine Einwirkung auf den narkotisierten Kranken nicht wahrgenommen werden.

Es muß als wichtig hervorgehoben werden, daß, abweichend von dem gewöhnlichen Verhalten, während der ganzen Dauer der Operation keine Luftblasen oder Dämpfe neben dem Instrument aus der Harnröhre entwichen waren. Sofort nach der Explosion wurde der Inzisor entfernt und ein Katheter in die Blase eingeführt, dessen äußeres Ende unter Wasser geleitet wurde, um zu prüfen, ob die eingeblasene Luft noch in der Blase sei. Da sich bei diesem Versuche keine einzige Luftblase entleerte, mußte geschlossen werden, daß die Harnblase kollabiert sei und ihre Luft in die Bauchhöhle entleert habe

Herr Professor Israel schloß sofort die Laparotomie an und fand eine Ruptur der Blase rechts seitlich im Douglas in einer Ausdehnung, welche den Finger bequem in das Blasenloch einführen ließ, außerdem ein Emphysem des benachbarten subperitonealen Gewebes und eine blutige Durchtränkung desselben. An dem den Blasenriss überziehenden Peritoneum war eine Perforationsöffnung nicht sofort zu finden, nach derselben wurde auch garnicht gesucht, sondern die Rupturstelle durch Jodoformgazestreifen der Bauchhöhle abgeschlossen und die Wunde im übrigen vernäht; in die Blase wurde ein Verweilkatheter eingelegt. Nach einem anfangs recht wechselnden Befinden erlag der Patient schließlich am 11. Tage post operationem einer putriden, wahrscheinlich metastatischen Bronchopneumonie.

Die Erfahrung des Operateurs gibt die Gewähr, daß die Bottinische Operation in dem vorliegenden Falle mit allen Vorsichtsmaßregeln ausgeführt worden ist, welche man kennt. Demnach mußte entweder ein verhängnisvoller, von der Operation unabhängiger Zufall vorliegen, oder die regelrecht ausgeführte Bottinische Operation als solche war schuld an der Blasenruptur.

Um diese wichtige Frage zu entscheiden, bin ich einer Anregung meines verehrten Chefs, des Herrn Prof. Israel, gefolgt und habe eine Reihe von Experimenten ausgeführt, welche mir Aufklärung gegeben haben, wo die Ursache des unerwünschten Ausganges der Operation zu suchen ist. Ich habe mich bei der Anordnung der Versuche der sachverständigen Anleitung sowohl des Herrn Prof. Goldstein von der hiesigen königlichen Sternwarte wie des Vorstehers der Physikalischen Abteilung der Urania, Herrn Dr. Donath, zu erfreuen gehabt und spreche den beiden Herren für ihr liebenswürdiges Entgegenkommen auch hier meinen Dank aus. Ich habe alle Versuche stets mit dem in dem mitgeteilten Falle in Anwendung gewesenen Inzisor angestellt und möglichst natürliche Verhältnisse nachzuahmen mich bestrebt.

Meine erste Versuchsreihe sollte die Frage entscheiden, ob es möglich sei, schon durch bloße Erhitzung der in der Blase befindlichen Luft eine Ruptur herbeizuführen. Die Antwort hierauf lautet entschieden: Nein! Ich benutzte einen Glaskolben mit zwei Hälsen, dessen einer zur Einführung des Inzisors diente, dessen anderer mit

einem Wassermanometer in Verbindung gebracht werden konnte; wenn ich dann den Inzisor zum Glühen brachte, so habe ich niemals mehr als $^1/_{15}$ Atmosphäre Ueberdruck erreicht, also eine Steigerung, die kaum je imstande wäre, eine Blase zum Platzen zu bringen. Anders werden die Verhältnisse, wenn man in dem geschlossenen Glaskolben feuchtes organisches Gewebe (ich habe dazu meist frisches Rindfleisch benutzt) mit dem glühenden Inzisor in Berührung bringt, also dem Bottini analoge Verhältnisse schafft: da habe ich es dreimal im ganzen erlebt, daß mir entweder das Glas zersprengt oder der Gummistopfen aus der Flasche geschleudert wurde, niemals geschah das durch Ueberhitzung des Glases, mit welchem das glühende Messer garnicht in Berührung kam, sondern stets durch eine am Wellenrohrmanometer ablesbare plötzliche Drucksteigerung, welche einmal sogar bis auf 2 Atmosphären Ueberdruck emporgeschnellt war! Ein solcher Druck, namentlich, wenn er plötzlich ansteigt, würde jede gesunde menschliche Blase, selbst bei 4facher Dicke der Wandungen, sprengen, um wieviel eher eine durch jahrelange Ueberdehnung in der Widerstandsfähigkeit herabgesetzte Blasenwandung eines Prostatikers.

Der Grund des plötzlichen Druckanstiegs liegt in folgendem: Wenn der genügend heiße Inzisor, welcher sich bekanntlich in Weißglut, d. h. über 1000° Wärme, befinden soll, in feuchtes organisches Gewebe einschneidet, so entwickelt sich das bekannte Leidenfrostsche Phänomen, d. h. auf der Klinge des glühenden Messers tanzen kleine Wassertröpfchen, welche von einer isolierenden Dampfschicht umgeben sind. Sobald das Messer durch innige Berührung mit dem viel kälteren, feuchten organischen Gewebe bis zu einem bestimmten Grade der Rotglut abgekühlt wird, entsteht eine plötzliche Verdampfung der auf dem Messer tanzenden Tröpfchen, und dieser Vorgang ist mit einer ebenso plötzlichen Drucksteigerung verbunden.

Da jeder Kubikzentimeter Wasser beim Verdampfen sich in 1720 ccm Dampf verwandelt, so wird sich jedes Tröpfchen bei der Umwandlung in Dampf um ebensoviel plötzlich ausdehnen, wie dem 1720fachen seines bisherigen Volumens entspricht. Wenn genügend große Tröpfchen vorhanden sind, so kann eine die Elastizitätsgrenze überschreitende Ausdehnung der Blasenwand eintreten und zur Ruptur derselben führen. Bei der Bottinischen Operation kommt es immer zum Leidenfrostschen Phänomen und immer zur plötzlichen Verdampfung. Wenn trotzdem der vorgekommene Unglücksfall bisher vereinzelt dasteht, so kommt das daher, daß die verdampfenden Tröpfchen im großen und ganzen die Blase nicht über das Maß ausdehnen, und zweitens, daß der Wasserdampf meistens durch das Abzugsrohr oder neben dem Inzisor durch die Harnröhre entweicht, wo ja auch die durch Verbrennung entstehenden Dämpfe ihren Weg zu nehmen pflegen. In unserem Falle war dieser Weg entschieden verlegt, und das ist dem Patienten, trotzdem seine Blase noch kurz

vor der Operation ohne Mühe Rückstände von 750—1400 ccm faßte, verhängnisvoll geworden. Ich fürchte, daß durch die Art des Vorgehens bei der Bottinischen Operation der Weg sehr leicht verstopft werden kann, da der Abzugskanal nur in einer schmalen Rinne zwischen Inzisor und Mantel besteht und jeder Brandschorf ihn leicht verlegen kann, wie ich mehrfach bei meinen Versuchen gesehen habe.

Um zu zeigen, wie gefährlich eine so plötzliche unberechenbare Drucksteigerung für die Blase ist, habe ich zunächst eine Reihe von Versuchen an lebenden Tieren und menschlichen Leichenblasen gemacht und am Manometer abgelesen, bei wie starkem Ueberdruck eine Ruptur der Blase eintritt. Ich habe dabei gefunden, daß eine gesunde Blase im Durchschnitt nicht mehr als 0,4 Atmosphären Ueberdruck aushält (beim langsamen Ansteigen des Innendrucks!), daß dagegen eine chronisch überdehnte Blase eines Prostatikers bei dem Leichenversuche schon bei 0,1—0,2 Atmosphären nicht mehr standhält, und mit solchen Blasen haben wir es bei dem Bottini oft zu tun. Auch die Blasen solcher Leute, welche durch eine langdauernde erschöpfende Krankheit geschwächt waren, deren Blase aber gesund war, hielten bei weitem nicht den gleichen Innendruck aus wie die Harnblasen von Leuten, welche an schnell verlaufenden Krankheitsprozessen zugrunde gegangen waren; so platzte z. B. die Blase eines Phthisikers bei 0,13 Atmosphären, eines 12jährigen Jungen mit jahrelanger Sklerodermie bei 0,18 Atmosphären, eines tuberkulösen Peritonitikers bei 0,19 Atmosphären, während die Blase eines an Perforationsperitonitis verstorbenen Mannes 0,38 Atmosphären Ueberdruck aushielt; die Versuche wurden jedesmal spätestens 24 Stunden post mortem angestellt.

Besonders lehrreich, wie sehr die Widerstandsfähigkeit der Blasenwand durch Ueberdehnung leidet, war ein Versuch, den ich an einem Kaninchen anstellen konnte. Ich setzte die Blase des narkotisierten Tieres einem maximalen Innendruck aus (0,8 Atmosphären); die Blase wurde dabei stark überdehnt und drohte jeden Moment zu springen. Das Tier wurde dann acht Tage beobachtet; in der Urinentleerung und im ganzen Verhalten konnte gegen früher keine Veränderung beobachtet werden; dann wurde das Tier wieder narkotisiert und die Blase aufgebläht; sie platzte bereits bei 0,1 Atmosphäre Ueberdruck! So sehr hatte die einmalige Ueberdehnung die Widerstandskraft herabgesetzt!

Eine Schwierigkeit, die Durchschnittsgrenze der zulässigen Dehnung einer gesunden menschlichen Blase zu bestimmen, besteht darin, daß man naturgemäß nur Leichenblasen benutzen kann, die lebende Blasenwand aber durch aktive reflektorische Kontraktion einen grösseren Druck auszuhalten imstande ist. Dieses Verhalten konnte ich ebenfalls durch Tierexperimente erweisen. Ich füllte die Blase eines narkotisierten Kaninchens mit Luft bis zu einem Ueberdruck von 0,4 Atmosphären an, ohne eine Ruptur zu erhalten; die Blase war hart

und prall gespannt: dann wurde die Luft wieder ausgelassen und das Tier getötet; nach einer Stunde wurde wiederum Luft unter Druck eingeblasen, und schon bei 0,25 Atmosphären hielt die Blase nicht mehr stand. Aehnliche Resultate bekam ich noch bei anderen, gleich gearteten Versuchen; ist durch dieselben erwiesen, daß das lebende Gewebe weit widerstandsfähiger ist als das eines toten Tieres, so würden, das darf als sicher gelten, diese Differenzen noch größer werden, wenn das Tier bei dem betreffenden Dehnungsversuche nicht narkotisiert werden würde; ich habe diese Feststellung aus begreiflichen Gründen unterlassen, es leuchtet aber ein, daß die Kraft des reflektorischen Widerstandes ohne Narkose eine erheblich größere sein muß; möglicherweise hat dieser Umstand die Ruptur der Blase in unserem Falle begünstigt. Die oben angegebene Durchschnittszahlen für die Dehnungsfähigkeit menschlicher Harnblasen können also, da ich sie nur an Tieren, und zwar nur an narkotisierten Tieren, prüfen konnte, nur bedingt gelten.

Nun hat das ruckweise sichtbare Ansteigen des Drucks um Zehntel Atmosphären bei der Bottinischen Operation, welches immer eintritt, in Wirklichkeit nicht die Gefahr, wie es vielleicht scheinen mag; denn der Druck summiert sich nicht dauernd, sondern gleicht sich durch Entweichen der Gase längs der Abzugsrinne und die Abkühlung des Dampfes immer wieder aus; von unberechenbarer Gefahr aber sind die plötzlichen Druckerhöhungen, welche durch die Verdampfung größerer Wassertröpfchen entstehen, weil die Umsetzung in Dampf explosionsartig vor sich geht und zu einer ganz akuten Dehnung der Blasenwand führen muß.

Ich habe bei meinen Versuchen solche Zufälle dreimal gesehen, und ich sehe keinen Weg, sie mit Sicherheit zu vermeiden; auch ein weiterer Abzugskanal würde bei einem Ueberdruck von 2 Atmosphären das Sprengen der gesündesten Blase nicht hindern können. Beweisend in dieser Beziehung dürfte ein bekannter physikalischer Versuch sein: In einem größeren Kupfergefäß mit 2 cm Halsdurchmesser sollte das Uebergehen des Leidenfrostschen Phänomens in plötzliche Verdampfung dargestellt werden (glühende Erhitzung des Gefäßes und Hineingießen von warmem Wasser); sobald die Abkühlungsgrenze erreicht war, wurde das Kupfergefäß explosionsartig zerrissen, trotzdem der weite Hals nicht verschlossen war.

Um dem Einwande zu begegnen, daß es sich bei dem mitgeteilten Falle um eine andere Ursache der Blasenruptur als die angegebene plötzliche Verdampfung gehandelt haben könne, möchte ich erwähnen, daß ich in einer andern Reihe von Experimenten jeden andern Modus ausschließen konnte. Außer der plötzlichen Verdampfung hätte man auch an die Dissoziation der Wassertröpfchen und Bildung von Knallgas denken können. Ich habe, um eine solche Wirkung zu erzielen, über den in Weißglut befindlichen Inzisor direkt aus kochen-

dem Wasser entwickelte Wasserdämpfe geleitet, also die günstigsten Bedingungen für die Zersetzung geschaffen, und dennoch genügte die Hitze des Inzisors bei weitem nicht, um zu dem erwarteten Resultate zu führen. Ebenso konnte man mit aller Sicherheit jede chemische Explosionswirkung (Wassergas, Azetylen etc.) schon deshalb ausschließen, weil die Zertrümmerungen der Blase und des ganzen Körpers unvergleichlich größere hätten sein müssen.

Ob es möglich sein wird, die geschilderte, bisher nicht beachtete Gefahr der Bottinischen Operation zu vermeiden, ist leider nicht vorauszusagen. Aber diese neu erkannte Gefahr im Verein mit anderen wohlbekannten dürfte zu dem wünschenswerten Ziele führen, die Prostatektomie in höherem Maße unseren Kranken dienstbar zu machen, als es bisher in Deutschland geschieht.

M. H.! Im Anschluß an diese Besprechung möchte ich Ihnen einen alten Herrn von 73 Jahren vorstellen, bei welchem Herr Professor Israel vor sieben Wochen die Prostatektomie nach Fuller vorgenommen hat. Der Patient, welcher jahrelang an Urinbeschwerden gelitten hatte, war zuletzt ganz auf den Katheterismus angewiesen; die Blasenfüllung, welche er ohne Drang vertrug, war zirka 450 ccm; man fühlte per rectum eine große, mäßig harte Prostata; im zystoskopischen Bilde erschien ein ventilartig sich vorlegender Mittellappen sowie zwei nicht unbedeutende Seitenlappen. Ehe man an einen operativen Eingriff denken konnte, mußte eine über den ganzen Körper verbreitete Furunkulose beseitigt werden; das gelang nach vier Wochen. Die Operation wurde dann unter Chloroformnarkose so ausgeführt, daß in Beckenhochlagerung die Blase durch einen suprapubischen Längsschnitt eröffnet wurde; das Peritoneum, welches die vordere Blasenwand weit überzog, konnte unverletzt zurückgeschoben werden. Nach Eröffnung der Blase stellte sich der zungenförmig auf das innere Orificium herabfallende Mittellappen ein, welcher nach seiner Lage die Mündung ventilartig verschließen mußte; er wurde angehakt und die ihn überziehende Schleimhaut inzidiert; der von der Mucosa entblößte Teil wurde mit einem Haltfaden gefaßt, und nun von dem freien Rande aus die ganze Prostata ringsum stumpf ausgelöst. Die Blutung war eine verhältnismäßig unbedeutende und stand auf Tamponade. Dann wurde die Harnröhre durch eine Urethrotomia externa am Damm eröffnet und sowohl durch die obere Blasenwunde wie durch den Harnröhrenschnitt je ein Drain in die Blase geführt und nach außen geleitet; einige Vioformgazestreifen, welche von oben her auf den Blasenboden geführt wurden, sollten gegen eine Nachblutung schützen.

Der Heilungsverlauf war ein außerordentlich zufriedenstellender, trotzdem der Patient sich vor der Operation in einem äußerst dekrepiden Zustande befand. Die Behandlung bestand in täglichen desinfi-

zierenden Spülungen der Blase durch die beiden Drains, um diese flott und frei von Gerinnseln zu erhalten; nach zwei Wochen konnte erst das obere, nach weiteren drei Tagen das untere Drain entfernt werden; nachts wurde durch die Harnröhre ein Verweilkatheter mit Mercierscher Krümmung eingeführt; auch dieser blieb bald ganz fort, und Patient begann, seinen Urin spontan zu entleeren. Zur Desinfektion der Blase, und um eine Stenosenbildung zu verhüten, wurde bis heute täglich ein Katheter mit Mercierscher Krümmung (Charrière No. 26) eingeführt und die Blase mit Sol. argent. nitr. 1,0/1500,0 gespült. Der Patient ist so weit hergestellt, daß er alle 4—5 Stunden in gutem Strahle Urin läßt und nachts sogar sieben Stunden ungestört durchschläft; Rückstand ist überhaupt nicht mehr vorhanden. Die Wunden sind ohne Störung geheilt, nachdem man die Drainage fortgelassen hatte. Natürlich wird noch eine längere Nachbehandlung mit Bougies notwendig sein, um das erzielte günstige Resultat zu sichern.

Ankylose der Kiefergelenke beseitigt durch Keilausschnitt aus dem linken Kieferast.

Von **F. König.**[1])

Es ist Ihnen bekannt, daß es verschiedene Ursachen gibt, welche die Bewegung des Kiefers hindern. Die einen Ursachen liegen in den Muskeln; sie sind wesentlich narbiger Natur; die anderen liegen im Gelenk, im Kiefergelenk, und es ist der eigentliche Repräsentant dieser Ursachen die Ankylose im Kiefergelenk. Ich darf wohl daran erinnern, daß vor einer Reihe von Jahren ich die Operation der letztgedachten Hindernisse der Kieferbewegung in Gang gebracht habe. Ich habe nicht etwa die Kieferresektion erfunden, sondern ich habe sie in geeigneten Fällen gemacht und die Methode beschrieben; sie ist dann vielfach nachgemacht worden, und sie ist und bleibt in der Tat die Operation, die sich für umschriebene Ankylosen im Kiefergelenk als die geeignetste herausgestellt hat. Ich will nicht auf das eingehen, was in der Folge geschehen ist, um die Wiederverwachsung der Gelenkenden zu verhüten, daß man bald Muskeln, in der letzten Zeit sogar Abschnitte von Goldplättchen interponiert hat zwischen die resezierten Flächen, sondern will mich zu der anderen Ursache der gehinderten Kieferbewegung wenden. Diese andere Ursache liegt, zum teil wenigstens, in den verkürzten, narbigen, verknöcherten Muskeln, doch liegt sie öfter nicht allein und nicht immer in den Muskeln; die Ursachen können auch in Knochenneubildungen mancherlei Art bestehen, welche sich zwischen den sich gegeneinander bewegenden Teilen entwickeln, und zwar besonders dann, wenn erhebliche ostitische Vorgänge nach Ent-

1) Siehe die Verhandlungen im I. Teil dieses Bandes, S. 16.

zündungen stattgefunden haben, spielen die Knochen, die Verknöcherungen der Muskeln sowie Verwachsungen der verschiedenen Fortsätze des Kiefers in knöcherner Weise eine sehr große Rolle. Ein Teil dieser Formen ist durch kongenitale Vorgänge herbeigeführt, und ein anderer Teil stammt auch aus früher Jugend; er entwickelt sich im Anschluß an osteomyelitische Prozesse. Die beiden Fälle bringen dann das eigentümliche Bild hervor, das uns das mangelhafte Wachstum des Kiefers zeigt. Bekanntlich sind wir ja noch nicht recht orientiert darüber, wo die Wachstumszone des Unterkiefers liegt, und zumal die Fälle von mangelhafter Beweglichkeit in dem Kiefergelenk mit Zurückbleiben des Wachstums mit dem zurückstehenden Kinn sind in der Tat in der Beziehung unerklärt, während es bei den Fällen, in denen es sich um ausgedehnte Erkrankungen des Knochens, um Nekrose des Knochens handelt, wohl schon näher liegt, die Ursachen des zurückbleibenden Wachstums zu begreifen. Für diese Fälle ist nun bereits seit langer Zeit eine andere Methode der Korrektur der Unbeweglichkeit der Kiefer — ich sehe hier von den Fällen ab, bei denen die Störung durch einfaches Aufsperren des Kiefers mit einem Dilatator beseitigt werden kann und berücksichtige nur die operativen Eingriffe — gefunden worden, und es ist vor allen Dingen der Name v. Esmarch, an welchen sich die Behandlungsmethode knüpft, obgleich auch er nicht die Operation erfunden hat. Er hat aber zuerst wenigstens mit Bewußtsein gelehrt, wo man den Kieferast mit Umgehung des nicht mehr mobil zu machenden Kiefergelenks durchtrennen muß, um ein Pseudogelenk, ein weiter nach vorn gelegenes Gelenk anzulegen. Wo dies Gebiet sein soll, ist ja im ganzen sehr leicht zu begreifen. Nehmen wir an, daß der Masseter verknöchert oder in narbiger Kontraktur ist, wie es in der Tat in einer Anzahl von Fällen vorkommt — es handelt sich in dem Falle, den Sie hier sehen werden, auch um einen derartigen Vorgang, — so ist der Punkt, wo das neue Gelenk oder die Pseudarthrose anzulegen ist, vor der Insertion des Masseter am Kieferast, und in der Regel sind auch die Operationen an diese Stelle verlegt worden. Ich selbst habe früher auch einige derartige Operationen gemacht, aber mit anderen Kollegen geklagt, daß auch nach diesem Eingriff sich verhältnismäßig häufig Rezidive einstellten. Dann ist auch v. Esmarch wieder, soviel ich sehe, der erste gewesen, der in Anbetracht dieser Rückfälle aus dem Kiefer ein Stück entfernt hat, und der dadurch die Heilung für längere Zeit sicher stellte.

Der Fall, den ich Ihnen zeigen werde, ist bereits in seinem siebenten Lebensjahre zum ersten Male operiert worden. Es handelt sich bei ihm offenbar um eine ausgedehnte Osteomyelitis des Kiefers. Ob sie zu erheblichen Nekrosen geführt hat, weiß ich nicht; sie muß aber wohl dazu geführt haben; eine Anzahl von Narben — wie es scheint, von operativen Eingriffen herrührend — auf dem Kieferast und Kieferwinkel beweisen uns das. Osteomyelitische Unterkiefernekrosen betreffen verhältnismäßig oft den Kieferwinkel samt aufsteigendem Ast und öfter auch den Gelenkkopf. Patient ist zuerst in seinem siebenten Lebensjahre operiert worden von dem verstorbenen Kollegen Hahn im Krankenhaus im Friedrichshain. Was da operiert worden ist, wissen wir nicht genau. Dann ist es eine Zeit lang leidlich gegangen, bis zu seinem 22. Lebensjahre. Alsdann war aber die Kieferbewegung vollkommen aufgehoben. Im 22. Lebensjahre ist er dann seiner Angabe nach im Augusta-Hospital operiert worden von Herrn Küster (Marburg). Vielleicht sieht Herr Kollege Krause einmal nach,[1]) was da mit ihm gemacht worden ist, wenn die Bücher noch vorhanden sind. Er hat dann für sehr kurze Zeit wieder zu kauen vermocht, aber sehr rasch stellte sich die Unbeweglichkeit der Kiefer wieder ein. Zu uns kam er nun mit absolut unbeweglichem, nur etwas wackeligem Kiefergelenk, sodaß man sich denken konnte, daß auf der rechten Seite vielleicht noch etwas Gelenkbewegung vorhanden sei, dagegen war auf der linken Seite absolut jede Bewegung ausgeschlossen. Das Röntgenbild, das zwar nicht vorzüglich geworden ist, das ich aber doch herumgeben möchte, beweist, warum; es zeigt eine ganz entschiedene Verknöcherung im Bereich des linken Masseter und seitlich von demselben zwischen aufsteigendem Ast und Pfannenteil des Gelenks.

Ich habe nun in dem Falle eine Operation gemacht, so wie ich sie hier schematisch gezeichnet habe. (Demonstration.)[2]) Es ist das der Kieferast; da ist der Masseter, der verknöcherte, und da ist das Operationsfeld. Der Kiefer zeigte sich, nachdem ein Schnitt längs des unteren Randes über Masseterinsertion hinaus gemacht worden war, ganz außerordentlich, fast elfenbeinhart, sodaß ich in der Tat daran verzweifelte, einen Abschnitt, wie ich denselben wünschte, zu entfernen. Nach einigen Versuchen mit der Säge, mit der es nicht gelang — leider können wir ja für diese Fälle die Rundsäge mit elektrischem Motor nicht brauchen —, entschloß ich mich zu einem anderen Verfahren, und ich glaube, daß man dasselbe unter gleichen Verhältnissen sehr gut empfehlen kann. Mit dem Bohrer, der elektrisch durch Motor getrieben wurde, legte ich in dem Dreieck, das Sie hier sehen, eine Anzahl von Bohrlöchern an, fünf auf jeder Seite, und nun gelang es leicht, den Teil, der zwischen den Bohrlöchern blieb, herauszumeißeln. Derselbe hatte,

1) Das ist geschehen. Aber der Kranke konnte in den Büchern nicht aufgefunden werden. — 2) Sie hatte den Zweck, einen Abschnitt aus dem Ast in der Form eines Keils mit unterer Basis auszuschneiden.

wie beabsichtigt, die Form eines Dreiecks mit der Basis nach dem Kieferrand. Selbstverständlich wurde nach der Operation die Kieferöffnung durch Rosers Dilatator erzwungen. Der Patient war dann selbst sehr fleißig in der Uebung; es gelüstete ihn selbst wieder nach Fleisch, und so hat er es denn zu dem Mund gebracht, den Sie jetzt hier weit geöffnet sehen. Seit er die Klinik verlassen hat, es sind bereits einige Monate darüber verflossen, ist nun das Resultat noch täglich besser geworden. (Demonstration.) Was meiner Ansicht nach so sehr erfreulich ist, das ist, daß die Mundbewegung vollkommen in paralleler Bahn geht. Ich muß gestehen, ich habe mir das immer noch nicht vollkommen erklären können, daß es nicht eine schiefe Bewegung geworden ist. Ich vermute, daß auch die Operation an der rechten Seite nicht ganz in dem alten Gelenk, sondern nach dem Ast hin vorgenommen wurde und daß deshalb die Bewegungsbahn beider Seiten eine annähernd gleiche ist.

Dieser Fall bringt, wie ich glaube, diese kleine Operation, die Durchsägung und Keilausschneidung des Kiefers in der Tat zu Ehren.

Ueber die künstliche Eiterung nach der Methode Fochiers bei pyämischen Prozessen.[1])

Von **Paul Bröse.**

Im Jahre 1891 empfahl Fochier[2]) zur Behandlung von pyämischen Erkrankungen die Erzeugung künstlicher Eiterungen mittels Terpentinöleinspritzungen. Von der Erfahrung ausgehend, daß, wenn es im Laufe einer allgemeinen puerperalen Infektion zu einer lokalisierten Eiterung kommt, zu einem parametritischen Absceß im Becken oder auf der Fossa iliaca, zu einem Absceß im Unterhautbindegewebe oder zu einer eitrigen Gelenkentzündung, sich die Allgemeinerscheinungen der Infektion zu bessern pflegen, versuchte Fochier, in Fällen, in denen sich spontan keine Eiterung entwickelt, künstlich auf ungefährliche Weise Eiterungen zu erzeugen. Nachdem er zuerst Einspritzungen von stark sauren Lösungen von Chinin. sulfur. und 0,1 % Argent. nitric. versucht, diese Lösungen aber wieder aufgegeben hatte, weil es ihm mit diesen Mitteln nicht gelang, reichliche und sich schnell einstellende Eiterungen zu erzeugen, wandte er das Terpentinöl an und berichtete schon in seiner ersten Veröffentlichung über gute Erfolge, die er in sechs schweren Fällen von Infektion erzielt hatte. Auch Thierry[3]) machte günstige Erfahrungen mit der Behandlungsweise, ebenso von Swiecicki[4]) in einem Fall von puerperaler Pyämie und Schwitalski[5]) in drei Fällen von puerperaler Pyämie.

1) Siehe die Verhandlungen im I. Teil dieses Bandes, S. 81.

2) Thérapeuthique des infections hyogènes généralisées. Lyon. médical. Août 1891. — 3) Traitement de la septicémie puerperale grave par la provocation d'abcès hypodermiques. Société de médecine de Rouen. Séances du 11 avril et du 10 juin 1892. — 4) Therapeutische Monatshefte 1894. — 5) Therapeutische Monatshefte 1895, No. 44.

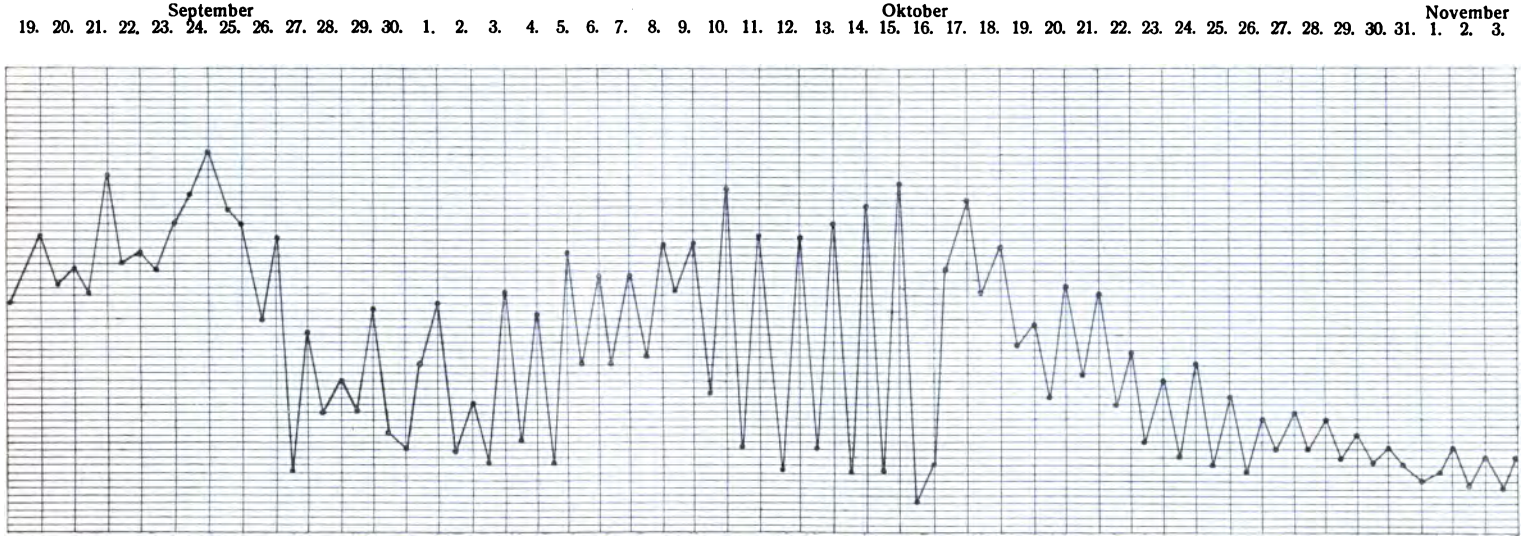
September
Oktober
November
19. 20. 21. 22. 23. 24. 25. 26. 27. 28. 29. 30. 1. 2. 3. 4. 5. 6. 7. 8. 9. 10. 11. 12. 13. 14. 15. 16. 17. 18. 19. 20. 21. 22. 23. 24. 25. 26. 27. 28. 29. 30. 31. 1. 2. 3.

Auch bei anderen Infektionskrankheiten, in deren Verlauf es zu Eiterungen kommen kann, empfahl Fochier seine Methode, so bei Typhus, Erysipelas, Osteomyelitis, Pneumonie etc. Es ist auch gerade bei der Pneumonie dieser „Abcès de fixation" von mehreren französischen und italienischen Klinikern versucht worden. Die Angaben über die Erfolge dieser Behandlung der Pneumonie sind verschieden.

1899 berichtete Menko[1]) über einen außerordentlich guten Erfolg, den er mit dem Verfahren in einem schweren, anscheinend hoffnungslosen Fall von puerperaler Pyämie erzielte. Opitz[2]) dagegen will in drei Fällen von puerperaler Pyämie keinen Einfluß von dem Verfahren gesehen haben.

Angesichts der schwankenden Angaben in der Literatur über den therapeutischen Wert des Verfahrens, angesichts einzelner Mitteilungen über die eigentümliche Beeinflussung der pyämischen und septischen Prozesse durch das Verfahren, halte ich es für angezeigt, Ihnen einen Fall vorzustellen, den ich mit dem Verfahren behandelt habe.

Es handelt sich um eine 25 Jahre alte Frau, die am 19. September 1903 in meine Klinik aufgenommen wurde. Sie hatte dreimal normal geboren und hatte, nachdem sie am 1. Mai 1903 die letzte Periode gehabt, am 15. September abortiert. Es waren bei ihr von einem Arzt in der Stadt zweimal, zuerst am 16. und dann am 18. September Placentarreste aus dem Uterus entfernt worden. Sie hatte am 19. September bei ihrer Aufnahme eine Morgentemperatur von 39,0 und 120 Pulse.

Eine Austastung des Uterus ergab, daß keine Placentarstücke in der Uterushöhle mehr enthalten waren. Die Uterushöhle wurde mit einer schwachen Lysollösung ausgespült. Die Temperatur stieg in den nächsten Tagen. Am 24. September hatte sie eine Morgentemperatur von 40,3, eine Abendtemperatur von 40,8, Puls 140. Die Temperatur sank zwar in den nächsten Tagen etwas, aber die Kranke fieberte weiter, ohne daß sich ein lokaler Herd nachweisen ließ. Erst am 3. Oktober ließ sich links neben dem Uterus ein gänseeigroßes parametrisches Exsudat nachweisen, das sich mehr nach vorn erstreckte, am 12. Oktober aber schon nicht mehr nachweisbar war. Trotzdem fieberte die Kranke weiter. Das Fieber nahm vom 10. Oktober an einen hektischen Charakter an. Bei Morgentemperaturen, die zwischen 36,8 und 37,8 schwankten, fanden sich Abendtemperaturen von 39,8 bis 40,5, so daß der Verdacht gerechtfertigt war, daß im Körper irgendwo ein Eiterherd bestehen mußte. Nachweisbar aber war ein solcher

1) Berliner klinische Wochenschrift 1899, S. 191. — 2) Deutsche medizinische Wochenschrift 1904, No. 27.

nicht. Auch konnten Mikroorganismen im Blute nicht nachgewiesen werden. Die Kranke kam sehr herunter; sie fieberte am 16. Oktober schon vier Wochen. Der Puls schwankte zwischen 120 und 140. Medicamente wie Antipyrin, Chinin hatten keinen Einfluß auf den Zustand. Der Appetit war sehr schlecht, der ganze Zustand machte einen bedenklichen Eindruck. So entschloß ich mich, das Fochiersche Verfahren anzuwenden. Gerade für diesen Fall schien mir das Verfahren wegen des Ausbleibens jeder Eiterung geeignet zu sein.

Ich injizierte am Mittag des 16. Oktober unter allen aseptischen Kautelen 5 ccm Olei Therebinthinae rectificatissimi in die Muskulatur der linken Wade. Die Temperatur betrug am Abend nach der Injektion zum erstenmal 36,8, stieg dann aber am folgenden Tage auf 39,4 am Morgen und 40,3 am Abend und sank dann ganz allmählich, (siehe Kurve), bis die Kranke am zehnten Tage nach der Injektion fieberfrei war.

Bald nach der Injektion bekam die Kranke Schmerzen im Bein, die ganze untere Extremität vom Kniegelenk an schwoll stark an, wurde ödematös. Am 20. Oktober, am fünften Tage nach der Injektion, fühlte ich an der Injektionsstelle Fluktuation und inzidierte, durch die heftigen lokalen Erscheinungen dazu angeregt, einen hühnereigroßen Absceß in der Muskulatur der Wade. Es entleerte sich grauer, eigentümlich schleimiger Eiter, der sich bei der mikroskopischen Untersuchung und auch beim Kulturverfahren als absolut steril erwies. Der Absceß begann in den nächsten Tagen sehr stark zu sezernieren. Auch beim ersten Verbandwechsel, vier Tage später, am neunten Tage nach der Injektion, war der Eiter noch steril.

Eigentümlich war die Veränderung des Allgemeinbefindens der Frau. Der Puls, der am ersten Tage nach der Injektion von 130 auf 140 gestiegen war, sank, je mehr sich die Eiterung entwickelte, auf 120, betrug am neunten Tage nach der Injektion nur noch 100. Vom zehnten Tage an war und blieb Puls und Temperatur normal. Der Appetit der Kranken, der ganz danieder gelegen hatte, hob sich schon in den ersten Tagen nach der Injektion, obwohl die Kranke infolge der Injektion Schmerzen bekam. Je profuser die Eiterung wurde, desto mehr erholte sich die Kranke. Die Eiterung wurde sehr profus; nachdem die Kranke schon ganz entfiebert war, entwickelte sich eine fortschreitende Phlegmone am Unterschenkel bei absolut normaler Temperatur, die mich zwang, am 14. Tage nach der Injektion zur Entleerung des Eiters noch eine Inzision durch die Haut unterhalb des Kniegelenks und neben der Achillessehne anzulegen. Es dauerte lange, bis die Phlegmone ausheilte. Die Kranke wurde am 13. Dezember geheilt entlassen.

Ich bin mir der Schwierigkeiten sehr wohl bewußt, die die Beurteilung eines therapeutischen Verfahrens mit sich bringt, besonders, wenn das Verfahren auf einem doch noch immerhin so

dunklen biologischen Vorgang, wie es die Eiterung im menschlichen Körper ist, begründet ist. Ich will auch garnicht behaupten, daß diese Patientin ohne diese künstliche Eiterung nicht genesen wäre. Aber wir alle, die wir den Krankheitsverlauf beobachteten, konnten uns dem Eindruck nicht entziehen, daß die Hervorrufung der künstlichen Eiterung günstig auf den Krankheitsverlauf gewirkt hatte.

Noch ein Wort zur Technik! Ich habe in diesem Falle 5 ccm injiziert, während die meisten Autoren nur 2 ccm Oleum Therebinthinae injizierten, weil in manchen Fällen die Eiterung, die durch 2 ccm erzielt wurde, nicht genügte und z. B. in dem Menkoschen Falle die Abscesse zu schnell heilten und dann noch eine zweite Injektion erforderten, weil nach der Ausheilung des ersten Abscesses wieder pyämische Erscheinungen eintraten. Fochier empfiehlt, die Abscesse nicht eher zu inzidieren, als bis die Kranken sich in voller Reconvalescenz befinden, da man, wenn man den Eiter zu früh entleert, gezwungen sein könnte, eine neue Eiterung zu erzeugen. In meinem Falle zwangen mich die heftigen lokalen Erscheinungen zur Inzision. Die Eiterung wurde in diesem Falle außerordentlich profus, ja nahm sogar, was sonst nicht beobachtet worden ist, einen fortschreitenden Charakter an, wahrscheinlich infolge der starken Dosis, die ich injiziert hatte.

Welche Erklärung wird nun in der Literatur für einen etwaigen therapeutischen Erfolg der künstlichen Eiterung gegeben? Fochier glaubte, daß durch die Erregung einer lokalen Eiterung das Blut von der Materia peccans, die den Organismus vergiftete, befreit würde. Die deletären Stoffe, also die Bakterien, sollten in dem Absceß festgelegt werden, d. h. der Name abcès de fixation. Aber schon Dieulafoy fand den Eiter in derartigen künstlichen Abscessen steril; auch in meinem Falle war der Eiter steril.

Die Erklärung der günstigen Wirkung durch eine Hyperleukocytose ist durch die Untersuchungen von Chantemesse widerlegt, der in dem Blute der Kranken, bei denen man künstliche Abscesse angelegt, die Zahl der weißen Blutkörperchen nicht vermehrt fand.

Eine dritte Erklärung, die von Mercandino stammt, glaubt, daß in den Abscessen sich Antitoxine bilden, welche die Heilung bewirken.

Ich bin nicht in der Lage, irgend etwas zur Deutung dieser Vorgänge beizutragen.

Ich habe diesen Fall hier vorgestellt, weil ich die Frage der Wirkung der künstlichen Eiterung bei pyämischen und septischen Prozessen noch nicht für abgeschlossen halte, weder nach der negativen noch nach der positiven Seite hin, und weil ich der Ansicht bin, daß zumal bei der Aussichtslosigkeit unserer anderen therapeutischen Maßregeln bei diesen Erkrankungen noch weitere Versuche mit dem Verfahren Fochiers angestellt werden müssen. Sollte ich hierzu durch meine Vorstellung Anregung gegeben haben, so ist der Zweck derselben erreicht.

Schützt der Chlorzinkschorf aseptische Wunden gegen eine Infektion mit virulenten Bakterien?[1])

Von **Paul Bröse.**

In zwei Vorträgen, welche Paul Cohn in der Berliner medizinischen Gesellschaft am 16. Juni 1897[2]) und am 25. Mai 1898[3]) hielt, berichtete er über den Schutz, welchen der Brandschorf und der Aetzschorf, wie er durch Argentum nitricum, Cuprum sulfuricum, Alaun und andere Aetzmittel in Substanz oder in Lösung hervorgerufen wird, aseptischen Wunden gegenüber virulenten Bakterien verleiht. Cohn kam durch seine Experimente zu dem Resultat, daß der Brandschorf sowie der Alaunschorf nicht imstande sind, Wunden gegen eine Infektion mit virulenten Bakterien sicher zu schützen, daß dagegen der schwefelsaure Kupferschorf sich als sicheres Schutzmittel erwies, wenn auch die Bakterien nicht sofort nach der Beschickung des Schorfes zugrunde gehen. Der Höllensteinschorf übertraf alle anderen Schorfarten an Wirksamkeit; er tötete die mit ihm in Berührung kommenden Keime augenblicklich und zeigte auch dann noch ungeschwächte Kraft, wenn das überschüssige Silbernitrat durch nachträgliche Behandlung mit Kochsalzlösung entfernt worden war.

Eines in der Medizin nächst dem Argentum nitricum von Alters her am häufigsten angewandte Aetzmittel ist das Chlorzink. Besonders seit den Versuchen von Maas,[4]) der nachwies, daß von der Oberfläche eines frisch gesetzten Chlorzinkschorfes weder Karbolsäure noch Pilocarpin in irgendwie erheblicher Menge re-

1) Siehe die Verhandlungen im I. Teil dieses Bandes, S. 82. — 2) Berliner klinische Wochenschrift 1897, No. 52. — 3) Berliner klinische Wochenschrift 1898, No. 29. — 4) Ueber das Resorptionsvermögen granulierender Flächen Verhandlungen der Deutschen Gesellschaft für Chirurgie 1879, S. 56.

sorbiert werden, hat sich das Chlorzink in der Chirurgie als Aetzmittel einen hervorragenden Platz erworben. Ich selbst habe nach dem Vorgange von Rheinstädter das Chlorzink in 50 %iger Lösung in der Gynäkologie zur Heilung der chronischen katarrhalischen Endometritis empfohlen.

Gegen das Chlorzink als Aetzmittel sind nun in jüngster Zeit von Menge[1]) lebhafte Vorwürfe erhoben, und zwar wird dem Chlorzink vorgeworfen, daß es, weil es kein oder doch nur ein sehr schwaches Desinfektionsmittel ist, trotzdem es dem tierischen Körper gegenüber eine starke Aetzwirkung entfaltet, den Körper gegen pathogene Organismen nicht schützen und deshalb eine Einschleppung von pathogenen Organismen in die Uterushöhle erfolgen kann. Pelveoperitonitische und parametritische Reizungen, die nach intrauterinen Chlorzinkätzungen zuweilen erfolgen, seien auf bakterielle Zersetzung der Aetzborken und eine konsekutive Entzündung der Adnexe zu beziehen.

„Daß lebende Mikroorganismen aktiv in den Schorf und von diesem aus in das darunter befindliche frischwunde Gewebe eindringen können, das sei durch die Versuche von Maas weder bestritten noch überhaupt erörtert."

Ich will hier auf die Anwendung des Chlorzinks in der Gynäkologie nicht weiter eingehen. Mir kommt es hier nur darauf an, zu untersuchen, ob der auf frische aseptische Wunden gesetzte Chlorzinkschorf den Körper gegen das Eindringen pathogener Organismen schützt.

Zunächst einige Bemerkungen über die desinfizierende Wirkung des Chlorzinks! Schon Koch[2]) hat vor 20 Jahren nachgewiesen, daß das Chlorzink selbst sporenfreiem vegetativen Bakterienmaterial gegenüber eine nur sehr schwache baktericide Wirkung äußert. Paul und Krönig haben Milzbrandsporen zehn Tage lang in einer 15 %igen, Koch dieselben Mikroorganismen in einer 5 %igen Chlorzinklösung aufbewahrt, ohne daß sie entwicklungsunfähig wurden. Menge hat festgestellt, daß an Granaten angetrocknete Milzbrandsporen zwölf Stunden lang in einer 50 %igen Chlorzinklösung liegen können, ohne daß sie entwicklungsunfähig werden. Man braucht aber nicht einmal Sporen zu nehmen, um die mangelhafte Desinfektionskraft des Präparates zu demonstrieren. Ich habe den Bacillus prodigiosus zu meinen

1) Menge, Die Therapie der chronischen Endometritis in der allgemeinen Praxis. Berlin, A. Hirschwald, 1901. — 2) Ueber Desinfektion. Mitteilungen aus dem Kaiserlichen Gesundheitsamt 1881, S. 261.

Versuchen benutzt. Läßt man Seidenfäden mit Bacillus prodigiosus fünf Minuten, eine halbe Stunde in der 50 %igen Chlorzinklösung, so wird das Wachstum der Bakterien kaum beeinträchtigt. Selbst nach 24stündigem Verweilen in der 50 %igen Chlorzinklösung wurden zwar die Seidenfäden zerfasert, die Bacillen aber wuchsen weiter, wenn sie auch die Fähigkeit, Farbstoff zu erzeugen, verloren hatten. So muß auch ich dem Auspruch Kochs vollkommen beistimmen: „Nach diesen Ergebnissen muß es rätselhaft erscheinen, wie das Chlorzink eigentlich in den Ruf eines Desinfektionsmittels gekommen ist."

Auch Menge hat vollkommen Recht, wenn er sagt, daß das Chlorzink zu den Stoffen gehört, welche in konzentrierten Lösungen den tierischen Geweben gegenüber sich als kräftige Aetzmittel dokumentieren, die aber weder in schwachen noch in starken Lösungen, auch nicht in Konzentrationen, in welchen sie kaustisch wirken, eine nennenswerte Desinfektionskraft besitzen. Menge[1]) vergleicht in seiner Arbeit das Chlorzink in dieser Beziehung mit dem Sublimat.

„Beide Medikamente rufen in Lösungen von einer gewissen Konzentration eine rasch vollendete Koagulationsnekrose des der Aetzwirkung unterliegenden tierischen Gewebes hervor, ohne wie manche andere Caustica, z. B. die Aetzalkalien, die Struktur der Gewebszelle zu zerstören. Sie nekrotisieren also bei der Aetzung das Gewebe unter Konservierung der Zellform und der Zellmembran; eine Destruktion der ertöteten Zellen findet nicht statt. Den Bakterienzellen gegenüber verhalten sich die Lösungen der beiden Medikamente nicht einheitlich, sondern sie wirken auf dieselben durchaus verschieden ein. Das Sublimat tötet alle Bakterienformen schnell ab, während das Chlorzink so gut wie gar keinen Desinfektionswert hat. Während das Sublimat leicht und schnell durch die Bakterien- und Gewebszellmembranen diffundiert und das Protoplasma vergiftet, diffundiert das Chlorzink nur leicht durch die Membranen der Zylinderepithelzellen und der subepithelialen Gewebszellen des tierischen Organismus. Aber die Wuchs- und Dauerformen der Bakterien sind für die Chlorzinklösungen schwer permeabel."

Um so wichtiger erschien es mir nun, experimentell zu untersuchen, ob der Chlorzinkätzschorf kein absoluter Schutz gegen das Eindringen pathogener Organismen ist und Menges Behauptung, daß lebende Mikroorganismen in den Schorf aktiv eindringen konnten, richtig ist.

1) l. c. S. 93.

Daß Bakterien sehr schnell durch frisch gebildete Wunden eindringen können, zeigen die Untersuchungen von Schimmelbusch.[1]) Dieser wies in seiner Arbeit „Ueber Desinfektion septisch infizierter Wunden" nach, daß mit Milzbrand an der Schwanzwurzel infizierte Mäuse zugrunde gingen, obgleich die Wunden sofort nach der Infektion energisch behandelt wurden, sowohl mit desinfizierenden Mitteln (1 ‰ige Sublimatlösung, 3 %ige Karbollösung, 5 %ige Chlorzinklösung), als auch mit Aetzmitteln (konzentrierte Karbollösung, Acid. nitric. fumans, Liquor Ammonii caustici) und Brandschorfbildung. Aehnlich verhielten sich die Wunden von Kaninchen, die mit Streptococcen infiziert wurden. Der wesentliche Grund der mangelhaften Wirkung der Desinfizientien liegt nach Schimmelbusch darin, daß die Infektionskeime sehr schnell in die Tiefe der Gewebe aufgenommen werden und sich so der Einwirkung des Desinfektionsmittels entziehen. Anthraxbazillen und -sporen werden sehr schnell von frischen Wunden aus in die inneren Organe, die Lungen, Leber, Milz und Nieren aufgenommen und konnten bei Mäusen in einzelnen Fällen schon nach einer halben Stunde in diesen Organen nachgewiesen werden. Es verhält sich, wie Schimmelbusch ausführt, mit den Bakterien genau so wie mit Karmin- oder Tuscheteilchen, die ja auch von Wunden sehr schnell aufgenommen werden. Es stimmen diese Beobachtungen mit denjenigen überein, die wir über die Resorption korpuskulärer Elemente von Wunden im allgemeinen besitzen.

Diese Versuche Schimmelbuschs erfuhren eine Ergänzung und die Schlüsse, welche er in bezug auf die Desinfektion frischer Wunden aus diesen Versuchen gezogen, eine Einschränkung durch die wichtigen Versuche Friedrichs.[2]) Dieser fand, daß Mäuse, deren Schwänze mit frischen, künstlich angelegten Wunden stundenlang in Milzbrandbouillonkulturen oder Milzbrandsporenemulsion getaucht wurden, in der Regel vollkommen gesund blieben, und schließt aus diesen Versuchen, daß bei empfänglichen Versuchstieren höchst virulenter Milzbrand nicht zu infizierender Resorption gelangt, wenn jegliche Möglichkeit örtlichen Druckes im Wundgebiet fehlt. Bakterienresorption tritt erst dann ein, wenn die Bakterienentwicklung unter der Wirkung von Druck und Gegendruck vor sich gehen kann. Da die meisten der pathogenen Bakterien nicht mit Eigenbewegungen ausgestattet sind,

1) Fortschritte der Medizin 1895.
2) Verhandlungen der Deutschen Gesellschaft für Chirurgie 1899, Teil 2, S. 335.

so ist es klar, daß das einzelne Individuum nicht von selbst in den Organismus eindringen kann. „A priori hat kein bewegungsloses Bacterium die Tendenz des willkürlichen Angriffes gegen die Organzelle.“ Für das Zustandekommen einer Infektion spielen daher in jedem Wundgebiet die verschiedenen physikalischen Verhältnisse, Druck und Gegendruck etc. eine wichtige Rolle.

Und so ist es auch bei allen künstlichen Infektionen, wie sie in den Laboratorien an Tieren mit aus der Kultur gewonnenen Bakterien vorgenommen werden, nicht gleichgültig für das Zustandekommen der Infektion, ob die Bakterienemulsionen eingespritzt oder in eine Wunde eingerieben oder vielleicht nur ganz lose ohne jeden Druck mit ihr in Berührung gebracht werden. Ich halte es für wichtig, diese Bemerkungen vorauszuschicken, weil sie manche meiner Versuchsresultate, die etwas von denen Schimmelbuschs differieren, zu erklären imstande sind.

Meine Versuche zur Untersuchung des Chlorzinkschorfes wurden fast nur an Kaninchen vorgenommen. Mäuse, die ich anfangs benutzte, sind gänzlich ungeeignet, da bei der außerordentlichen Tiefenwirkung der starken Chlorzinklösungen — ich benutzte nur 50%ige Lösung — diese kleinen und zarten Tiere so geschädigt werden, besonders wenn man am Rumpf oder an der Schwanzwurzel oder selbst am Oberschenkel operiert, daß sie an der Aetzwirkung zugrunde gehen. Die Versuche wurden teils mit dem Bacillus der Hühnercholera, der ja für Kaninchen und für Geflügel so außerordentlich giftig ist, teils mit Milzbrand ausgeführt.

Als Ort der Infektion wurde beim Kaninchen das Ohr gewählt. Es wurde, nachdem die Außenfläche des Ohres rasiert, abgeseift und mit Sublimatlösung abgewaschen worden war, mit der ausgeglühten Schere eine taschenförmige Wunde gesetzt, indem ein 2 cm langer Schnitt angelegt und die Haut von diesem Schnitt 1 cm weit abgelöst wurde. Die Wundfläche wurde dann mit in 50%iger steriler Chlorzinklösung getauchten sterilen Wattebäuschchen geätzt, sodaß die ganze Wundtasche sorgfältig verschorft wurde. In diese Tasche wurden dann zwei, in einzelne Versuchsreihen auch drei Oesen aus einer Gelatinekultur von sehr virulenter Hühnercholera oder Milzbrand gebracht. Dann wurde der Hautlappen der Tasche über die verschorfte Wunde geklappt und mit Kollodium sorgfältig bedeckt und befestigt.

In zwei Versuchen wurde in dieser Weise bei einem Kaninchen die mit Chlorzinkschorf bedeckte Wunde mit Hühnercholera geimpft. Beide Tiere blieben vollkommen gesund, während die beiden Kontrolltiere, das eine nach 19, das andere nach 22½ Stunden, unter heftigen Krampferscheinungen zugrunde gingen, Bei der Sektion fanden sich in der Leber, Milz, Niere, besonders aber im Herzblut die kleinen,

dicken Stäbchen der Hühnercholera, die bei der Färbung mit Methylenblau sich nur an den Endpolen färben. Ebenso blieb ein Kaninchen, dessen mit Chlorzink verschorfte Ohrwunde mit Milzbrand infiziert wurde, ganz gesund, während das Kontrolltier am vierten Tage nach der Impfung zugrunde ging. Bei der Sektion ließen sich in Leber und Milz zahlreiche Milzbrandbacillen nachweisen. Auch eine Taube, bei der unter dem Flügel eine taschenförmige Wunde angelegt, mit 50%iger Chlorzinklösung geätzt und dann mit Hühnercholera geimpft wurde, blieb gesund, während die Kontrolltaube am zweiten Tage, wie die Sektion ergab, an Hühnercholera (zahlreiche Bacillen im Herzblut) zugrunde ging.

Aus diesen Versuchen geht mit Sicherheit hervor, daß eine mit 50%iger Chlorzinklösung verschorfte Wunde nicht zu infizieren ist.

Es schien mir nun auch von Bedeutung zu sein, zu prüfen, ob eine mit pathogenen Organismen infizierte Wunde durch nachträgliche Aetzung mit Chlorzinklösung gegen die Infektion zu schützen ist. Zu diesem Zwecke stellte ich folgende Versuche an:

Versuch I.

Kaninchen a. Kontrolltier, taschenförmige Ohrwunde, mit zwei Oesen Hühnercholera geimpft. Stirbt nach 21 Stunden an Hühnercholera.

Kaninchen b. Taschenförmige Ohrwunde mit 50%iger Chlorzinklösung geätzt. Zwei Oesen Hühnercholera; bleibt gesund.

Kaninchen c. Taschenförmige Ohrwunde; zwei Oesen Hühnercholera geimpft. Eine Minute nach der Impfung Wunde mit Chlorzinklösung geätzt; bleibt gesund.

Kaninchen d. Taschenförmige Ohrwunde; Infektion mit zwei Oesen Hühnercholera. Wunde fünf Minuten später mit Chlorzinklösung geätzt; bleibt gesund.

Versuch II.

Kaninchen a. Kontrolltier, taschenförmige Ohrwunde mit zwei Oesen Hühnercholera geimpft, stirbt nach 25½ Stunden an Hühnercholera.

Kaninchen b. Taschenförmige Ohrwunde, mit zwei Oesen Hühnercholera infiziert. Eine halbe Stunde später mit Chlorzinklösung geätzt; stirbt nach 36 Stunden an Hühnercholera.

Kaninchen c. Taschenförmige Ohrwunde, mit zwei Oesen Hühnercholera infiziert, eine Stunde später mit 50%iger Chlorzinklösung geätzt. Stirbt in der Nacht vom zweiten zum dritten Tage nach der Impfung an Hühnercholera.

Versuchsreihe III.

Kaninchen a. Kontrolltier; taschenförmige Ohrwunde wird mit drei Oesen Leberblut eines an Hühnercholera verstorbenen Kaninchens geimpft. Das große, sehr starke Tier ist mehrere Tage sehr krank, bleibt aber am Leben.

Kaninchen b. Taschenförmige Ohrwunde, Aetzung mit Chlorzink. Drei Oesen Leberblut eingeimpft; bleibt gesund.

Kaninchen c. Taschenförmige Ohrwunde mit drei Oesen Leberblut geimpft. Fünf Minuten später mit Chlorzinklösung geätzt, stirbt nach 36 Stunden an Hühnercholera.

Versuch IV.

Ein Kaninchen wird an einer taschenförmigen Ohrwunde mit zwei Oesen einer Anthraxkultur geimpft und die Wunde eine Minute später mit 50% Chlorzinklösung geätzt. Das Kaninchen bleibt gesund. Dasselbe Kaninchen wird fünf Tage später noch einmal mit Milzbrand an einer taschenförmigen Wunde des anderen Ohres geimpft und stirbt 48 Stunden später an Milzbrand.

Versuch V.

Kaninchen a. Kontrolltier, taschenförmige Ohrwunde wird mit drei Oesen Milzsaft von dem bei dem vorigen Versuch (IV) an Milzbrand gestorbenen Kaninchen geimpft, stirbt nach 36 Stunden an Milzbrand.

Kaninchen b. Taschenförmige Ohrwunde mit Chlorzinklösung geätzt, wird mit drei Oesen Milzsaft geimpft, bleibt gesund.

Kaninchen c. Taschenförmige Ohrwunde wird mit drei Oesen Milzsaft geimpft, eine Minute später mit Chlorzinklösung geätzt, bleibt gesund.

Kaninchen d. Taschenförmige Ohrwunde wird mit drei Oesen Milzsaft geimpft, fünf Minuten später Aetzung mit Chlorzinklösung. Tod nach 48 Stunden an Milzbrand.

Bei diesen fünf Versuchen zeigte sich wiederum, daß der Chlorzinkschorf die Tiere gegen die Infektion mit höchst virulenten Bakterien absolut sicher schützt. Es zeigte sich aber auch, daß die Tiere bei allen Versuchen sogar noch gesund blieben, wenn man eine Minute nach der Infektion die Wunde mit Chlorzink ausätzte.

Es steht ja dieses Resultat in einem gewissen Gegensatz zu den Schimmelbuschschen Versuchsresultaten, der bei allen anderen Aetzmitteln fand, daß trotz sofortiger Anwendung nach der Infektion die Mäuse an Milzbrand zugrunde gingen.

Das Chlorzink in konzentrierter Lösung als Aetzmittel hat Schimmelbusch nicht versucht, sondern nur die 5 %ige Lösung

als Desinfektionsmittel, die ja aber gar kein Desinfektionsmittel ist. Ich erkläre mir diesen Gegensatz meiner Versuchsresultate zu den Resultaten von Schimmelbusch durch die außerordentliche Tiefenwirkung des Chlorzinks. Es gibt kein Aetzmittel, das so tief in die Gewebe dringt und die Gewebe verschorft wie das Chlorzink. Bei allen Kaninchen, bei denen jene oben beschriebenen Ohrwunden angelegt und mit Chlorzinklösung geätzt wurden, trat eine Nekrose des Knorpels ein. Sie bekamen alle zehnpfennig- bis markstückgroße Löcher in der Ohrmuschel. Aus diesen Resultaten ist es außerdem klar, daß, wenn man auch mit einer mit pathogenen Bakterien infizierten Chlorzinklösung ätzt, man aseptische Wunden bei der Aetzung nicht infizieren kann.

Die übrigen, etwas ungleichmäßigen Versuchsresultate, daß zum Beispiel in dem Versuch I das Kaninchen d, das fünf Minuten nach der Infektion mit Hühnercholera mit Chlorzink geätzt wurde, gesund blieb, während bei dem Versuch III des Kaninchen c, das ebenfalls fünf Minuten nach der Infektion mit Chlorzinklösung geätzt wurde, an Hühnercholera zugrunde ging, ebenso bei dem Versuch V das Kaninchen d an Milzbrand, erkläre ich mir durch die Ergebnisse der Friedrichschen Versuche. Es kommt eben bei derartigen künstlichen Infektionen, ebenso wie bei den akzidentell in der Praxis vorkommenden, darauf an, ob die Infektionskeime in die Wunde mit einer gewissen Gewalt eingerieben oder leise ohne jeden Druck auf dieselbe appliziert werden. Im allgemeinen war das Resultat das, daß alle Tiere, die später als eine Minute nach der Infektion mit Chlorzinklösung geätzt wurden, an der Infektion zugrunde gingen.

Ich komme nach diesen Versuchen zu folgenden Schlüssen:

1. Das Chlorzink auch in der konzentriertesten Lösung ist kein Desinfektionsmittel.

2. Trotzdem schützt der Chlorzinkschorf aseptische Wunden absolut sicher gegen Infektion mit pathogenen Bakterien.

3. Bei der außerordentlichen Tiefenwirkung des Chlorzinks schützt dasselbe die Wunden auch noch gegen die Infektion, wenn es kurze Zeit, bis eine Minute, nach der Infektion appliziert wird.

Der Chlorzinkeiweißschorf ist kein Nährboden für die pathogenen Bakterien. Denn wenn ich am zweiten oder dritten Tage nach der Operation das Kollodium von den Ohrwunden entfernte und die hineingebrachten pathogenen Bakterien wieder züchten

wollte, gelang mir dieses nicht. Sie schienen zugrunde gegangen zu sein.

Es ist ja sicher sehr interessant, daß ein solches Aetzmittel, wie das Chlorzink, das gar kein Desinfektionsmittel ist, durch seine Verbindung mit dem Eiweiß der tierischen Gewebe den Körper absolut sicher gegen die Infektion mit pathogenen Organismen schützt.

Thiosinamin bei Narbenkontrakturen.[1])

Von Dr. **Mellin**, Assistenzarzt.

Ich habe die Ehre, Ihnen einen Fall von Verbrennung aus dem Kreiskrankenhause Britz vorzustellen, bei welchem wegen ausgedehnter Narbenbildung Thiosinamin Verwendung gefunden hat.

Seit seiner Einführung in den Arzneischatz durch Hebra im Jahre 1892 hat sich Thiosinamin bei allen möglichen Prozessen im Körper, wo es sich um Narbenbildung handelt, bewährt. Die Literatur ist bereits ziemlich angeschwollen, die Berichte im allgemeinen günstig.

Es handelt sich bei dem Thiosinamin, wenn ich das kurz anführen darf, um ein Derivat des ätherischen Senföles, den Allylthioharnstoff, einen substituierten Harnstoff, in welchem ein H-Atom einer Amidogruppe durch den Allylrest vertreten ist: $SC\frac{NH_2}{NH}CH_2CHCH_2$. Er entsteht durch Erwärmen einer alkoholischen Senföllösung mit NH_3 auf 100° durch Druck; er schmilzt bei 74° C, riecht schwach nach Knoblauch und bildet farblose, bitter schmeckende Kristalle, die in Wasser wenig, in Alkohol und Aether leicht löslich sind.

Hebra empfahl Thiosinamin zunächst für die Behandlung von Lupus. Die Injektion kleiner Mengen rief eine lokale Reaktion an den erkrankten Partien ohne Mitbeteiligung des Gesamtorganismus hervor. Er schildert, wie ein stark prominenter Lupus wesentlich eingefallen sei und seine Geschwüre sich gereinigt hätten.

Hebra sah Drüsentumoren, besonders solche tuberculöser Natur, sich zurückbilden, dagegen syphilitische nicht; alte Hornhauttrübungen hellten sich auf, die Resorption von Exsudaten wurde begünstigt. Kontrakturen von Hautnarben, Bändern und Sehnen wurden weich, Verkrümmungen wurden beseitigt. Ektropien bildeten

1) Siehe die Verhandlungen im I. Teil dieses Bandes, S. 108.

sich zurück; dabei war es ganz gleich, welcher Art die Ursache der Narbenbildung gewesen war, ob Verletzungen, Verbrennungen oder zerstörende Prozesse anderer Art. Eine Erklärung dieser überraschenden elektiven Wirkung des Thiosinamin, das sich, im Blute kreisend, gleichsam das Narbengewebe aufsucht, vermochte er nicht zu geben. Hebra warnte bereits davor, Thiosinamin in Anwendung zu bringen in Fällen, bei denen der krankhaft entzündliche Prozeß noch nicht abgelaufen ist. Diese Angaben Hebras sind von vielen Autoren bestätigt, die Anwendungsweise des Mittels ist erheblich erweitert worden.

Es würde zu weit führen, hier näher auf die einzelnen Fälle und die Literatur einzugehen. Ich verweise in erster Linie auf die Arbeiten von Lewandowski in der Therapie der Gegenwart, Oktober 1903, und Juliusberg in der Deutschen medizinischen Wochenschrift 1901. Ich möchte nur erwähnen, daß Thiosinamin sich mit mehr oder weniger günstigen Resultaten auch bewährt hat bei Erkrankungen, die dem Chirurgen gehören, wie bei Dupuytrenscher Fingerkontraktur (Lengemann), bei Harnröhrenstrikturen, bei den verschiedensten chronisch entzündlichen Prozessen der weiblichen Genitalien. Lewandowski betont besonders die präparatorische Wirkung des Thiosinamin vor Operationen der Bauch- und Unterleibsorgane, bei denen man mit Verwachsungen rechnen muß, wie bei Gallensteinen und Appendicitiden, und umgekehrt betont er die lindernde Wirkung postoperativer Beschwerden, die durch Narbenbildung verursacht sind.

Weiter sind günstige Resultate gesehen bei chronischer Obstipation, deren Ursache in Verwachsungen besteht, bei Oesophagus- und Pylorusstenose und Sanduhrmagen, bei Herzfehlern narbiger Natur und pleuritischen Schwarten. Auch in der Ohren- und Augenheilkunde, bei Prozessen, welche mit Narbenbildung einhergehen, ist Thiosinamin mit Erfolg verwendet worden.

Eine Erklärung der Wirkung des Thiosinamin vermögen wir zurzeit nicht zu geben. Interessant sind die Angaben von Glas, (Wiener klinische Wochenschrift 1903) über den histologischen Befund eines mit Thiosinamin behandelten rhinoskleromatösen Gewebsstückes: „In diesem Stückchen finden wir zahlreiche Rundzellen, dazwischen eingesprengt, eine Anzahl epithelioider Zellen, in geringer Menge hyalin degenerierte und Mikuliczsche Formen. Auffallend sind die das Granulationsgewebe weithin durchziehenden Bindegewebsstränge, welche eine von anderweitigem Narbengewebe abweichende Gestaltung zeigen. Die Grenzen der einzelnen Bindegewebsfasern sind auffallend undeutlich, die einzelnen Konturen verwischt; die Bindegewebskerne sind an einzelnen Stellen weit voneinander abgedrängt; der ganze Strang zeigt ein stark gequollenes Aussehen: die Bindegewebsfasern sind wulstig und ge-

dehnt." — Hiernach handelt es sich also bei der Wirkung hauptsächlich um eine Quellung und Auflockerung des Gewebes.

Lewandowski greift auf die „akute hyperämisierende, irritierende, blasenerzeugende Wirkung" des Senföles zurück und glaubt, daß diese Wirkung bei dem Derivat desselben, Thiosinamin, auf irgend eine Weise noch zustande kommt und auf die Zellen im lymphagogen Sinne einwirkt.

Wie Tierversuche (Döllken) zeigen, hat das Thiosinamin mit vielen ähnlichen Körpern die Eigenschaft, eine Leukolyse mit nachfolgender Leukocytose herbeizuführen; dabei ist gemeinsam das Prinzip der Reizung durch die Zirkulation in dem erkrankten Gewebe, und zwar ist die Leukolyse als Ursache der später auftretenden Leukocytose anzusehen, indem neue Blutelemente aus den blutbereitenden Organen in den Kreislauf einströmen; nach anderen ist die Wirkung eine chemotaktische.

Angewendet wurde das Thiosinamin von den meisten Autoren in 15—20 %iger alkoholischer Lösung als Injektion in rasch steigender Dosis, $^1/_3$—1 Pravazsche Spritze, gewöhnlich in 20—30 Injektionen, die etwa 2—3 g Thiosinamin entsprechen. Manche empfehlen die 10%ige wässrige Lösung mit Glycerin, welche auch nach unseren Erfahrungen weniger schmerzhaft ist, dagegen aber vor dem Gebrauch erst erwärmt werden muß. Die Injektionsstelle ist gleichgültig; nur darf sie nicht ins Narbengewebe selbst verlegt werden. Innerlich ist das Mittel mit scheinbar geringerem Erfolge gegeben worden. Unna verwendet Thiosinamin-Seifen und 20%ige Pflastermulle, hat dabei aber zum Teil lokale Reizerscheinungen beobachtet.

Größere schädliche Nebenwirkungen sind nicht beobachtet. Gelegentlich trat Urticaria bei Kindern auf und Hautanästhesie, die wohl auf Verletzung der betreffenden Hautnerven zurückzuführen ist und durch die Injektion als solche und nicht durch Thiosinamin hervorgerufen war. In einigen Fällen ist Steigerung der Diurese und bei größerer Dosis eine gewisse Schläfrigkeit beobachtet worden. Oft ging mit der Anwendung eine schnelle Besserung des Allgemeinbefindens einher.

Wie lange die Narben bestehen, ist gleichgültig, nur nach eben frisch abgelaufenen Entzündungen trat bei der Anwendung des Thiosinamin Verschlimmerung durch Aufflackern des Prozesses ein.

Wir haben das Thiosinamin im Kreiskrankenhause Britz in einer ganzen Reihe von Fällen mit meist günstigem Resultate verwendet. Am auffallendsten war die rasche Wirkung in vor-

liegendem Falle von ausgedehnter Verbrennung (Kleiderbrand) bei einer 53jährigen Frau, die zu außerordentlicher Narbenbildung geführt hatte.

In 25 Injektionen wurde zirka 2,3 g Thiosinamin gegeben. Die Verbrennung (2.—3. Grades) fand am 4. Januar 1904 statt. Betroffen waren besonders Gesicht, Arme und Hände. Nach Abstoßung nekrotischen Hautgewebes und eines Teiles der Fascie bildeten sich allmählich gute Granulationen. Am 19. Februar wurden an vielen Stellen Thierschsche Lappen implantiert. Die Narbenbildung war schließlich eine sehr ausgedehnte. Der linke Arm war straff bis zu einem rechten Winkel gebeugt und konnte nicht gestreckt werden; die Finger waren völlig steif; der Mund konnte kaum geöffnet werden, Ektropion beiderseits stark ausgeprägt. Ende April wurde mit den Thiosinamin-Injektionen begonnen (dreimal wöchentlich eine Spritze). Am 30. Mai wurde Patientin geheilt entlassen. Die Injektionen wurden poliklinisch noch bis Anfang November fortgesetzt. (Alle 14 Tage eine Spritze.)

Wenn auch Massage und medico-mechanische Uebungen die Thiosinaminbehandlung zuerst unterstützten und die Patientin später gearbeitet hat, so ist doch nach unserer Auffassung die sehr schnelle Erweichung der Narben und Lösung der Kontrakturen in erster Linie dem Thiosinamin zu verdanken.

Erfahrungen auf dem Gebiete der Chirurgie der Gallenwege.[1])

Von Dr. **Riese**, dirigierendem Arzte.

M. H.! In unserer Vereinigung sind seit der ausführlichen Diskussion, die sich an den Vortrag Körtes über Chirurgie der Leber und Gallenwege vor genau zwölf Jahren anschloß, nur Einzelfragen aus diesem Gebiet, namentlich bezüglich der Technik, zur Sprache gekommen. So halte ich es für nicht unangemessen, wieder einmal darauf zurückzukommen auf Grund von Erfahrungen, die ich an zahlreichen innerlich behandelten Fällen und an 104 Operationen an Gallenblase und Gallenwegen gesammelt habe. Der 1892 eigentlich erst zehnjährige Zweig der Chirurgie hat sich seitdem mächtig entwickelt, sehr viele von uns haben reiche Kenntnisse in dieser Frage durch die Autopsie in vivo gewonnen; es handelt sich nicht mehr um die Eroberung dieses Grenzgebietes für die Chirurgie, sondern um die Behauptung und Ausdehnung desselben und um die genaue Präzisierung der Indikationen zum chirurgischen Eingriff und die Bestimmung der Art des letzteren.

Im Vordergrunde des Interesses steht nach wie vor die Gallensteinkrankheit. Die Lehre von der Entstehung der Gallensteine ist namentlich durch die Bemühungen der Naunynschen Schule gefestigt, und nach den als reifste Frucht aus derselben hervorgegangenen Untersuchungen von Stolz und Ehret steht wohl nunmehr fest, daß die Steinbildung in erster Linie bedingt ist durch die Gallenstauung und eine Infektion der Gallenwege, die fast ausschließlich vom Darm aus

1) Siehe die Verhandlungen im I. Teil dieses Bandes, S. 109.

entsteht, das heißt durch eine desquamative katarrhalische Cholangitis und Cholecystitis.

Erst kürzlich hat sich Courvoisier auf der diesjährigen Versammlung des Schweizer ärztlichen Zentralvereins in Basel im allgemeinen ganz auf den Standpunkt der Naunynschen Schule gestellt, indem er die Cholelithiasis als ein örtliches, an gewisse Störungen im Bereiche der ausführenden Gallenwege, namentlich der Gallenblase, gebundenes Leiden bezeichnete. Nach ihm ist die Entstehung des Leidens gewöhnlich durch eine einmalige katarrhalische Erkrankung bedingt.

Immerhin muß man zugeben, daß diese Erklärung allein nicht ausreicht, daß, wenn wir das gehäufte Vorkommen von Steinen in einzelnen Familien in Betracht ziehen, noch ein unbestimmtes Etwas hinzukommen muß, welches wir, wie kürzlich Ewald betont hat, nicht umhin können als Disposition zur Gallensteinkrankheit zu bezeichnen.

Wenn also auch bei der Beantwortung der Frage nach der Entstehung der Gallensteinkrankheit immerhin noch etwas dunkel bleibt, so müssen wir die Cholecystitis und Cholangitis unbedingt auf eine Infektion, namentlich vom Darm aus, zurückführen, wobei die Gallenstauung wieder eine große Rolle spielt. Betonen möchte ich aber, daß eine Infektion der Gallenwege, namentlich der Gallenblase, auch auf dem Blutwege zustande kommt, und zwar sind es nicht nur Typhusbacillen, die nach experimenteller Einverleibung in den Blutweg in der Gallenblase gefunden wurden — in vivo werden sie wohl meist vom Darm aus in die Gallenblase hinein kommen —, sondern auch Pneumococcen, Staphylococcen und Streptococcen, wie ich glaube sogar Gonococcen können Cholecystitis und Cholangitis hervorrufen, indem sie durch die Blutgefäße eindringen. Neben mehrfach von mir beobachteten Fällen von Cholecystitis bei croupösen Pneumonien, bei denen wegen der mangelnden Nötigung zu einem operativen Eingriff der stringente Beweis allerdings nicht zu erbringen ist, daß die Cystitis durch Pneumococcen verursacht wurde, verfüge ich über zwei sehr lehrreiche Fälle von Infektion der Gallenblase auf dem Blutwege.

Der eine betraf ein 15jähriges Mädchen mit akuter infektiöser multipler Osteomyelitis, das eine Cholecystitis acutissima bekam, nachdem ich mehrere Knochenherde operativ ausgeschaltet hatte. Es erwies sich bei der Operation die Erkrankung als ein Empyem

mit teilweiser Gangrän der Wandung und zahlreichen furunkelartigen Herden in der unteren Wand ohne Steine. In dem Eiter fand sich nun eine Reinkultur von Staphylococcus pyogenes aureus, genau wie in den Knochenherden. Nach der partiellen Resektion und Drainage der Blase starb das Mädchen bald. Die Sektion ergab als Todesursache eine Eiterung um die Coronargefäße und einen Herzabsceß: der Darm war gesund, ebenso die Leber und ihre Gänge frei von Eiter; der Rest der eingenähten Gallenblase zeigte an der der Leber abgewandten Fläche noch zahlreiche rundliche Geschwüre in Schleimhaut und Wand; im Grunde eines der Geschwüre bestand eine stecknadelkopfgroße Perforation. — Bei einer zweiten Patientin handelte es sich um eine von einem Karbunkel ausgegangene Pyämie, wo ich, ähnlich wie in dem vorigen Falle, nachdem ich Wochen hindurch tiefe Abscesse, Gelenke eröffnet, die Vena femoralis wegen purulenter Phlebitis exstirpiert hatte, ein Empyem der Gallenblase durch Cystotomie eröffnen mußte und in ihrem Eiter Streptococcen in Reinkultur feststellen konnte, genau wie in den früher eröffneten Gelenken und Abscessen. Hier lag ein Solitärstein vor, der sicher schon vor Beginn der Erkrankung reaktionslos in der Gallenblase gelegen hatte. Auch hier bestanden keine Darmstörungen, sodaß ich mir das Eindringen der Streptococcen nur auf dem Blutwege erklären kann. — Mit Wahrscheinlichkeit führe ich die Entstehung einer Cholecystitis bei einem Gonorrhoiker auf Gonococcen zurück. Bei den enormen Koliken, der starken Spannung der Gallenblase cystotomierte ich bei ihm, in der Annahme, es handle sich um ein Empyem, ich fand aber nur starke Rötung und Schwellung der Schleimhaut; leider wurde die bakteriologische Untersuchung verabsäumt.

Jedenfalls also mögen nach diesen Erfahrungen an ganz akuten Fällen auch leichte Infektionen bei allen möglichen Erkrankungen infektiöser Art, abgesehen von Typhus, von dem es ja vielfach nachgewiesen ist, die Grundlage für den steinbildenden Katarrh der Gallenwege abgeben, nicht nur die stets vorhandenen Colibacillen, die vom Darm aus in jene einwandern.

Daß die Steine, wenn einmal vorhanden, viele Jahre hindurch ohne Symptome getragen und in das Grab mit hinein genommen werden können, ist allgemein bekannt, ebenso aber auch, daß lange verborgen gebliebene Steine ganz plötzlich Koliken veranlassen können. Ich möchte hier die Frage nach der Entstehung der Koliken nur kurz berühren und nur betonen, daß die Anschauung, nach welcher dieselben stets Kontraktionskoliken als Folge aktiver Muskelkontraktion sind, bei

s heißt
und Cho
rzlich ha
ıg des S
inen ga
tellt, in
› Störu
entlich
h ihm
› einm
chin
reicht.
n ein
ntes
beto
inkr
n
teh
olei
ü
i

gst Bekanntes wiederholen zu müssen, nur auf eines möchte wiederum hinweisen, daß nämlich Icterus in einer sehr ßen Zahl von Fällen, selbst bei Choledochussteinen nicht fzutreten braucht, und daß er, wenn vorhanden, meist auf ıe Infektion der Gallenwege zurückzuführen ist; nur bei ›mpression des Choledochus von außen und einigen großen ngekeilten Choledochussteinen werden wir ihn auch ohne ıfektion nicht vermissen.

Um nun von den allgemeinen Auseinandersetzungen auf ınser spezielles Gebiet, das der chirurgischen Therapie, zu kommen, so bekenne ich mich bezüglich der Indikationsstellung zur Auffassung derjenigen, die bei der Gallensteinkrankheit mit sogenannten erfolgreichen Anfällen ruhig abwarten, falls keine akute Infektion besteht. In solchen Fällen operiere ich nur, wenn die Anfälle sich häufen, die Patienten dringend eine Operation wünschen, namentlich bei Patienten der unbemittelten Stände, weil sie sich nicht schonen können und so der Infektion stärker ausgesetzt sind. Wenn ich derartige Kranke operiere, dann bevorzuge ich die Ektomie, falls ich die Gallenblase überhaupt nicht oder nur schwer vorziehen kann, falls zahlreiche Verwachsungen, namentlich mit dem Choledochus bestehen. Denn dann kann ich nur durch die Ektomie den Choledochus und die Hepatici genügend zugänglich machen, um sie gründlich absuchen zu können, und das ist in solchen Fällen ganz besonders indiziert, weil gerade da sich häufig Steine in den tieferen Gängen befinden. Denn, um dies vorwegzunehmen, bei der Cholecystotomie, wenn man sie auch so ausführt, wie ich und viele andere es immer machen, daß man die Gänge genau absucht, bleiben auch bei länger dauernder Drainage der Gallenblase am leichtesten Steine im Choledochus zurück, die dann in einer zweiten, stets gefährlicheren Sitzung entfernt werden müssen, falls die Patienten dies überhaupt zugeben. Jedenfalls stehe ich sowohl bezüglich der Indikation zur Ausführung der Operation als auch der Art derselben bei den einfachen Steinblasen auf einem individualisierenden Standpunkt.

Ebenso habe ich bei dem Hydrops der Gallenblase individualisiert und im allgemeinen nur solche Patienten operiert, die davon heftige Beschwerden hatten oder bei denen die Krankheit in ein akutes Stadium überging. Bei stark degenerierten Blasen habe ich stets die Blase fortgenommen, bei Solitär-

steinen mit wenig degenerierter Wand habe ich die Cystotomie gemacht. Bei Solitärsteinen und bei Steinblasen, wo ich sicher zu sein glaubte, nichts zurückgelassen zu haben, habe ich auch einige Male die ideale extraperitoneale Cholecystotomie gemacht. Stets aber habe ich die Gallengänge auf das genaueste abgetastet, eventuell den Choledochus inzidiert, sondiert, wenn ich trotzdem nicht sicher war, den Choledochus oder Hepaticus drainiert.

Beim erkennbaren Choledochusverschluß habe ich, wie jetzt wohl alle Chirurgen, unbedingt zur Operation geraten, und zwar habe ich diese bei ganz akut einsetzenden Infektionen, wenn remittierendes Fieber, Schüttelfröste bestanden, stets möglichst bald ausgeführt, falls der Allgemeinzustand überhaupt noch einen Eingriff gestattete. In einer Reihe von Fällen bin ich trotzdem zu spät gekommen: es bestand bereits eine diffuse Cholangitis, das heißt, eine Eiterung auch in den feinsten Gallengängen, mehrmals mit Bildung zahlreicher, feinster Abscesse, die auf der Leberoberfläche durchschimmerten. Eine Anzahl von Fällen aber, in denen beträchtliche Mengen von Eiter im Choledochus und Hepaticus angesammelt waren, also Fälle von Cholangitis purulenta, sind durch die Operation gerettet worden.

Im allgemeinen wird ja die diffuse Cholangitis purulenta als sicher tödliche Krankheit angesehen, und auch der erfahrenste Gallensteinchirurg, Kehr, steht auf diesem Standpunkte. Berger, der das Material von Kehr bis zum Ende des Jahres 1902 benutzt hat, sagt ausdrücklich, daß Kehr bei diffuser Cholangitis mit einer Mortalität von 100 % rechnet. Zu meiner Freude kann ich jedoch aus meiner Erfahrung berichten, daß die Prognose nicht absolut infaust ist.

Ich habe vor einiger Zeit eine Frau operiert, bei der sich aus der Gallenblase, dem weit geöffneten Choledochus und aus den Hepatici nebst Steinen schmieriger Eiter entleerte und sich unzählbare kleine Abscesse an der Leberoberfläche fanden. Ich habe die Konvexität breit freigelegt, einige der Abscesse gespalten und in dem Eiter derselben Colibacillen nachweisen können. Unter breiter Tamponade der Leberoberfläche, Drainage der Gallenblase und des Hepaticus, nach Ausspülung derselben, ist Patientin gesund geworden.

Interessant ist es übrigens, welch' beträchtliche Mengen von großen Gallensteinen (bis Kastaniengröße) bei der letztgenannten Patientin kurz nach der Operation im Stuhl ge-

funden wurden (ich gebe sie herum); sie sind sicher durch eine Fistel an der Papilla (Fiedler) durchgebrochen, denn andere Fisteln wurden bei der sehr gründlichen Operation nicht gefunden.

Und nun komme ich zu einem Gebiet, das mir besonders am Herzen liegt, nämlich der ganz akuten Infektion der Gallenblase mit Nekrose, Ulcerationen, Furunculose, diffuser hämorrhagischer Infarcierung der ganzen Schleimhaut, totaler Gangrän der Wand. Ich zeige Ihnen hier eine größere Anzahl solcher durch Operation gewonnener Blasen: Formen der Cholecystitis ulcerosa, necrotica, gangraenosa, haemorrhagica, furunculosa. Ich sage ausdrücklich furunculosa, weil man in einigen Fällen tatsächlich die Wand von zahlreichen furunkelartigen Herden durchsetzt sieht, geradeso wie das Knochenmark bei akuter Osteomyelitis (Knochenfurunkel v. Volkmanns). Kehr vertritt den Standpunkt, daß man in solchen Fällen nur die Cystostomie mit Drainage machen solle, um das Bauchfell nicht zu infizieren. Ich habe im Gegensatz dazu seit mehreren Jahren, ebenso wie Körte, gerade in diesen Fällen die Ektomie gemacht und habe damals kurz vor Körtes Vortrag auf der Naturforscher-Versammlung im Aerzteverein des Kreises Teltow darüber berichtet. Da mir überhaupt viel akute und akuteste Fälle zugehen, habe ich 25 Ektomien wegen Cholecystitis acuta und acutissima gemacht, weil ich, wie Körte auch, gerade in solchen Fällen ein Fortschreiten der Eiterung auf die Leber und in weitere Organe fürchte. Bei 8 von diesen Patienten habe ich nach der Ektomie mehr oder weniger breit tamponiert mit 0 Todesfällen, bei 17 habe ich außerdem Choledochus oder Hepaticus drainiert, zum Teil weil sich auch in diesen Eiter befand. Von sämtlichen 25 dieser sehr schwer allgemein erkrankten Patienten starben nur 3, von denen zwei durch frühere Operation wohl sicher gerettet worden wären; denn bei dem einen, einer 68jährigen Frau, bestanden neben der Cholangitis bereits multiple Leberabscesse, bei dem andern, einer 65jährigen Frau, fand sich eine durch die ganze Blasenwand durchgehende Gangrän (bei kleinem Cysticusstein und Obliteration der A. cystica). Die Sektion ergab Myocarditis und Peritonitis. Da bei der Operation keinerlei Verwachsungen bestanden, sondern die Blase frei in der Bauchhöhle lag, so wäre der Tod auch ohne Operation und auch bei einfacher Cystostomie sicher an Peri-

tonitis eingetreten. Der dritte Todesfall war durch einen unglücklichen Zufall verursacht: die Patientin starb nach 45 Minuten langer Operationsdauer, nach absolut glattem, fieberfreiem Verlauf ganz plötzlich am neunten Tage an Embolie der Arteria pulmonalis. Der Embolus stammte nach dem Ergebnis der Sektion aller Wahrscheinlichkeit nach aus einer Lebervene. Ich glaube, daß ich auf Grund dieser 25 Operationen berechtigt bin, die sogenannte Frühoperation der Cholecystitis acuta und acutissima, und zwar die Ektomie dringend zu empfehlen, wie auch Körte es getan hat. Bei der genauen Betrachtung der demonstrierten Gallenblasen werden Sie, wie ich glaube, zugeben, daß es gut ist, derartige Organe ganz aus dem Körper zu entfernen.

Noch einige kurze Worte über den Krebs. Ich stehe da auf dem Standpunkt, daß bei nicht zu großer Ausdehnung der Geschwulstbildung, die jeden Eingriff von vornherein illusorisch macht, die Probelaparotomie entschieden indiziert ist. Denn es gibt einige wenige Fälle, die wir radikal operieren können, und zwar mit länger dauerndem Erfolge; es gibt zweitens Fälle, in denen wir durch eine Palliativoperation, bestehend in einer Verbindung der Gallenwege mit dem Magendarmkanal, das Leben beträchtlich verlängern und angenehmer machen können; es gibt drittens Fälle, in denen wir wenigstens durch Lösung von Strängen und Verwachsungen vorübergehende Besserung der Beschwerden erzielen, und schließlich kommen Fälle vor, in denen unsere Diagnose unsicher blieb oder falsch war und wir den vermeintlich Krebskranken durch Entfernung eines obstruierenden Choledochussteines oder sonstige Operation die Gesundheit und ein langes Lebens schenken können.

Ich habe bei Krebs der Gallenblase und des Ductus cysticus mit Uebergreifen auf den Choledochus zweimal die Exstirpation mit Resektion des Choledochus, letztere einmal längs, einmal quer mit Naht und Drainage, ausgeführt. Beide Patientinnen sind bald nach der Operation gestorben. Die Sektion ergab beide Male tadellose Verhältnisse im Operationsgebiete; bei der einen war wirklich radikal operiert worden, bei der anderen fanden sich noch carcinomatöse Drüsen. Die zirkuläre Naht des Choledochus hatte tadellos gehalten. Wegen eines Papillencarcinoms bei einem 77jährigen Mann habe ich auf inständiges Bitten die Choledochoenterostomie ausgeführt; er starb an den Altersveränderungen seiner Organe, die Anastomose funktionierte gut. Bei zwei Kranken habe ich mich mit Lösung von Verwachsungen mit drei- bis vierwöchigem Erfolg

begnügen müssen. Sie fühlten sich nach der Operation zweifellos besser als vorher. Bei einer Patientin ist der hochgradige Icterus durch Hepationsdrainage (von H. V. Schneider in meiner Vertretung operiert) beseitigt worden. Sie hat ohne Fistel das Krankenhaus mit glatter Laparotomienarbe verlassen und lebt noch. Ein Jahr nach der Operation hat eine Patientin in befriedigendem Zustande gelebt, die ich Ihnen sogar noch vorstellen zu können hoffte, nachdem ich den durch Pancreascarcinom entstandenen Choledochusverschluß durch Cholecystoenteroanastomose umgangen hatte. Icterus ist nicht wieder aufgetreten. Eine letzte Patientin, bei der ich den schweren Icterus bei zweifelhaftem Pancreascarcinom — es könnte sich auch um chronische Pancreatitis gehandelt haben — ebenfalls durch Cholecystoenteroanastomose geheilt habe, habe ich vorgestern, $8^1/_2$ Monate nach der Operation, in blühendem Zustande, beschwerdefrei gesehen.

Wenn wir das Prinzip verfolgen, die leichten Fälle von Gallensteinleiden nicht zu operieren, wird, wie es mir scheinen will, die Mehrzahl der Chirurgen immer mehr zur Ektomie gedrängt werden aus den verschiedenen Gründen, die ich angeführt habe. Bei mir stehen unter 96 Operationen wegen Gallensteinleiden, Cholecystitis und Cholangitis (ohne die Carcinome), 55 Fällen von Ektomie nur 30 Cystostomien und Cystotomien, 7 Choledochotomien, und 3 Drainagen bei bereits bestehender allgemeiner eitriger Peritonitis oder Leberabscessen nebst einer Operation wegen Pericholecystitis gegenüber. Das Ergebnis der 25 Ektomien wegen akuter Entzündung habe ich bereits mitgeteilt; von 20 weiteren Ektomien wegen Hydrops und Gallensteinblase, bei denen keine besonderen Komplikationen bestanden, verlor ich nur eine Patientin, bei der nach der glatt verlaufenden Operation am sechsten Tage ein Absceß platzte, der sich bei der Sektion an der Stelle einer früher wegen Darmgangrän bei eingeklemmtem Bruch ausgeführten zirkulären Darmvereinigung befand, also ein unmöglich vorauszusehender Unglücksfall. Von zehn anderen sehr komplizierten Ektomien starben im Anschluß an die Operation drei, und zwar an Myocarditis: von den dreien hatte eine Frau bei der Operation eine allgemeine adhäsive Peritonitis gezeigt; ein Mann einen ausgedehnten Absceß um den durch Stein perforierten Choledochus; ein anderer Mann mehrfache Fistelbildungen mit Durchbruch in die Bauchhöhle; ich hatte bei ihm wegen der bestehenden Duodenumfistel zu der schon schwierigen Operation an den Gallenwegen noch eine Gastro-

enteroanastomose hinzufügen müssen. Von den 55 Ektomien starben also im Anschluß an die Operation 7; davon waren 5 ohne Operation auch dem Tode verfallen; 2 starben an einem nicht vorauszusehenden Unglücksfall (Embolie und Platzen eines Darmabscesses).

Von den 30 Cystotomierten starben 4: eine Patientin an Sepsis puerperalis, eine (schon früher genannt) an Osteomyelitis acuta, eine an Enteritis ulcerosa nach langem Krankenlager, eine an Leberabsceß, nachdem sich die nekrotische Schleimhaut der Gallenblase in toto abgestoßen hatte. Letztere wäre wohl durch frühzeitige Ektomie zu retten gewesen; alle anderen waren, wie sie, auch ohne jede Operation sicher dem Tode verfallen.

Die übrigen Todesfälle nach Choledochotomien, Leberabscessen, eitrigen Peritonitiden möchte ich der Kürze halber nicht genauer analysieren: die Patienten starben alle infolge von vor der Operation bestehenden Eiterungen, nur einer an Blutung, auf die ich noch zurückkomme. Im ganzen starben von den 96 16, von denen die meisten bei früherer Operation wohl zu retten gewesen wären, 6 an vor der Operation bestehender Sepsis oder Pyämie starben und 2 durch die genannten Unglücksfälle zugrunde gingen.

Im allgemeinen kann man sagen, daß die operative Prognose nach allen vorliegenden Statistiken eine gute ist, im Verhältnis zu dem häufig vorhandenen Fortgeschrittensein des Leidens und zu der bekanntlich sehr häufig großen Schwierigkeit der technischen Ausführung sogar eine überraschend gute.

Was die Prognose für die Zukunft betrifft, so geht bekanntlich der Streit darum, ob nach Operationen Rezidive eintreten, noch in hohen Wogen. Meine Herren! Ich gebe zu, daß echte Rezidive eintreten können, daß sich in seltenen Fällen neue Steine bilden. Ich habe aber nach eigener Erfahrung und vor allem nach den Ergebnissen von Literaturstudien die Ueberzeugung, daß sie namentlich nach Ektomie selten eintreten werden. Jedenfalls aber können wir, bevor ein Rezidiv eintritt, dem Patienten ein jahrelanges beschwerdefreies Dasein durch die Operation verschaffen. Nach der Ektomie wird es sich bei den echten Rezidiven natürlich in erster Linie um die Neubildung von Steinen in den großen Gallengängen oder um intrahepatische Steinbildung handeln müssen. Daß Steine in den großen Gallengängen wieder entstehen kön-

nen, ist zweifellos. Was die intrahepatische Steinbildung betrifft, so kommt in einer der neuesten Arbeiten auf diesem Gebiete Beer zu dem Schluß: eine intrahepatische Steinbildung findet sich nur bei Choledochusverschluß durch Steine, wenn sich eine Cholangitis anschließt; bei Fällen von Cholangitis ohne extrahepatische Cholelithiasis entwickeln sich keine intrahepatischen Steine.

Ich selbst habe einen sehr instruktiven Fall von intrahepatischen Steinen beobachtet, in denen sich nach meinem Dafürhalten tatsächlich neue Steine in den Leber-Gallengängen gebildet haben. Bei einer Frau mit typischer Cholangitis habe ich vor sieben Jahren die Cystostomie gemacht, einige hundert erbsen- bis haselnußgroße Steine entleert und nach Abtastung der Gänge, die mir frei von Steinen erschienen, die Blase drainirt. Der weitere Verlauf zeigte, daß doch noch Steine im Choledochus stecken mußten. Ich schloß nach 4½ Monaten deshalb die Choledochotomie an und entfernte zwei große, über der Papille sitzende Steine. Weitere Steine waren nicht zu sondieren. Ich war daher zufrieden, zumal ja die zwei herausbeförderten Steine alle Symptome erklärten und man vor sieben Jahren in dieser Hinsicht auch noch vertrauensvoller war, und schloß daher den Choledochus durch Naht, was ich jetzt nicht mehr tun würde, wenn auch die Gallenblasenfistel noch bestand. Ich legte dann Drains auf die Nahtstellen. Nach fünf Tagen wurde die Naht durchbrochen. Ich fand zwei kleine Steinchen beim Ausspülen über der Choledochusnarbe. Am siebenten Tage entstand eine Blutung aus dem Choledochus, die trotz Tamponade anhielt und am achten Tage den Tod veranlaßte. Bei der Sektion fanden sich nun die Gallengänge bis an die Leberkonvexität bis zu Bleifederdicke erweitert und bis an den Leberrand mit vielen Hunderten von kleinen und kleinsten festen Steinen vollgepfropft. Daß diese alle vom Choledochus und von den Hepaticis aus aspiriert worden sind (Langenbuch), glaube ich nicht, sie sind höchstwahrscheinlich intrahepatisch entstanden. Der Fall scheint mir ein Beleg für die Beerschen Sätze zu sein.

Die meisten Fälle von Rezidiven beruhen aber jedenfalls auf dem Zurücklassen von Steinen bei der Operation, was teilweise bewußt, teilweise unbewußt erfolgt: es sind dies die unechten Rezidive. Ich sage bewußt, denn in einer Reihe von Fällen können wir Chirurgen beim besten Willen nicht alle Steine herausbefördern. Ich selbst habe in einem Falle von Choledochotomie nach gleichzeitiger Ektomie einige kleine Steine nicht herausbekommen können, weil sie mir wegen ihrer Kleinheit immer wieder entschlüpften. Man muß sich

dann mit der Drainage behelfen und hoffen, daß die zurückgelassenen Steine noch herauskommen werden, aber manchmal trügt die Hoffnung, und man muß sich zu einer zweiten Choledochotomie entschließen. Daß übrigens bei der Cystostomie öfter Steine zurückgelassen werden als bei der Ektomie, ist für mich eine zweifellose Tatsache.

Weiterhin ist neuerdings die Aufmerksamkeit auf die Möglichkeit der Steinneubildung in dem zurückgelassenen Teil des Ductus cysticus nach der Ektomie gelenkt worden. Dafür, daß aus dem teilweise zurückgelassenen Cysticus sich neue Blasenrudimente bilden, haben namentlich die neuesten experimentellen Untersuchungen von Haberer-Clairmont aus v. Eiselsbergs Klinik einwandsfreie Resultate ergeben. Ich habe Ihnen ein beweisendes Präparat mit der Bildung eines kleinen, fast bohnengroßen Recessus aus dem Cysticusstumpf beim Menschen mitgebracht.

Ich hatte bei einer Frau mit Tuberculose und gleichzeitigem Steinleiden wegen der Beschwerden seitens des letzteren, als ich einige scheinbar tuberculöse Knötchen in der Gallenblasenwand fand, die steinhaltige Gallenblase entfernt. (Die Knötchen erwiesen sich, nebenbei bemerkt, als fibrös.) 70 Tage nach der reaktionslos verlaufenen Heilung — ich hatte Cysticusstumpf und Bauchdecken genäht — starb die Patientin an ihrer Tuberculose. Sie sehen nun von dem glatten Choledochus einen kleinen Recessus mit glatter Schleimhaut ausgehen, an dessen Kuppe noch die Nahtfäden am Stumpfende sichtbar sind.

Demnach werden wir uns also bei den Ektomien bestreben, den Cysticus total zu entfernen, was ja weiter keine Schwierigkeiten macht. Immerhin glaube ich, daß die Gefahr der Steinneubildung in einem solchen kleinen, mit glatter Schleimhaut ausgekleideten Recessus keine sehr große ist.

In Kürze noch einiges über die Technik: Bei den Cystostomien bin ich immer einzeitig vorgegangen, und glaube, daß wir das stets tun können. Bei den Ektomien umschneide ich die Blase, zuerst scharf durch die Serosa gehend, dann gelingt die Lösung aus dem Leberbett meist stumpf mit dem Elevatorium, wobei etwaige in den Weg kommende Gefäße sogleich unterbunden werden. Bei den Choledochotomien schlitze ich entweder vom Cysticus aus und entferne nachträglich den Rest desselben oder schneide nach Isolierung des Choledochus frei in denselben ein. Bei an der Papille sitzenden Steinen

bin ich immer mit Abschiebung des Duodenum medianwärts ausgekommen, obgleich ich nicht leugnen will, daß ich bei einem kommenden Falle auch einmal durch das Duodenum hindurchgehen muß; meist aber wird man mit der ersteren Methode auskommen. Was die Drainage betrifft, so habe ich früher des öfteren angewandte T-Rohre aufgegeben, weil ihre Herausbeförderung Schwierigkeiten machen kann, jetzt nehme ich einfache in den Hepaticus hineingeschobene Gummirohre, bezüglich der Weite der jeweiligen Lichtung des Choledochus angepaßt, und nähe sie wasserdicht ein. Eine Blutung habe ich bis auf den oben genannten Fall, wo sie durch die Steine selbst veranlaßt wurden, durch die Drainage nie erlebt. Eine gründliche Spülung führe ich bei der Operation selbst aus, nachher selten. Kürzlich hat Martin auf die Gefahr einer Stenosenbildung nach Hepaticusdrainage aufmerksam gemacht und diese in Analogie mit Stenosenbildung nach Harnröhrenschnitt gebracht. Ich glaube doch, daß die Verhältnisse bei der Harnröhre ganz anders liegen, da hier das cavernöse Gewebe eine große Rolle spielt. Er will einen Fall von Kolik, die nach dreiwöchiger Stenose einsetzte, auf eine relative Stenose zurückführen; ich glaube, daß es sich da trotz des Widerspruches von Martin um unwissentlich zurückgelassene Konkremente gehandelt habe. Erwähnen möchte ich noch, daß ich die Blutung bei Icterus stets beherrschen konnte, sodaß letzterer für mich keine Kontraindikation gegen die Operation ist. Als Bauchdeckenschnitt habe ich stets einen intrarectalen Schnitt oder einen Wellenschnitt nach Riedel gewählt; Brüche habe ich selten und nur in geringer Größe, der Drainagenspalte entsprechend, gesehen, auch die mediane Partie des Rectus ist kräftig geblieben, wie Sie an den vorgestellten Patienten, deren Operation mehrere Jahre zurückliegt, sehen. Ich nähe allerdings sehr genau in Schichten und schone die Nerven nach Möglichkeit.

Zum Schlusse gestatten Sie mir noch die Erwähnung einiger Curiosa: Einmal habe ich ein Aneurysma der Arteria hepatica beobachtet und es unberührt gelassen, weil es den Stamm der Arterie betraf. Ferner operierte ich einen Kompressionsicterus, der durch metastatische Drüsen nach einer $9^1/_2$ Jahre vorher in Breslau erfolgten Operation wegen doppelseitigen papillären Kystoms beider Ovarien entstanden war. Durch Cystostomie und später ausgeführte Leberdrainage habe ich die Patientin

in leidlichem Zustand erhalten können und sie nach $1^1/_4$jähriger Behandlung entlassen. Ein weiterer Stauungsicterus durch Kompression des Choledochus war durch Stränge entstanden, die sich infolge chronischer Peritonitis nach Appendicitis gebildet hatten. Der Choledochus war oberhalb der Stränge zu einer großen Blase aufgetrieben, ein Stein war nicht vorhanden. Lösung der Verwachsungen, Choledochotomie mit Drainage führte völlige Heilung herbei.

M. H.! Sollten meine Worte dazu beitragen, die Ausdehnung der Ektomie namentlich auch bei akuten schweren Entzündungen die Wege zu bahnen, so ist das Ziel erreicht, das ich bei diesem Vortrage vor Augen hatte.

Ueber Wirbelfrakturen.[1])

Von Dr. **O. Croce.**

M. H.! Ich will Ihnen über zwei Fälle aus dem Röntgengebiete berichten, die uns lehren, wie notwendig es ist, alle Unfälle — mögen sie auch noch so gering erscheinen, in denen aber der objektive Befund im Widerspruche steht mit den subjektiven Beschwerden des Patienten — zu röntgographieren, um so festzustellen, ob nicht doch irgendwo eine Schädigung sitzt, die man mit anderen Hilfsmitteln nicht feststellen kann; namentlich sollte man dies tun, wenn schwer zugängliche Gebiete betroffen sind, vor allem bei Wirbelsäulenverletzung. Und wie sehr man einen Patienten und nach dessen Tode seine Angehörigen schädigen kann, wenn eine Sicherung der Diagnose durch Röntgogramm unterbleibt, zeigt uns in drastischer Weise der Fall Stempel,[2]) in welchem laut ärztlichen Gutachtens eine Halswirbeldistorsion angenommen und der nach vier Jahren an Lähmungen infolge Rückenmarksleiden erfolgte Tod als nicht im Zusammenhang mit dem Unfall stehend angesehen wurde. Auf Klage der Angehörigen wurde dann Stempel zum Gutachten aufgefordert, der einen Zusammenhang als möglich annahm und die Exhumierung der Leiche dreiviertel Jahr nach dem Tode beantragte, da eine Röntgenaufnahme unterblieben war. Dem Antrag wurde nachgekommen, und die Sektion ergab verschiedene Frakturen am zweiten, sowie Kompressionsfraktur des fünften, sechsten, siebenten Halswirbels. Somit konnte der Tod als Unfallfolge anerkannt werden.

Aehnlich lagen die Verhältnisse auch in unserem Falle, in dem $1^1/_2$ Jahr eine Dienstmagd auf die verschiedensten Ver-

1) Siehe die Verhandlungeu im I. Teil dieses Bandes, S. 114. — 2) W. Stempel Monatschrift für Unfallheikunde 1904, No. 7.

legenheitsdiagnosen, wie Rheumatismus, Hysterie und schließlich Simulation, behandelt wurde. Erst jetzt, da sie Invalidität beantragt hatte und Herr Prof. Rotter sein Gutachten abgeben sollte, konnte, nachdem ich auf Veranlassung des Herrn Prof. Rotter ein Röntgogramm angefertigt hatte, die Ursache der Beschwerden der Patientin in einem isolierten Bruch des vierten Halswirbelkörpers gefunden werden. Der Verlauf des Falles ist in Kürze folgender:

Patientin, 28 Jahre alt, Dienstmagd, stürzte von einem vollgeladenen Heuwagen herab, war kurze Zeit besinnungslos, doch bald

Fig. 1.

darauf ohne größere Beschwerden. Am zweiten Tage stellten sich stärkere Schmerzen im Nacken, namentlich bei Beugung des Kopfes, sowie Schluckschmerz ein. Da nach acht Tagen keine Besserung eintrat, auch der Kopf nach rechts geneigt gehalten wurde, schaffte man sie in ein Krankenhaus, wo sie sieben Wochen lag. Der Zustand besserte sich nicht, ohne sich jedoch zu verschlimmern; bis

heute bestehen dieselben Beschwerden. Lähmungen oder Sensibilitätsstörungen sind nicht vorhanden.

Röntgogramm-Demonstration (Fig. 1 und 2, Seite 417): Etwas schräger Bruch durch den vierten Halswirbelkörper, Senkung der rechten Bruchhälfte nach unten vorn; zugleich erscheint die rechte Gelenkfläche des Wirbels zusammengedrückt, wodurch ein Zusammensinken der Wirbelsäule nach rechts entsteht, während an

Fig. 2.

der linken Seite die Wirbel sich weiter als normal voneinander entfernt haben.

Daß es sich demnach außer diesen Knochenverletzungen um eine schwere Schädigung der nervösen Elemente, des Rückenmarks sowohl als auch der in den Foramina intervertebralia und um sie herum liegenden Teile des Nervenapparates handelt, ist außer allem Zweifel. Das erklärt die Beschwerden der Patientin, sowie die Schiefhaltung des Kopfes vollkommen. Auch ist bezüglich der Prognose diese als zweifel-

haft zu stellen, da sich in unserem Falle, wie in dem Falle Stempels, erst nach längerer Zeit ein Rückenmarksleiden einstellen kann. Einen ebensolchen Fall berichtet noch Bernstein[1]), in welchem auch erst am 70. Tage Lähmungserscheinungen und am 101. Tage der Tod eintrat.

Der zweite Fall, den ich Ihnen, meine Herren, kurz berichten möchte, ist noch insofern interessanter, als es sich um ein verhältnismäßig geringfügiges Trauma handelte und niemand anfänglich die Schwere der Verletzung ahnen konnte.

Der Patient, 26 Jahr alt, hagerer, großer, kräftig gebauter Mann, bekam einen Schlag mit einer Wagendeichsel seitlich gegen den linken Trochanter, ohne dabei zu Falle zu kommen.

Bei der Aufnahme, die bald nach dem Unfall stattfand, hatte Patient ein ziemlich großes Hämatom um den linken Trochanter. Er konnte das linke Bein nur unter großen Schmerzen und in ganz geringem Maße heben; passiv gelang es leicht, das Bein zu bewegen,

Fig. 3.

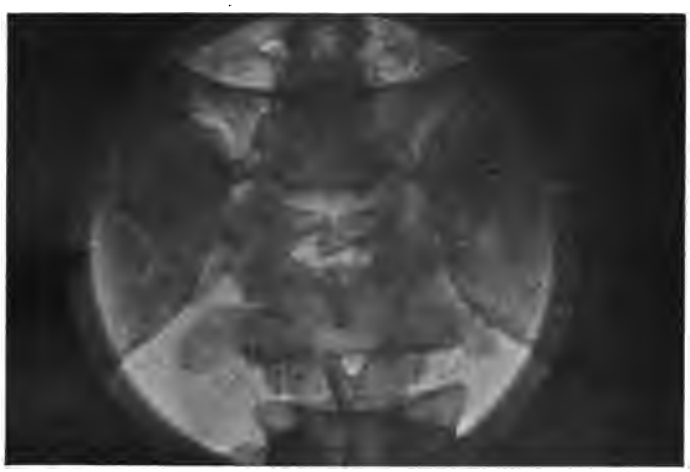

ohne Krepitation zu fühlen. Patient hatte dabei nur Schmerz am Trochanter. Als auf Bettruhe, Eisblase etc. keine Besserung in den nächsten Tagen eintrat, obwohl das Hämatom fast geschwunden war, dagegen sich neben Parästhesien lancinierende Schmerzen im linken Bein wie Kreuzschmerz einstellten, machte ich Röntgenaufnahmen, vom Femur anfangend bis zum Kreuzbein, und fand zu meinem Erstaunen Femur und Becken normal, dagegen im letzten

1) Bernstein, Deutsche Zeitschrift für Chirurgie 1903, Bd. 70.

Lendenwirbel eine Fraktur in seinem hinteren Bogen. Das linke Bruchstück hatte sich über das rechte verschoben. (Demonstration des Röntgogramms, Fig. 3.)

Bei dieser Art des Traumas hätte wohl niemand an eine Fraktur eines Wirbels gedacht und demnach auch nicht diagnostiziert, wenn nicht wiederum ein ausgiebiges Nachsuchen durch Röntgogramme nach der Ursache der Schmerzen die Quelle aufgedeckt hätte.

Es folgt also, meine Herren, aus diesen beiden Fällen, daß man auch bei geringfügigen Traumen, wenn man eine Erklärung für die Erscheinungen nicht findet, stets ein Röntgogramm machen und, falls eine Aufnahme noch nicht Klarheit schafft, eine zweite, dritte anschließen soll, namentlich bei Wirbelverletzungen, da sonst oft noch eine oder die andere Verletzung übersehen werden wird, auch eine exakte richtige Diagnose nicht zu stellen ist. Im gleichen Sinne spricht sich auch Ludloff aus, welcher über 20 Aufnahmen machte, ehe er eine Fraktur des sechsten Halswirbels genau beschreiben konnte.

Ueber einige Fälle von Perforation des Magens und Duodenums.[1])

Von Dr. O. Croce.

M. H.! Daß man von der Operation der Perforationsperitonitiden, namentlich nach Ulcus ventriculi oder duodeni, sich nur einen einigermaßen sicheren Erfolg versprechen darf, wenn man die Fälle innerhalb der ersten zwölf, spätestens vierundzwanzig Stunden operiert, ist ja jetzt eine allgemein anerkannte Tatsache. Leider bekommt man immer noch diese Fälle zu spät zur Operation. Wir waren nun in der letzten Zeit in der glücklichen Lage, drei Fälle hintereinander innerhalb der ersten zwölf Stunden zu operieren, und alle drei konnten durch den Eingriff gerettet werden. Ich will nun ganz kurz über die Fälle berichten.

Bei dem ersten Fall handelte es sich um eine aus selbstmörderischer Absicht beigebrachte Schußverletzung des Magens. Patient wurde bald nach dem Ereignis ins Krankenhaus transportiert und sofort operiert. Es fand sich die vordere Magenwand perforiert. Die Stelle wurde übernäht; dann, nach Loslösung des Ligamentum gastrocolicum, zeigte die hintere Wand gleichfalls eine Perforationsstelle, welche auch übernäht wurde. Darauf wurde die Bauchhöhle ausgetupft, nach der Perforation am Magen tamponiert. Die Bauchwunde ist zum größten Teil vernäht worden. Glatter, reaktionsloser Verlauf. Patient ist geheilt entlassen worden.

Bei dem zweiten Falle handelte es sich um einen älteren Herrn, der seit etwa zwölf Jahren an Magengeschwür leidet, jedes Jahr seine Kur macht, zum Teil in Kissingen; die Kuren brachten ihm Erleichterung, doch wurde er nie geheilt. Im September v. J. stellten sich wieder Magenblutungen ein, doch Patient ging seinem Beruf als Sekretär nach. Bei einem Gange nach dem Bureau nun

1) Siehe die Verhandlungen im I. Teil dieses Bandes, S. 114.

fühlte Patient nach Aufstoßen plötzlich einen heftigen Schmerz in der Magengrube, und da er von seinem Hausarzt über eine eventuelle Perforation instruiert war, ahnte er eine solche und kam sofort in das nahe gelegene St. Hedwigskrankenhaus, wo er von der inneren Station zur Operation umgehend verlegt wurde. So konnte Patient in der zweiten Stunde nach der Perforation operiert werden. Es fand sich, leicht auffindbar, ein pfenniggroßes Ulcus an der kleinen Curvatur, mehr vorn nahe dem Pylorus. Dasselbe ließ sich in querer Richtung übernähen, es wurden noch zwei Etagen darüber genäht. Darauf gründliche Ausspülung des Abdomens, das voll von Mageninhalt war, namentlich im Douglas, mit etwa 15 l Kochsalzlösung. Tamponade nach der Nahtstelle, im übrigen Naht der Bauchdecken. Auch dieser Fall zeigte einen glatten, reaktionslosen Verlauf seitens des Peritoneums. Die Wundhöhle schloß sich, sodaß ich Ihnen den Patienten hier vorstellen kann.

Bei dem dritten Fall lagen die Verhältnisse schon komplizierter; auch kam dieser am spätesten zur Operation, etwa nach zehn Stunden. Es fanden sich deutliche Symptome von Perforationsperitonitis. Patient war sehr verfallen, und nur, weil der Puls noch leidlich war, wurde operiert. Schnitt in der Mittellinie in Nabelhöhe. Der Bauchraum war mit gelblich-eitriger, nicht stinkender Flüssigkeit angefüllt. Am Dünndarm wie am Processus vermiformis konnte nichts gefunden werden, weshalb der Schnitt bis zum Brustbein erweitert wurde. Die Gegend um den Pylorus war mit großen Massen des oben erwähnten Eiters angefüllt. Nach Wegtupfen desselben sah man das Duodenum durch fibrinöse Belege mit dem Leberrande verklebt, und es konnte an der hinteren Wand des Duodenums eine bleistiftdicke Perforation gefunden werden. Diese wurde eingestülpt und in mehreren Etagen vernäht. Darauf sehr gründliches Auswaschen des Bauchraumes mit Kochsalzwasser mittels Rotterscher Spülröhren. Beide Lendengegenden und der Douglas waren voll von Eiter, deshalb Drainage nach beiden Lendengegenden und Spülung, bis es aus diesen klar abfloß, wozu etwa 30 l nötig waren. Jodoformgazeschürzen-Tamponade der Bauchhöhle, zwei Bauchdeckenhaltenähte mit Silberdraht. Da Patient einen hochgradigen Meteorismus am nächsten Tage hatte und die am Ende der Operation in den Darm eingespritzten 100 ccm einer 20%igen Glaubersalzlösung keine Peristaltik des Darmes auslösten, bekam er neben hohen Einläufen mit Glycerin vermischten Seifenwassers noch zweistündlich 0,0005 Physostigmin. Erbrechen hatte Patient nicht. Nach der dritten Injektion trat reichlicher Stuhlgang ein und gingen Flatus ab. So konnte dann täglich Stuhl herbeigeführt werden; doch erholte Patient sich nur langsam, da er am achten Tage eine rechtsseitige und dann noch eine linksseitige Pneumonie bekam. Er ist jetzt nach etwa zehn Wochen voll-

kommen frei von Peritonealerscheinungen, die Wunde bis auf dreiquerfingerbreite Granulation der Bauchdecken geheilt. Die Wundheilung geht sehr langsam vorwärts, da Patient immer noch an Lungenerscheinungen zu leiden hat und die häufigen Hustenreize die Vernarbung sehr aufhalten.

Sie ersehen daraus, meine Herren, daß die Forderung der Chirurgen, die Perforationsperitonitiden innerhalb der ersten zwölf, spätestens 24 Stunden zur Operation zu bekommen, eine nur zu berechtigte ist, da wir alle drei Fälle, von denen der letzte eigentlich als infaust angesehen wurde, doch noch durch die Operation retten konnten.

Ueber die Scopolamin-Morphium-Narkose.[1])

Von Dr. **Dirk.**

Durch die persönliche Bekanntschaft eines unserer früheren Assistenten mit Schneiderlin, der, wie wir wissen, auf Grund seiner psychiatrischen Beobachtungen im Jahre 1901 das Scopolamin-Morphium als Ersatz für die Inhalationsnarkose empfahl, haben auch wir gleichzeitig mit den ersten Publikationen — also vor drei Jahren — mit Versuchen dieser Art begonnen. Allein die Unsicherheit in der Dosierung im Verein mit ungünstigen Erfahrungen, die von anderer Seite gemacht wurden, ließ uns eine Zeitlang von unseren tastenden Versuchen Abstand nehmen, und erst seit etwa $1^1/_2$ Jahren gebrauchen wir bei allen größeren Operationen das Scopolamin-Morphium in den inzwischen von uns erprobten Mengen.

Wie bekannt, ging das Streben Schneiderlins und seiner Anhänger darauf hinaus, Chloroform und Aether vollständig entbehrlich zu machen, d. h. eine Dosierung für das Scopolamin-Morphium zu finden, die eine komplette Narkose herbeiführte, ohne eine Gefahr für den zu Operierenden mit sich zu bringen. Man ging von den hohen Dosen, wie sie in der irrenärztlichen Praxis üblich sind, aus und erzielte, indem man, wie z. B. nach Bloß, dreimal $^1/_2$ mg Scopolamin und 3 cg Morphium, also im ganzen $1^1/_2$ mg Scopolamin und 9 cg Morphium einspritzte, zwar tiefe Narkosen, erlebte aber so unangenehme Zwischenfälle — Kollapse und selbst Exitus letalis —, daß man auf dieser Basis nicht weiter arbeiten konnte. Hierzu kam noch, daß das Scopolamin trotz seiner chemischen Reinheit eine sehr variable Wirkung in physiologischer Be-

1) Siehe die Verhandlungen im I. Teil dieses Bandes, S. 117.

ziehung auf den Einzelnen ausübt, ein Umstand, der an sich schon eine einheitliche Dosierung unmöglich macht.

Unter Berücksichtigung all dieser Momente, war es wieder Schneiderlin, der zuerst auf eine Vollnarkose mit dem Scopolamin-Morphium verzichtete und eine einmalige Einspritzung von 0,0012 Scopolamin und 0,025 Morphium empfahl, deren Wirkung eventuell durch Chloroform oder Aether in der nötigen Weise ergänzt werden sollte. Allein auch dieser Modus brachte noch manche Unbequemlichkeit: man beobachtete oft nach der einmaligen Einspritzung ziemlich hochgradige Erregungszustände; die Patienten wurden häufig verwirrt und zeigten meist eine beängstigende Cyanose im Gebiet der Carotiden. Um diese offenbar durch zu hohe Dosis bewirkte stürmische Reaktion zu umgehen, verteilten wir die Gabe auf zwei Spritzen mit einem einstündigen Zwischenraum und setzten außerdem die Scopolaminmenge noch um 2 dmg herab. Wir sind auf diese Weise zufällig zu derselben Dosierung gekommen, wie sie Korff in seiner letzten Arbeit veröffentlicht. Korff gibt von einer Lösung:

Scopolam. hydrobrom.	0,01
Morph. mur.	0,25
Aq. destill. coct.	10,0

je $^1/_3$ Pravaz-Spritze $2^1/_2$—$1^1/_2$ und $^1/_2$ Stunde vor der Operation, also im ganzen 0,001 Scopolamin und 0,025 Morphium. Wir bedienen uns getrennter Lösungen und benutzen eine 1 $^0/_{00}$ Scopolamin- und die gewöhnliche 2 $^0/_0$ Morphium-Lösung und geben hiervon zwei Stunden vor der Operation $^1/_2$ Spritze Scopolamin und $^3/_4$ Spritze Morphium und eine Stunde vor der Operation $^1/_2$ Spritze Scopolamin und $^1/_2$ Spritze Morphium, sodaß also dem Patienten ebenfalls im ganzen 1 mg Scopolamin und 2,5 cg Morphium injiziert werden. Wir verzichten, wie gesagt, bei obiger Anwendung von vornherein auf eine komplette Narkose, und nur in den Fällen, wo wir einer Vollnarkose möglichst nahe kommen wollen, geben wir noch eine dritte Spritze, entsprechend 3—2 und 1 Stunde vor der Operation und bringen dann im ganzen $1^1/_2$ mg Scopolamin und 3 cg Morphium zur Anwendung.

Um am heutigen Tage über unsere Erfahrungen berichten zu können, habe ich die seit dem Januar d. J. mit dem Scopolamin-Morphium von uns ausgeführten Narkosen gesammelt und gebe Ihnen hiermit eine kurze Statistik:

Es wurden im ganzen 260 Scopolamin-Morphium-Narkosen gemacht, von denen 227 Patienten je zwei Spritzen, 21 Patienten je drei Spritzen und 12 Patienten nur je eine Spritze erhielten. Bei den letzten zwölf Fällen war entweder die Wirkung der ersten Spritze eine so intensive, daß eine zweite Einspritzung nicht ungefährlich erschien — drei Fälle — oder es unterblieb die zweite Spritze aus Mangel an Zeit. Bei 13 Operierten wurde wegen Nachoperation die Zweispritzen-Methode zweimal angewandt. Die Dreispritzen-Methode kam bei einem Patienten zweimal, bei zweien dreimal und bei einem viermal zur Anwendung.

Von den Operierten waren 111 männlichen, 149 weiblichen Geschlechtes. Was das Alter betrifft, so befanden sich im Alter

bis zu 20 Jahren	18	von 60—70 Jahren	30
von 20—40 „	102	„ 70—80 „	9
„ 40—50 „	47	„ 88 „	1
„ 50—60 „	53		

Also 93 Personen über 50 Jahre.

Nach Art der Operation geordnet, wurden operiert:

46 Perityphlitiden im Intervall,
17 Exstirpationen der Gallenblase,
15 Magenoperationen: Resektionen und Gastroenterostomien,
6 Entero-Anastomosen,
6 Nephrektomien, beziehungsweise Nephrotomien,
1 Splenektomie wegen Morbus Banti,
3 Coecumresektionen wegen Tuberculose,
21 Colon- und Rectumresektionen, beziehungsweise Amputationen,
18 andere Darmoperationen, wie Prolapse, Anlegung oder Schluß des Anus praeternaturalis etc.,
13 sonstige Laparotomien,
18 gynäkologische Operationen: Totalexstirpationen, Ovariektomien, Myomektomien, Kolporaphien,
21 Radikaloperationen von inguinalen oder cruralen Hernien,
3 „ „ Umbilicalhernien

Sa. 188 Bauchoperationen.

Von den übrigen Operationen sind zu bemerken:

19 Mamma-Amputationen wegen Carcinom,
11 Resektionen, beziehungsweise Amputationen von Extremitäten,
4 osteomyelitische Knochenaufmeißelungen,
3 Plastiken,
2 Aufmeißelungen des Warzenfortsatzes,
5 Tumorexstirpationen: Drüsen, Lipome etc.

Weitaus die meisten Operationen erforderten eine Zeit von 20—60 Minuten. 47 Operationen dauerten eine bis zwei Stunden, zehn über zwei Stunden.

Der Verbrauch an Chloroform und Aether war ein verhältnismäßig niedriger, und ich bemerke hierbei, daß bei einheitlicher Narkotisierung die nachfolgenden Mengen noch erheblich herabgesetzt werden können: In 144 Fällen wurde eine reine Aethernarkose angeschlossen mit einem Bedarf von 60 bis 100 ccm Aether bei einer halb- bis einstündigen Operation. Der Aether wurde meist mit der Wanscherschen Maske gegeben; in den Fällen, in denen der Aether getropft wurde, waren im allgemeinen die höheren Dosen nötig. Diejenigen Patienten, bei denen das Scopolamin-Morphium nicht genügend gewirkt hatte, erhielten für Operationen von derselben Dauer im Durchschnitt 10—30 ccm Chloroform und nach Eintritt der Vollnarkose noch etwa 40—80 ccm Aether. Bei den wenigen über zwei Stunden dauernden Operationen war der Höchstbedarf 120 ccm Chloroform, beziehungsweise 20 ccm Chloroform und 200 ccm Aether. In 29 Fällen konnte die Operation ohne jedes weitere Narcoticum ausgeführt werden, und zwar waren von diesen 15 zweimal, 9 dreimal und 4 nur einmal gespritzt.

Der Verlauf einer Scopolamin-Morphium-Narkose ist nach unseren Erfahrungen etwa folgendermaßen: Der Kranke wird bei der gewöhnlich angewandten Zwei-Spritzen-Methode zwei Stunden vor der zur Operation angesetzten Zeit im Bett zum ersten Male gespritzt. Schon nach kurzer Zeit bemerkt man eine ausgesprochene Schlafneigung, der kein besonderes Stadium der Unruhe, wie es bei den größeren Dosen beobachtet wurde, vorausgeht. Wenn man nach einer Stunde zur zweiten Injektion das Zimmer betritt, so vermag der Patient zwar noch präzise Antworten zu geben, aber man merkt ihm an, daß er seine Ruhe haben möchte, und im Verlauf der zweiten Stunde schläft der Kranke fast immer ruhig ein, höchstens klagt er über Trockenheit im Munde und verlangt zu trinken, oder er juckt sich ab und zu, besonders am Hals und im Gesicht. Nach zwei Stunden erfolgt die Ueberführung zum Operationssaal. Durch das Heben aus dem Bett, das Fahren auf dem Wagen und das Lagern auf den Operationstisch wird der Kranke wieder etwas munter; er stiert, wenn man so sagen darf, ins Blaue, das Gesicht ist zum wenigsten leicht gerötet, in vielen Fällen mäßig cyanotisch, die Pupillen sind in etwa der Hälfte der Fälle erweitert. Der Patient spannt die willkürlichen Muskeln und ist infolgedessen steif, hilft aber

häufig beim Hinüberheben auf den Tisch selbst mit. Auf einfache Fragen, z. B. nach dem Namen, gibt er, wenn auch langsam und oft lallend, die richtige Antwort. Läßt man ihn in Ruhe, so schließt er sofort die Augen und schläft weiter. Der Puls ist nur in verhältnismäßig wenigen Fällen beschleunigt; er variiert in der Regel zwischen 70 bis 90 Schlägen in der Minute (doch sind auch 120 und mehr Schläge keine Seltenheit). Die Atemzüge sind tief und erfolgen in dem gleichen Zeitraume etwa 15- bis 30mal. Die Vorbereitungen, wie Rasieren und Waschen, läßt der Hyoszinierte meist ruhig über sich ergehen, höchstens greift er nach der betreffenden Körperstelle. Beim Uebergang zur Vollnarkose atmet der Kranke in der Regel ruhig weiter, besonders wenn Chloroform gegeben wird, und nur beim Aether bemerkt man öfters, wohl infolge des intensiven Geruches, geringe Abwehrbewegungen. Ein ausgesprochenes Exzitationsstadium trat nur bei vier Kranken ein, die sämtlich Alkoholisten waren. Ist die Narkose tief, so bleibt sie unter geringen Aethergaben außerordentlich gleichmäßig und ruhig. Durch die Wirkung des Scopolamins sistiert die Sekretion der Drüsen, welche sonst beim Aether so störend wirkt; man wird nicht behelligt durch Salivation und Trachealrasseln, es fehlen Hustenreiz und Brechneigung; Kollaps und Asphyxie beobachteten wir niemals. Bei ganz tiefer Narkose nimmt die Atmung, wohl durch Morphiumwirkung, bisweilen einen Cheyne-Stokeschen Typus an, oder aber es erfolgen nur drei bis sechs tiefe Atemzüge in der Minute. Läßt sich die Operation ohne weitere Narcotica ausführen, wie wir es meist bei älteren Leuten zu erstreben suchten, so spannt wohl der Patient, stöhnt auch ab und zu bei besonders schmerzhaften Manipulationen, beruhigt sich aber sehr bald wieder. An die Narkose schließt sich stets ein tiefer Schlaf an von drei- bis achtstündiger Dauer. Der Operierte erwacht mit verhältnismäßig gutem Befinden: er hat den ersten Wundschmerz verschlafen, und nicht selten hört man, selbst von denen, die bei den Vorbereitungen noch klare Antworten gaben, die Frage: „Wann werde ich nun eigentlich operiert?“ Ein großer Prozentsatz erinnert sich nur an die erste Spritze, über die weiteren Vorgänge herrscht vollkommene Amnesie. Andere erinnern sich eben noch dunkel an die Ueberführung zum Operationssaal, und nur ein kleiner Bruchteil kann über die Vorbereitungen etc. annähernd genaue Auskunft geben. Ein großer

Vorzug der Scopolamin-Morphium-Narkose ist es, daß gastrische Störungen: Uebelkeit und Erbrechen, nach der Operation fast vollständig ausbleiben. Nur in sieben Fällen erfolgte am ersten, beziehungsweise zweiten Tage nach Nahrungsaufnahme einige Male nicht besonders quälendes Erbrechen, und diese Patienten waren sämtlich laparotomiert, sodaß nach den Umständen nicht auszuschließen war, daß die Bauchfellreizung durch die Operation vielleicht mit Schuld an diesem unerwünschten Zustande hatte. — Daß diese Beobachtung keine zufällige ist, ergab die große Anzahl derer, die nach früheren Narkosen unter den scheußlichsten Brechzuständen zu leiden hatten, während diese hier vollkommen ausblieben. Unangenehme Nachwirkungen: Bronchitiden und die beim Aether so gefürchteten Pneumonien beobachteten wir nicht, desgleichen sahen wir keinen schädlichen Einfluß auf Herz und Nieren. Bei dieser Gelegenheit kann ich noch das kompetente Urteil von mehreren Aerzten — vier befinden sich unter dieser Statistik — anführen, von denen einer, bereits dreimal narkotisiert, die Narkose wegen des sonst bei ihm eingetretenen mehrtägigen Erbrechens fürchtete: auch in diesem Falle fehlte jede unangenehme Nachwirkung. Einer der Herren, ein Spezialkollege, der noch relativ wach zur Vorbereitung kam, schildert, daß die ersten Aetherzüge in keiner Weise als etwas Unangenehmes empfunden wurden und daß er vor jeglichem Erstickungsgefühl bewahrt blieb.

Ich muß Ihnen noch berichten, daß wir unter den 260 Narkosen zu Anfang des Jahres drei Todesfälle hatten. Es handelte sich um drei dekrepide Personen im Alter von 69—73 und 76 Jahren, die sämtlich am Darmcarcinom litten.

Der erste Todesfall betraf eine Frau von 73 Jahren, bei der ein Carcinom des rechten Colonwinkels entfernt wurde. Sie vertrug die zweimalige Einspritzung gut und bedurfte zur Ausführung der Operation noch 60 ccm Aether. Als nach mehreren Wochen der Anus praeternaturalis geschlossen werden sollte, wurde der Patientin, die sich in der Zwischenzeit nicht erholt hatte und die Herr Prof. Rotter wegen des elenden Zustandes nur auf Drängen der Angehörigen operierte, nochmals die gleiche Dosis injiziert, und es fiel auf, daß die Reaktion eine viel intensivere war, sodaß zur Nachoperation kein weiteres Narcoticum benötigt wurde. — Die beiden anderen Fälle kamen wegen chronischen Ileus' infolge von Rectumcarcinom zur Aufnahme. Auch diese erhielten je zwei

Spritzen. Die Operation, ohne Chloroform oder Aether ausgeführt, ergab, daß in beiden Fällen bereits eine diffus-eitrige Peritonitis vorhanden war. Alle drei Patienten verfielen nach der Operation in einen soporösen Zustand: die Atmung wurde schwer und röchelnd und ging allmählich in den Cheyne-Stokeschen Typus über. Die Reflexe erloschen vollständig, der Puls wurde kleiner und aussetzend, und nach 5—7 Stunden trat der Tod ein, ohne daß das Bewußtsein wiedergekehrt war. Künstliche Atmung, Exzitantien, Kochsalzinjektionen, Faradisation und Vibrationsmassage waren ohne Erfolg.

Ich habe diese Fälle näher charakterisiert und überlasse Ihnen die Entscheidung, ob diese drei in solch desolatem Zustande befindlichen Personen wohl eine andere Narkose oder den Eingriff überhaupt überstanden hätten.

Durch diese drei Todesfälle belehrt, überwachten wir mit besonderer Sorgfalt bei älteren und schwächlichen Patienten die Wirkung der ersten Einspritzung und unterließen in all den Fällen, wo nach einer Stunde eine ausgesprochene Somnolenz mit Pupillenerweiterung und Cyanose vorhanden war, die zweite Scopolamingabe. Seitdem ist uns kein Unglücksfall mehr passiert, und ich bin überzeugt, daß wir bei Beobachtung dieser Vorsichtsmaßregel auch in Zukunft vor unangenehmen Ueberraschungen bewahrt bleiben werden. Gleichzeitig lernten wir aber auch bei dieser vorsichtigen Anwendung das Scopolamin-Morphium als ein Narcoticum schätzen, das uns bei all denjenigen Patienten ausgezeichnete Dienste leistet, denen man wegen Gefahr für Herz und Lungen oder aus anderen Gründen eine Inhalationsnarkose nicht zumuten kann. Bei kräftigen Personen mittleren Alters bringt unsere Methode meines Erachtens überhaupt keine Gefahren mit sich.

Wenn ich nun kurz das Ergebnis unserer Erfahrungen zusammenfasse, so hat die Scopolamin-Morphium-Narkose nur den einen Nachteil, der sie deshalb auch nur zur Krankenhausbehandlung geeignet macht, das ist: die gewisse Umständlichkeit der Anwendung und vor allen Dingen die nicht zu entbehrende sachgemäße Ueberwachung vor und nach der Operation, nach der Operation besonders deshalb, weil häufig durch Zurücksinken der Zunge und des Kiefers die Atmung behindert wird.

Diesem Nachteile stehen aber außerordentliche Vorteile gegenüber: 1. das psychische Moment, das bei ängstlichen Personen und besonders bei Frauen nicht hoch genug zu

schätzen ist: Wir machen die Narkose im Bett und ersparen den Patienten die Erinnerung an die oft höchst unangenehme Vorbereitung; 2. der schonende Uebergang zur Vollnarkose ohne Angstzustände, ohne Erstickungsgefühl; 3. wir haben eine ruhige, gleichmäßige Narkose ohne Salivation, ohne Trachealrasseln, ohne Husten, ohne Brechreiz, ohne Asphyxie, ohne Kollaps; 4. nach der Operation liegen die Kranken in einem langen Schlaf und merken auf diese Weise nichts vom ersten Wundschmerz; 5. bleiben die Patienten verschont von dem besonders in der Bauchchirurgie so sehr verabscheuten Erbrechen; 6. wir haben ein Verfahren, das uns bei all den Patienten eine Narkose ermöglicht, bei denen Chloroform oder Aether lebensgefährlich wirken könnte.

Gewiß Momente genug, die uns die Scopolamin-Morphium-Narkose auch fürderhin unentbehrlich machen werden.

Erfahrungen mit der Operation der akuten Epityphlitis in den ersten 48 Stunden.[1])

Von Prof. **J. Rotter.**

Bei den zuwartenden Indikationen, an welche wir uns bisher bei der Operation der Epityphlitis im akuten Anfall gehalten haben, nahmen wir eine Mortalität von etwa 12 bis 17 % als unvermeidlich hin. Die Frühoperationen im bisherigen Sinne, welche meist am dritten und vierten Tage ausgeführt wurden, waren nicht imstande, unsere Erfolge zu bessern.

Dagegen schienen nach den Mitteilungen Sprengels die Operationen der akuten Epityphlitis in den ersten 48 Stunden die Mortalität sichtlich herunterzudrücken. Deshalb glaubte ich diesen Standpunkt einer Prüfung unterwerfen zu müssen, und wir haben in den letzten $1^1/_2$ Jahren im St. Hedwig-Krankenhaus 65 Fälle in den ersten zwei Tagen nach Beginn des Anfalles operiert. Nunmehr glaube ich, mir ein eigenes Urteil über den Wert dieses — wenigstens für die deutschen Chirurgen — neuen Operationsprinzips bilden zu können.

Pathologisch-Anatomisches.

Ich beginne damit, Ihnen über die pathologisch-anatomischen Ergebnisse zu referieren, welche diese Operationen uns geliefert haben. Die exstirpierten Wurmfortsätze wurden von Prof. Aschoff (Marburg), welcher schon früher als Assistent von Orth in dessen Institut die von uns gelieferten Appendices untersuchte, zu einem besonderen Studium benutzt und dabei sehr beachtenswerte Befunde erhoben, welche auf die ersten Anfänge der akuten Epityphlitis neues Licht werfen. Aschoff hat darüber in diesem Jahre (1904) in der deutschen

1) Siehe die Verhandlungen im I. Teil dieses Bandes, S. 122.

pathologisch-anatomischen Gesellschaft einen Vortrag gehalten, dessen Inhalt ich Ihnen mitteilen will.

Der normale Wurmfortsatz ist bekanntlich dadurch ausgezeichnet, daß seine Schleimhaut ungemein reich an Lymphknötchen ist. Wir kennen solche Follikelanhäufungen an der Hals- und Rachentonsille. In gleichem Sinne spricht man auch von der Wurmfortsatztonsille. In der Appendix ist diese Follikelanhäufung auf der kontramesenterialen Seite derselben gelegen. In der Schleimhaut des normalen Wurmfortsatzes findet man gerade so wie in den Tonsillen sogenannte Krypten. Hier entstehen sie aus Lieberkühnschen Krypten. Manche von ihnen reichen — im Grunde der Schleimhautfalten, nicht wie gewöhnlich nur bis zur Muscularis mucosae, — sondern durch eine Lücke derselben hindurch bis in die Submucosa hinein. Diese Verhältnisse lassen sich an jedem normalen Wurmfortsatz nachweisen. In diesen Krypten spielen sich nun nach Aschoff die ersten Anfänge der akuten Perityphlitis ab.

In die Krypten gelangen zunächst pathogene Bakterien hinein und vermehren sich daselbst in dem vorhandenen Darmschleim gerade so wie in den Pfröpfen der Tonsillenlacune. Durch die sich dabei bildenden Toxine wird das deckende Epithel geschädigt und durchlässig, und die Toxine können nun aus der Krypte direkt in das lymphbahnenreiche Gewebe der Submucosa eintreten. Sie verursachen an der betreffenden Stelle ein entzündliches Oedem. Die entzündliche Infiltration kann bis an die Appendixserosa reichen und zu einer umschriebenen fibrinösen Peritonitis führen. Bakterien können dabei vollständig fehlen, und die umschriebene Peritonitis kann eine nichtinfektiöse sein. Schneidet man einen solchen Wurmfortsatz auf, so findet man makroskopisch meist weder an der Mucosa noch an der Serosa Veränderungen.

Es können nun aber auch die pathogenen Bakterien in die Submucosa einwandern und schwerere Veränderungen setzen. Die entzündliche Infiltration schreitet weiter fort, indem eine Leukocytenanhäufung sowohl in der Krypte als auch in der Wand der Appendix stattfindet. In einer überraschend großen Anzahl von Fällen wird die Muscularis von einer starken Leukocyteninvasion befallen und zwar gerade an der Stelle, wo die Krypten der Wurmfortsatztonsille erkrankt sind. Dieser Entzündungsherd in der Muscularis kommt mehr oder weniger schnell zur eitrigen Einschmelzung, während die Schleimhautveränderung noch ganz geringfügig sein kann. Auch wenn diese mikroskopischen Veränderungen vorhanden sind, kann äußerlich an der Appendixserosa und an der Mucosa noch kaum etwas Pathologisches zu sehen sein. Die herdförmige, zirkumskripte, eitrige Einschmelzung der Musku-

latur ist nun die Hauptbedingung für das Zustandekommen der Perforation. Es bildet sich an der betreffenden Stelle ein kleiner Absceß im Bereich der Muscularis, welcher durch die Serosa durchbricht. Nicht selten fand Aschoff Bilder, wo die Perforation bereits vollendet war, während Mucosa und Submucosa kaum verändert waren und letztere sich durch die Perforationsstelle nach außen vorwölbten. Wenn die Mucosa bereits mitzerstört war, so zeigte sich doch immer der Mucosadefekt kleiner als der Defekt in der Muscularis. Liegt ein Kotstein im Lumen, so wölbte er gelegentlich die noch erhaltene Mucosa durch die Perforationsstelle der Muscularis und Serosa nach außen vor.

Wir haben jetzt die Entzündung bei jenen leichteren Fällen kennen gelernt, bei welchen der entzündliche Prozeß sich von den Krypten aus innerhalb der Wand der Appendix abspielt. Häufiger noch und besonders bei den schwerverlaufenden Fällen geht die Entzündung von der Lacune auch auf die Schleimhaut über, indem sie an dieser — gerade wie an der Tonsille — die bekannten Bilder der pseudomembranösen Entzündung, der sogenannten Diphtherie des Wurmfortsatzes (nicht in dem spezifischen Sinne der Bakteriologie, sondern im Sinne der pathologischen Anatomie), erzeugt. Diese diphtherischen Veränderungen beginnen ohne Ausnahme wiederum in den Krypten, also in der Tiefe der Schleimhautfalten, und breiten sich später auf die Faltenhöhen der Mucosa aus, bis letztere schließlich auf große Strecken oder ganz von der Nekrose ergriffen ist. Am stärksten ist, wie auch bei der lymphatischen Form, so auch bei der diphtherischen Form die kontramesenteriale Gegend des Processus betroffen.

Außer den nekrotisierenden Prozessen an der Schleimhaut bilden sich gleichzeitig die vorher schon beschriebenen schweren Veränderungen in der Wand der Appendix: die Submucosa bleibt meist erhalten, dagegen zeigt die Muscularis oft noch schwerere als die oben erwähnten Veränderungen, nicht bloß in Form der herdförmigen, sondern auch der totalen eitrigen Einschmelzung.

Während sich diese schweren Entzündungsprozesse an der Wand des Wurmfortsatzes abspielen, findet eine reichliche Exsudation in das Lumen der Appendix hinein statt. Dadurch wird letztere aufgetrieben und prall gespannt. Das Exsudat nimmt bei den nekrotischen Prozessen der Mucosa durch die Mischung mit den oft im Lumen vorhandenen fäcalen Materien (Kot, Kotstein) einen jauchigen Charakter an und imprägniert wieder die schwer entzündete Appendixwand, in welche bei der starken Spannung die Zirkulation ungünstig beeinflußt wird. Zugleich können sich ausgedehnte Thromben in den Appendixgefäßen bilden, welche nach Aschoff immer erst infolge der vorausgegangenen Entzündung entstehen, nicht, wie man vielfach angenommen hat, der Entzündung voraus-

gehen. Diese Verhältnisse, die eitrige Infiltration der Wand, das jauchige Exsudat im Lumen der Appendix, das unter starker Spannung in die Wand gepreßt wird, die ungünstigen Zirkulationsverhältnisse, geben die beste Gelegenheit zum Zustandekommen von partieller oder totaler Nekrose der Appendixwand. Im Bereiche der Nekrose entstehen dann Perforationen, durch welche ein eventuell vorhandener Kotstein hindurchtreten kann. Daraus erklärt es sich, daß die partiellen Nekrosen fast immer kontramesenterial sind, nicht im Bereich des Mesenteriums ihren Sitz haben.

Ich glaube, wir haben alle den Eindruck, daß die Untersuchungen Aschoffs eine wohltuende Klarheit in die Pathologie der Perityphlitis hineinbringen und daß uns vieles verständlich gemacht wird, was früher unklar erschien. Wir haben vor allem einen Einblick in die Anfangsstadien der Perityphlitis gewonnen. Wir sehen, daß ein ganz normaler Wurmfortsatz, wenn er zufällig pathogene Bakterien enthält, einer akuten Entzündung, von den leichtesten bis zu den schwersten Graden, verfallen kann. Es ist nicht notwendig, daß er vorher schon chronisch krank gewesen sei. Wir brauchen uns jetzt nicht mehr zu wundern, wenn nach einem akuten Anfalle im Intervall bei der Operation ein ganz gesunder Wurmfortsatz gefunden wird, der keine der bisher geltenden Gelegenheitsursachen, wie Abknickungen, Stenosen, Kotstein u. dgl., darbot. Diese Gelegenheitsursachen werden indes durch die Befunde Aschoffs nicht ganz über Bord geworfen und behalten auch ferner eine gewisse Bedeutung. Sie sind imstande, eine Sekretstauung zu erzeugen. Dadurch kann den in der Appendix vorhandenen Bakterien Gelegenheit gegeben werden, sich zu vermehren oder aus dem avirulenten Zustande in den virulenten überzugehen. Außerdem können diese Momente, welche eine Sekretstauung bedingen, während des akuten Anfalles verderblich wirken, indem der Druck in der Appendix schneller anwächst und auf diese Weise die Nekrotisierung der Appendixwand in höherem Grade begünstigt wird. Der eventuell anwesende Kot, respektive Kotstein kann der Entzündung leicht den jauchigen Charakter hinzufügen.

Durch die Untersuchungen Aschoffs ist auch dem Kotstein eine ganz andere Bedeutung gegeben worden, wie wir eben gehört haben. Bisher glaubten wir immer, daß der Kotstein durch Decubitus Ulcerationen und schließlich Perforationen verursache. Wir haben uns zwar alle immer gewundert,

warum wir an den im Intervall operierten Wurmfortsätzen niemals diese vorbereitenden Ulcera zu Gesicht bekamen. Aber an den Präparaten aus dem akuten Anfall sahen wir oft genug, daß ein Kotstein in einer nekrotisch-ulcerösen Stelle lag, und das genügte uns als Beweis. Jetzt erscheint der Vorgang in ganz anderem Licht und steht in Uebereinstimmung mit der täglichen Beobachtung. Die Nekrose und Perforation hängt nicht vom Decubitus der Kotsteine ab, sondern entwickelt sich ganz unabhängig von diesem, von den Krypten her, mit welchen der Kotstein niemals in Kontakt steht. Erst zuletzt schreitet der nekrotische Prozeß auf die Faltenhöhen, mit denen der Kotstein in Kontakt steht. Jetzt brauchen wir uns auch nicht mehr zu wundern, warum wir bei den Operationen im Intervall keine Decubitusgeschwüre finden.

Nicht bloß dem pathologischen Anatomen, sondern auch dem Kliniker begegnet bei den Frühoperationen in den ersten 48 Stunden manches, was er früher, solange wir in einem späteren Stadium der Krankheit einzugreifen gewöhnt waren, nicht beobachten konnte.

Als ersten Punkt möchte ich betonen, daß bei einer Reihe von Fällen, und zwar bei 15 unter meinen 65 Fällen makroskopisch keinerlei Veränderungen äußerlich am Wurmfortsatz zu sehen waren. Es handelte sich, wie wir später sehen werden, nicht bloß um klinisch ganz leichte Fälle. Die Appendix zeigte auf der Serosa nicht einmal eine Injektion und die Wand keine vermehrte Konsistenz, kein erkennbares entzündliches Oedem. Die Schleimhaut konnten wir meist nicht betrachten, weil die Wurmfortsätze zur mikroskopischen Untersuchung unaufgeschnitten den Pathologen zugeschickt werden mußten. In manchen dieser Fälle war auch die Mucosa makroskopisch unverändert. So glaubte ich bei den ersten Fällen, daß eine Fehldiagnose gestellt worden wäre. Die mikroskopische Untersuchung, welche die Wurmfortsätze in ihrer ganzen Länge in Serienschnitte zerlegte, klärte uns auf, indem sie lehrte, daß in solchen Fällen Lymphangitiden bestanden, welche sich nur in der Submucosa und Muscularis abspielen, daß gelegentlich kleine eitrige Erweichungsherde der Muscularis, ja sogar beginnende Gangrän der Mucosa vorhanden war.

Die zweite Beobachtung, welche wir bei den Frühoperationen machten und welche uns einen Einblick in bisher weniger bekannte Verhältnisse gab, bezieht sich auf das

ungemein häufige Vorkommen von Exsudaten in der freien Bauchhöhle. Sonnenburg hatte wohl als erster darauf hingewiesen, daß bei Perityphlitis sogenannte symptomatische Ergüsse in die freie Bauchhöhle vorkommen. Aber wir hielten sie für gelegentliche, jedoch nicht häufige Vorkommnisse. Die Frühoperationen in den ersten Stunden nach Beginn des Anfalles haben uns gelehrt, daß Exsudate in die freie Bauchhöhle sehr häufig, nämlich in zwei Dritteln der Fälle vorkommen.

Ich habe mein Material nach der Art des Exsudates, welches bei der Operation gefunden wurde, in eine Reihe von Gruppen geordnet, und zwar so, daß wir von den leichten zu den schwereren Fällen, von den serösen zu den eitrigen Ausschwitzungen aufsteigen. Auf diese Weise lernen wir am besten kennen, in welcher Weise die Art des Exsudates abhängig ist von der Art der entzündlichen Veränderung des Wurmfortsatzes. Um diese Beziehungen möglichst übersichtlich darzustellen, habe ich in der Tabelle neben die einzelnen Arten des Exsudates den Befund gesetzt, welchen die zugehörigen Wurmfortsätze bei der Operation dargeboten haben.

I. Gruppe ohne Exsudat.
- 15 Fälle Appendix äußerlich unverändert,
- 1 Fall Appendix-Serosa injiziert,
- 5 Fälle Appendix ödematös geschwollen,
- 2 Fälle Appendix perforiert und periappendiculärer Absceß.

II. Gruppe mit serösem und trübserösem, freiem Exsudat.
- 8 Fälle Appendix ödematös geschwollen,
- 9 Fälle Appendixwand eitrig infiltriert,
- 2 Fälle Appendix perforiert.

III. Gruppe mit dünneitrigem und reineitrigem, freiem Exsudat.
- 1 Fall Appendix ödematös geschwollen,
- 2 Fälle Appendix eitrig infiltriert,
- 7 Fälle Appendix perforiert,
- 12 Fälle Appendix teilweise oder ganz nekrotisch.

Aus dieser Tabelle ersehen wir, daß ein freies Exsudat in der Regel fehlt, wenn der Wurmfortsatz äußerlich entweder noch gar keine oder nur geringe Veränderungen erkennen läßt. Wenn sich an ihm ein stärkeres Oedem oder gar eine eitrige Infiltration der Wand (Empyem, beginnende Gangrän) entwickelt hat, bildet sich ein seröses bis trübseröses Exsudat. Sobald eine Nekrose der Wand oder eine Perforation ent-

standen ist, nimmt das Exsudat eitrige Beschaffenheit an. Das gilt im allgemeinen. Es kommen aber vielfach Uebergangsfälle vor. Wenn einige Fälle von Perforation in die I. und II. Gruppe versprengt sind, so rührt das daher, daß bei ihnen eine gute Abkapselung vorhanden war oder daß die Operation so früh (fünf Stunden) gemacht wurde, bevor eine stärkere Trübung des Exsudates eintreten konnte.

Die bakteriologische Untersuchung ergab, daß die serösen und trübserösen Exsudate meist steril, daß die eitrigen immer bakterienhaltig waren. Demnach muß man annehmen, daß die serösen und ein Teil der trübserösen Exsudate durch Toxine, welche die veränderte Wand der Appendix durchdringen, die eitrigen durch bakterielle Infektion erzeugt werden. Leider sind bei den Untersuchungen die anaeroben Bakterien (Friedrich) nicht berücksichtigt worden. Die bakterielle Infektion scheint nach meinen Beobachtungen bei der Operation selten in der Weise vor sich zu gehen, daß sich der Inhalt der Appendix plötzlich, z. B. durch die Perforation, in den Bauchraum ergießt. Denn es waren sowohl bei den perforativen als auch den nekrotischen Formen fast immer, wenn auch oft nur leichte Verklebungen vorhanden. Toxine und Bakterien scheinen durch diese lockeren Verklebungen hindurch zu diffundieren und so die immer stärkere Trübung des Exsudates zu bewirken.

Die Häufigkeit des freien Exsudats läßt uns einen tieferen Einblick in die Entstehung der diffusen Peritonitis, speziell der diffus progredienten tun. v. Mikulicz und Schede haben sich vorgestellt, daß die progrediente Peritonitis in der Weise zustande komme, daß die Entzündung im Bauche vom primären Herde allmählich weiterkrieche. Die Operation in den ersten 48 Stunden zeigte uns, daß in der Regel von einem Fortkriechen der Peritonitis nicht die Rede ist, daß vielmehr das Primäre bei den Wurmfortsatz-Peritonitiden ein freier seröser oder trübseröser Erguß in die Bauchhöhle ist, welcher durch bakterielle Infektion eine mehr oder weniger eitrige Beschaffenheit annimmt. Aus diesem fallen fibrinöse Niederschläge aus, welche allenthalben Verklebungen und Abkapselungen erzeugen. Daraus entstehen dann die verschiedensten Bilder — der mehr oder weniger freien eitrigen Peritonitis — und wenn überall Verklebungen und Abkapselungen sich bilden konnten, haben wir die sogenannte pro-

grediente Form der eitrigen Peritonitis vor uns. Das ist aber keine progrediente, sondern nur eine diffuse, sich abkapselnde Form.

Diese Art der Entstehung der progredienten Peritonitis erklärt nun in der einfachsten Weise die Häufigkeit der Douglas-Abscesse, welche ich in meinem Material seit Jahren in etwa einem Drittel der operierten Fälle gefunden habe. Bei der 48-Stunden-Operation konnten wir uns durch den Augenschein überzeugen, welch große Mengen ($^1/_8$ bis $^1/_3$ Liter) Exsudates schon in so früher Zeit nach dem Beginn an den tiefsten Stellen des Bauchraumes, im Douglas, dann in den Lumbalgruben sich angesammelt hatten, während zwischen den Dünndärmen nur so viel Exsudat vorhanden war, wie durch die capillare Attraktion hängen blieb. Das erklärt einfach, warum bei der diffus progredienten Form der Peritonitis die Abscesse fast ausnahmslos im kleinen Becken und den Lumbalgruben zu finden sind und nur selten einmal um den Nabel herum.

Das klinische Bild.

Bei der Besprechung des klinischen Bildes will ich die Beziehungen berücksichtigen, welche zwischen den Symptomen und den bei der Operation gefundenen pathologisch-anatomischen Veränderungen bestehen.

I. Beginnen wir mit den anatomisch leichtesten Fällen, bei welchen der Wurmfortsatz äußerlich noch keine Veränderungen erkennen ließ. In etwa einem Viertel der Fälle (4 von 15) war ein leichter Anfall vorhanden, mäßige Schmerzen auf der rechten Seite, die meist nach Magen oder Nabel ausstrahlten, gutes Allgemeinbefinden, kein Erbrechen, kein Fieber, geringer Druckschmerz am klassischen Punkte. Bei den anderen drei Vierteln (11 Fälle von 15) bot sich die Krankheit dagegen unter dem Bilde eines schweren Anfalles dar: Die Patienten wurden im Beginn plötzlich von heftigen Schmerzen befallen, in ein paar Fällen mit chokartiger Wirkung, welche zum Teil nach dem Magen und Nabel ausstrahlten, zum Teil in die rechte Seite lokalisiert wurden, oder es war beides zugleich vorhanden. Bald oder einige Stunden später trat fast regelmäßig Erbrechen (8mal unter den 11 Fällen) oder Uebelkeit auf. Das Erbrechen erfolgte ein bis mehrere Male und verschwand dann wieder. Das Allgemeinbefinden war in keinem Falle auffallend schwer gestört, nur insoweit

als die Schmerzen dasselbe beeinträchtigten. Meist war bei diesen anatomisch harmlos aussehenden Fällen Fieber vorhanden, 4 mal zwischen 37,3 bis 37,9, 2 mal 38 und 1 mal 39 bis 41°. Druckschmerz war immer in der Ileocoecalgegend vorhanden, zweimal auch auf der linken Seite. Der Leib war überall eindrückbar. Auch in der Blinddarmgegend erlaubte der vorhandene Druckschmerz ein tieferes Eindrücken. Ein Tumor war nicht nachweisbar. — Wir sehen also, daß sich diese Fälle klinisch durchaus nicht als leichte, sondern bei der Heftigkeit der Schmerzen, dem Erbrechen, dem Fieber und dem Druckschmerz als regelrechte ernstere Anfälle darstellten. — Was den beobachtenden Arzt die Fälle nicht zu den schweren rechnen läßt, ist der lokale Befund: Eindrückbarkeit des Bauches besonders auch in der erkrankten Region.

Wie sind diese Symptome zu erklären?

Das Peritoneum, auch die Appendix-Serosa, war noch unverändert. Die Mucosa des Processus vermiformis erwies sich mehrfach wie normal. Kotsteine fanden sich nur in einem Teil der Fälle. Eine Sekretstauung innerhalb der Appendix fehlte, wenigstens fühlte sich diese normal weich an. Ich kann die klinischen Symptome nur ableiten von der Lymphangitis, innerhalb der Appendix-Wand, welche die Nerven des Mesenteriolums und des Mesenteriums reizte und so die zum Nabel und Magen ausstrahlenden Schmerzen und auf dem Wege des Reflexes das Erbrechen erzeugte.

Das hohe Fieber von 40—41° im Fall Bosse war durch beginnende Nekrose der Mucosa bedingt. Dieser Fall hatte übrigens ein Vorstadium, d. h. dem Auftreten des Schmerzanfalles, von welchem ab wir den Beginn des Anfalles immer gerechnet haben, waren zwei Tage lang schon unbestimmte Symptome von gestörtem Allgemeinbefinden mit leichtem Unbehagen und Ziehen im Bauch vorangegangen. Solche Vorstadien sind bei mindestens 10 Fällen des Gesamtmaterials verzeichnet und haben eine große Bedeutung, weil sich in dieser Zeit tiefgehende Veränderungen in der Appendix abspielen können, bevor der klassische Beginn mit dem plötzlich auftretenden Schmerzanfall einsetzt. Die Vorstadien müßten eigentlich zum Anfall hinzugerechnet werden.

Die II. Gruppe von (19) Fällen mit serösem, resp. trübserösem Exsudat zeigte dieselben Initialsymptome wie die

Gruppe I. Aber die Schmerzen auf der rechten Seite beruhigten sich nicht, und vor allem war der Druckschmerz viel intensiver und gestattete der palpierenden Hand nicht mehr ein tieferes Eindrücken, weil sich die Bauchmuskeln instinktiv kontrahieren. Mit anderen Worten: es bestand eine Resistenz. Der Druckschmerz beschränkte sich viermal auf die Appendixgegend, neunmal auf einen großen Teil der rechten Unterbauchseite, und viermal reichte er auf die linke Seite hinüber. Sonst war die linke Bauchseite gut eindrückbar. Das Allgemeinbefinden war unter 18 Fällen sechsmal schon schwerer gestört. Fieber bestand immer und schwankte zwischen 38 und 40°. Der Puls entsprach dem Fieber, überschritt nur ausnahmsweise 110. Spannung und Auftreibung des Leibes fehlten fast immer. Ein Tumor konnte wegen der Resistenz nicht palpiert werden.

Welcher anatomische Befund wurde bei dieser Gruppe II erhoben?

Von den zwei perforativen Fällen sehe ich zunächst ab. Sonst handelte es sich um Wurmfortsätze mit stärkerem Oedem oder eitriger Infiltration der Wand. Sie lagen in der Hälfte der Fälle noch ohne Verklebungen in der Bauchhöhle. Das benachbarte Peritoneum war (durch die austretenden Toxine und event. Bakterien) injiziert und entzündet. Dadurch wird die starke Druckschmerzhaftigkeit und die Resistenz der rechten Seite erklärt. Es fand sich aber noch kein „Exsudat", welches die Appendix mit ihrer Nachbarschaft verklebt hätte. Der Kliniker glaubt im allgemeinen, daß hinter der Resistenz schon ein „Exsudat" in oben besagtem Sinne existieren müsse. Das war noch nicht vorhanden.

Bei der anderen Hälfte der Fälle der Gruppe II wurden in der Nachbarschaft der Appendix fibrinöse Verklebungen gefunden. Zum Teil verbanden sie wie Spinnengewebe die Appendix mit der Umgebung, zum Teil erstreckten sie sich auf ein paar Zoll in die Nachbarschaft und umschlossen dann zuweilen schon kleine Eiteransammlungen. Das seröse und trübseröse freie Exsudat besteht zumeist symptomlos, wohl weil es das Peritoneum parietale noch nicht entzündet und schmerzhaft gemacht hat. Nur in vier Fällen reichte der Druckschmerz auf die linke Seite hinüber. Bis auf diese vier Fälle boten die Kranken der Gruppe II das Bild einer zirkumskripten Epityphlitis.

Die Fälle der III. Gruppe mit freiem eitrigen Exsudat beginnen wie die Fälle der anderen Gruppen. Auch bei diesen hört fast regelmäßig das intiale Erbrechen bald auf oder tritt noch gelegentlich vereinzelt auf. Aber hier treten früh eine Reihe schwerer Symptome auf. Das Allgemeinbefinden war in der Hälfte der Fälle schwer gestört. (Diese Fälle waren fast alle am zweiten Tage eingeliefert worden.) Einige Kranke waren bereits ganz verfallen und benommen, wie schwer septische Patienten; diese Fälle verliefen tödlich. Der Puls entsprach meist der Temperatur. Indessen finden sich hier doch eine Reihe von Fällen mit einer Pulsfrequenz von 120—150, die meist einen schlechten Verlauf nahmen. Indessen kamen Ausnahmen nach beiden Richtungen vor, indem ein Patient, der ante operationem einen Puls von 90 zeigte, doch starb, während mehrere Kranke mit hoher Pulsfrequenz durchkamen. Das Erbrechen ließ, wie erwähnt, meist bald nach. Nur bei vier Fällen wurde das andauernde grüne Erbrechen notiert, das wir für die diffuse Peritonitis für charakteristisch halten. Drei von den Erkrankten kamen durch und einer starb. Den wichtigsten Unterschied der III. Gruppe von den vorhergehenden fanden wir in der Ausdehnung der Druckschmerzhaftigkeit des Bauches, welche — sechs Fälle ausgenommen — nicht bloß die rechte Seite einnahm, sondern sich auch auf die linke Seite des Bauches erstreckte. Hier war meist zuerst die Gegend über dem Ligamentum Pouparti sinistr. schmerzhaft (Eiteransammlung im Douglas).

Ferner war bei vielen Fällen dieser Gruppe bereits eine mehr oder weniger ausgesprochene Auftreibung und Spannung des Leibes vorhanden. Die Ausdehnung des Druckschmerzes und die Auftreibung und Spannung des Leibes galten uns als wichtigste Symptome für die Diagnose einer diffusen Peritonitis, welche bei den 22 Fällen der III. Gruppe 16mal gestellt wurde.

Als anatomischen Befund deckte die Operation bei dieser Gruppe bis auf zwei Fälle immer die schwersten Veränderungen der Appendix auf, partielle und totale Nekrosen und Perforationen. Fast immer waren in der Umgebung der Appendix Verklebungen vorhanden, oft aber so locker und unvollkommen, daß die Toxine und Bakterien gewiß ohne Schwierigkeit hindurchtreten und das anfänglich seröse Ex-

sudat rasch in ein eitriges verwandeln konnten. Der in den Verklebungen liegende Wurmfortsatz bildet oft einen kleinen Tumor von Walnußgröße und mehr. Doch würde derselbe selbst in Narkose kaum zu palpieren sein. Ein durch die Bauchdecken palpabler Tumor braucht eben mehr als 48 Stunden Zeit, um sich zu bilden. Das eitrige Exsudat entzündet fortschreitend das Peritoneum. Die Entzündung des Peritoneum parietale erzeugt die fortschreitende Druckschmerzhaftigkeit des Leibes und die Entzündung des Peritoneum viscerale und der Darmwand erzeugt durch Darmlähmung die Auftreibung und das sich permanent wiederholende Erbrechen.

Diagnose.

Wenn man eine größere Anzahl von Fällen, wie hier, in Gruppen bespricht, so erscheint die Diagnosestellung viel einfacher und exakter als in der Praxis, wenn wir dem einzelnen Falle gegenüber stehen. Da, muß ich gestehen, tauchen oft Zweifel auf, ob der Fall dieser oder jener Gruppe eingereiht werden soll. Neben dieser Unsicherheit muß ich als schlimmste Seite der Diagnostik in den ersten 48 Stunden den Umstand bezeichnen, daß die Fälle der zweiten und nicht minder auch der dritten Gruppe oft ein leichtes klinisches Bild dargeboten haben, während bei der Operation ein schwerer anatomischer Befund erhoben wurde. Unter den 22 Fällen der dritten Gruppe mit freien eitrigen Exsudaten haben wir sechsmal eine zirkumskripte Peritonitis diagnostiziert und fanden bei der Operation bereits eitriges Exsudat vor.

Ein Fall ist mir noch besonders im Gedächtnis geblieben. Bei dem Patienten Berger war das klinische Bild so leicht, daß mehrere Assistenten der Ansicht waren, es läge überhaupt keine Epityphlitis vor. Die Operation zeigte eine Totalnekrose des Wurmfortsatz und ein dünneitriges Exsudat!

Ich möchte also besonders betonen, daß sich hinter einem klinisch leichten Symptomenbilde oft eine schwere anatomische Erkrankung verbirgt. Wenn wir in solchen Fällen warten, so werden wir mit der Operation zu spät kommen.

Wir können aus dieser Tatsache, daß in den ersten zwei Tagen des Anfalles die Diagnose bezüglich der Schwere der Erkrankung oft nicht sicher gestellt werden kann, nur die eine Schlußfolgerung ziehen, auch die leichten Fälle zu operieren

Operation.

Gehen wir nunmehr zur Operation der akuten Epityphlitis in den ersten 48 Stunden über. Sie bietet bei den leichten Fällen, bei denen die Appendix noch wenig verändert ist, keine Schwierigkeiten.

Wenn dagegen der Wurmfortsatz eine beginnende oder vollendete Nekrose oder eine Perforation zeigt, so ist es oft nötig, vor der Auslösung desselben die freie Bauchhöhle abzustopfen, weil bei den Manipulationen an dem brüchigen, zerreißlichen Wurmfortsatz der jauchige Inhalt und die Kotsteine ausgedrückt werden und leicht in die Bauchhöhle fließen können. Um diesen Akt exakt und sauber ausführen zu können, darf der Schnitt nicht zu klein sein. Er muß bei solchen Fällen auch zu einem andern Zweck einen weiten Zugang gewähren, nämlich um nach Exstirpation der Appendix den Stumpf zu übernähen. Das ist nicht immer leicht, denn das Coecum kann infolge der akuten Schwellung und der frischen Verklebungen oft schwer vorgezogen werden, und die Naht schneidet in dem morschen Gewebe manchmal leicht durch.

Der zweite Punkt, welcher bei der Operation zu besprechen ist, betrifft die Frage, ob das freie Exsudat ausgespült werden muß oder nicht. Die serösen uud trübserösen Exsudate sind nach unseren Untersuchungen bei den seltenen Fällen noch nicht infiziert. Wir haben daher auf die Spülung verzichtet und die sofortige Etagenbauchnaht gemacht, bis auf die vier Fälle von Perforation, bei welchen während der Auslösung regelrecht Eiter in der Umgebung der Appendix gefunden wurde. Diese wurden tamponiert.

Bei den Fällen mit eitrigem Exsudat wurde der Bauch meist mit Kochsalzlösung ausgespült, und zwar — wenn das eitrige Exsudat sich vorwiegend im Douglas angesammelt hatte und in der übrigen Bauchhöhle nur spärlich vorhanden war — drei Fälle — nur die Beckenhöhle. Sonst wurde die ganze Bauchhöhle mit 20—30 Liter Kochsalzlösung ausgespült. Bei 22 Fällen mit eitrigem Exsudat wurde 14mal gespült — es starben vier — und 8mal wurde nicht gespült, von letzteren starben zwei. Aus diesen Zahlen darf man wohl den Schluß ziehen, daß das Spülen jedenfalls nicht schadet. Ob es aber viel nützt, das geht daraus nicht hervor. Bei den eitrigen Exsudaten wurde die Bauchwunde nicht zugenäht, sondern tamponiert.

Sprengel spült garnicht und hat, wie wir weiter unten sehen werden, bei der diffusen eitrigen Bauchfellentzündung in den ersten 48 Stunden dieselben Resultate. Mir hat es immer widerstrebt, eine Bauchhöhle, welche mit eitrigem, ja in einem Drittel der Fälle auch stinkendem, reichlichem Exsudat gefüllt ist, zu schließen, ohne daß der Eiter entleert worden war. Immerhin bleibt die Frage angesichts der Erfolge Sprengels offen, ob man spülen soll oder nicht.

Bei eitrigem Exsudat wurde die Wunde nicht genäht, sondern Tamponade angewandt.

Wir gelangen zum wichtigsten Punkt unserer Mitteilung: zur Mortalität.

Von 65 Fällen sind 9 = 13 % gestorben.

Bei fünf von diesen Todesfällen hat die eitrige Peritonitis, welche bei der Operation gefunden wurde, zum Tode geführt. Drei derselben wurden 30—31 Stunden und zwei 48 Stunden nach Beginn der Erkrankung operiert. Dreimal lag Perforation und zweimal partielle Gangrän der Appendix vor. Der sechste Todesfall betraf einen 35jährigen Mann, bei welchem neben einem trübserösen Exsudat ein eitrig infiltrierter Wurmfortsatz vorlag und der 18 Stunden nach Beginn der Erkrankung operiert wurde. Alle übrigen Fälle der zweiten Gruppe, zu welchen er gehört, sind genesen — dieser erlag einer diffusen Peritonitis. Ich glaube den traurigen Ausgang dem Umstande zuschreiben zu müssen, daß der korpulente Alkoholiker an Diabetes (1 %) litt und deshalb der Infektion gegenüber keine Widerstandsfähigkeit besaß.

Der siebente, achte und neunte Todesfäll ereigneten sich bei Patienten, welche im Alter zwischen 70 und 80 Jahren standen, bei denen wir nur mit Widerstreben an die Operation gingen, aber durch die äußeren Verhältnisse dazu gedrängt wurden. Eine Patientin (Christmann) zeigte ein dünneitriges Exsudat, hätte sonst aber wohl durchkommen können. Nach der Operation — sie starb erst am sechsten Tage post operationem — erfolgten mehrfach Stühle, sodaß man die diffuse Peritonitis als überwunden annehmen durfte. Aber sie wurde, wie man bei alten Leuten öfter nach Operationen beobachtet, benommen und immer schwächer und starb.

Die anderen beiden Fälle zeigten bei der Operation eine ganz leichte Erkrankung, einen äußerlich unveränderten und einen injizierten Wurmfortsatz. Die Bauchoperation verlief ohne Reaktion. Aber bei dem einen Patienten trat am fünften Tage, bei dem anderen am zehnten Tage post operationem nach bestem Befinden plötzlich eine Pneumonie auf, der sie rasch zum Opfer fielen.

Ich bemerke noch, daß außer diesen drei Patienten nur noch einer (Trieloff) über 50 Jahre alt war, und daß auch dieser sich unter den Todesfällen (freie eitrige Peritonitis) befindet.

Aus diesen Auseinandersetzungen ergibt sich, daß sechs Todesfälle (fünf diffuse Peritonitiden und der Diabetiker) als unvermeidlich anzusehen sind, daß dagegen die letzten drei Todesfälle bei den in hohem Alter stehenden Personen durch eine eingeschränkte Indikationsstellung vermieden werden konnten. Bei der Radikaloperation der Perityphlitis im Intervall besteht für mich seit vielen Jahren der Grundsatz, den Patienten im Alter über fünfzig Jahren nur mit großer Auswahl die Operation zu empfehlen, nach dem sechzigsten Lebensjahre aber davon abzuraten, weil im höheren Alter die Gefahr der Operation derjenigen eines neuen Anfalls gleichkommt oder sie gar übertrifft. Hätte ich den gleichen Grundsatz auch für die Operation in den ersten 48 Stunden angewandt, dann würde eine Mortalität von nur 9 % resultieren.

Sprengel hat unter 52 Operierten nur drei Fälle, und zwar wegen eitriger Peritonitis, verloren. Es starben ihm demnach nur 6 %. — Wenn ich sein und mein Material vergleiche, so ergibt sich, daß sich unter Sprengels 52 Fällen nur 11 Fälle mit freier eitriger Peritonitis finden — sie bilden ein Fünftel der Gesamtheit. Ich dagegen zähle unter 65 Fällen 22 diffus eitrige Peritonitiden; sie machen ein Drittel der Gesamtheit aus. Demnach erweist sich mein Material als schwerer als das Sprengels. Das erklärt sich daraus, daß ich in der ersten Zeit die leichten Fälle unoperiert ließ. Vergleichen wir nicht die Gesamtzahl, sondern nur die freien eitrigen Peritonitiden von Sprengel und mir, so ergibt sich genau die gleiche Mortalität: Sprengel hat unter 11 Fällen 3 und ich unter 22 Fällen 6 Todesfälle.

Es interessiert uns noch zu erfahren, welche Resultate bei den Fällen erzielt wurden, welche in den ersten 24 Stunden operiert wurden. Unter 17 hierher gehörigen Fällen zeigten nur 2 ein eitriges Exsudat, während unter den 43 Fällen, welche 24 bis 48 Stunden nach Beginn des Anfalls operiert wurden, 20 Fälle eine freie eitrige Peritonitis darboten. Man sieht, wie sich vom ersten zum zweiten Tage das Bild sehr viel ungünstiger gestaltet. — Von den 17 am ersten Tage Operierten starben der Diabetiker und eine an Alterspneumonie leidende Person.

Zum Krankheitsverlauf nach der Operation will ich kurz bemerken, daß die Fälle der I. Gruppe so glatt wie Intervalloperationen heilten.

Von den Fällen der II. Gruppe wurden 4 (Perforationen mit periappendiculärer Eiterung) tamponiert — die übrigen 17 Fälle mit Etagenbauchnaht versorgt. Von letzteren heilten 14 per primam reunionem.

Die Fälle der III. Gruppe wurden tamponiert.

Nicht unerwähnt soll bleiben, daß viele Patienten der III. Gruppe und auch einige der II. Gruppe nach der Operation Symptome von Darmparese zeigten und wir oft große Mühe aufwenden mußten (mit Abführmitteln, Klistieren und Physostygmin), bis endlich der Stuhl in Gang kam. Mit reichlichen Entleerungen kehrte auch gutes Befinden zurück.

Manche Fälle der III. Gruppe zeigten im postoperativen Verlauf schon allerlei schwerere Komplikationen, und zwar: dreimal trockene Pleuritis auf der rechten Seite, einmal Empyema thoracis der linken Seite, zweimal Douglasabscesse, die nach meiner Methode vom Rectum her eröffnet wurden, einmal einen Absceß in der Nabel- und einmal einen Absceß in der Lumbalgegend.

Es ist gewiß von großem Interesse, das Material der 48-Stunden-Operationen zu vergleichen mit dem Material, welches nach den bisherigen zuwartenden Indikationen behandelt wurde. Ich wähle dazu das Material des Jahres 1903, in welchem 194 Fälle von akuter Epityphlitis behandelt wurden.

1903.

I. Ohne Operation 93 Fälle, es starben 2 Fälle = 2½ % Mortalität.
II. Wegen zirkumskripter Abscesse wurden operiert 50 Fälle, es starben 5 Fälle = 10 % Mortalität.
III. Wegen diffuser Peritonitis wurden operiert 51 Fälle, es starben 24 Fälle = 54 % Mortalität.

48-Stunden-Operationen.

I. 20 Operierte, 20 nicht Operierte } 40 Fälle, es starb 1 Fall = 2 % (Alterspneumonie).
II. Seröses u. trübseröses Exsudat: 21 Fälle, es starben 2 Fälle = 10 % (Alterspneumonie, Diabetiker).
III. Eitriges Exsudat: 22 Fälle, es starben 6 Fälle = 27 %.

Zu den Tabellen habe ich folgendes zu bemerken:

Bei der oberen Tabelle (1903) enthält die Gruppe II nur solitäre epityphlitische Abscesse — während diejenigen Fälle, bei welchen zwei und mehr Abscesse im Bauch eröffnet werden mußten, besonders auch alle Douglasabscesse der Gruppe III zugeteilt sind, weil ich schon seit Jahren der Ueberzeugung war, daß Douglasabscesse, sowie multiple Abscesse stets der Ausdruck einer diffusen Peritonitis sind, welche in Abkapselung übergegangen ist. Diese Auffassung hat durch die 48-Stunden-Operation ihre Berechtigung gefunden. Nur wenn man so ein-

teilt, kann man die Gruppe II und III von 1903 mit den resp. Gruppen II und III der 48-Stunden-Operationen in Parallele setzen.

Noch eine zweite Bemerkung muß ich machen, welche die Gruppe I betrifft. Die Gruppe I von 1903 enthält alle leichten Fälle, die dem Krankenhaus zugingen. Die Gruppe I der 48-Stunden-Operationen enthält nicht alle leichten Fälle, welche uns in den ersten 48 Stunden zur Behandlung zugingen, weil in der ersten Zeit noch manche von der Operation ausgeschlossen wurden. Diese mußten noch (mit 20 Fällen) zugefügt werden. Wenn man dies tut, dann stellen sich für die einzelnen Gruppen von 1903 und die 48-Stunden-Operationen ganz gleiche Proportionen heraus, nämlich die Gruppe I enthält die Hälfte und die Gruppe II und III je ein Viertel der Gesamtheit.

Ich glaube, daß die Verhältnisse nicht bloß in diesem Exempel, sondern auch in der Wirklichkeit so liegen.

Aus diesem Vergleich ersehen wir, daß für die Gruppen I und II die Mortalität ungefähr gleich bleibt — daß aber die Mortalität bei Gruppe III — der diffusen Peritonitis —, welche 1903 bei zuwartenden Indikationen 54 % betrug, durch die 48-Stunden-Operationen auf 27 % herabgedrückt wurde. Lassen wir die Alterstodesfälle weg, dann stellt sich die Mortalität der 48-Stunden-Operation: für Gruppe I 0 %, II 5 % und III 23 %. Wenn man auch gegen diesen Vergleich manches einwenden kann — so glaube ich doch, daß er die wirklichen Verhältnisse gut widerspiegelt und daß wir uns durch diesen Vergleich eine gute Vorstellung davon machen können, was wir mit der 48-Stunden-Operation zu leisten imstande sind. Ich habe seinerzeit die 48-Stunden-Operationen versuchsweise aufgenommen. Die Resultate, welche ich Ihnen heut vorgeführt habe, haben mich nun zu einem überzeugten Anhänger dieses Prinzips gemacht, die akute Perityphlitis im allerersten Beginn des Anfalles zu operieren. Die Gründe sind, um sie noch einmal kurz zu rekapitulieren, folgende:

Bei der Gruppe III — freie eitrige Peritonitis — setzen wir durch die Operation in den ersten 48 Stunden die Mortalität um die Hälfte herab, von 54 auf 27 %, respektive, wenn wir Personen des höheren Alters ausschließen, sogar auf 23 %. Wenn wir bereits in den ersten 24 Stunden operieren, dann gestalten sich die Verhältnisse noch wesentlich besser — denn in dieser frühen Zeit kommen unter 20 Fällen erst zweimal eitrige Exsudate vor, während in den zweiten 24 Stunden pro-

centualiter unter 20 Fällen schon zehnmal eitrige Exsudate vorhanden sind. Wenn wir diesen nach meiner Ansicht richtigen Standpunkt einnehmen, — wie ich es seit drei Vierteljahren getan habe, — müssen wir folgerichtig in jedem Fall von beginnender Epityphlitis zur Operation raten, weil am ersten Tage — wie auch oft noch am zweiten Tage — die Diagnose der Schwere des Falles nicht zu stellen ist. —

Die Fälle der Gruppe II — seröse und trübseröse Exsudate — würden im weiteren Verlauf meist zu zirkumskripten Wurmfortsatz-Abscessen führen. Warten wir, bis sich der Absceß gebildet hat, so müssen wir diesen inzidieren und die Wunde per secundam infectionem vernarben lassen, was meist einen Zeitraum von vier bis sechs Wochen erfordert. Nach erfolgter Verheilung muß sich der Patient einer zweiten Operation unterziehen, damit die Appendix entfernt und der fast immer nachfolgende Bauchbruch beseitigt wird. — Wird die Operation in den ersten 48 Stunden ausgeführt, dann erzielen wir unter 21 Fällen 14mal Prima reunio, kürzen also den Verlauf ungemein ab. —

Bei den Fällen der Gruppe I stellt die Operation im Beginn des Anfalls eine antizipierte Radikaloperation dar.

Kommt eine akute Epityphlitis später, also erst am dritten Tage oder an einem noch ferneren Termin in Behandlung, so wird sie nach meinen alten Indikationen behandelt. Diffuse Peritonitiden werden sofort operiert, zeigen aber dann am dritten, vierten und fünften Krankheitstage schon die erschreckend hohe Mortalität von 80 %. Die zirkumskripten Abscesse werden nach den Fieberverhältnissen inzidiert, welche ziemlich genau parallel den Leukocythenbefunden verlaufen. Steigt nach dem vierten Tage die Temperatur noch nahe auf 39° und darüber, so muß operiert werden. Wenn aber das Fieber niedrig bleibt und 38,5° nicht übersteigt, so kann man bis zum achten bis zehnten Tage warten. Geht bis dahin die Temperatur nicht zur Norm zurück, dann ist ein Absceß vorhanden, der sich nicht mehr resorbiert — bis auf seltene Ausnahmen. Dann inzidiere man. Die Douglasabscesse werden seit Jahren mit großem Vorteil vom Rectum, respektive der Vagina mit einem dem Landauschen ähnlichen Instrument entleert.

Verhandlungen

der

Freien Vereinigung der Chirurgen Berlins.

Herausgegeben im Auftrage des Vorstandes

von den Schriftführern

E. Sonnenburg, J. Israel, J. Rotter.

Jahrgang XVIII.

1905.

Sonderabdruck aus der „Deutschen Medizinischen Wochenschrift" 1905—1906.

Redakteur: Prof. Dr. Jul. Schwalbe.

Leipzig.

Verlag von Georg Thieme.

1906.

Vorstand resp. Vorsitzende.

1905—1906.

Dr. v. Bergmann, Wirkl. Geh. Rat, Professor, Exzellenz.
„ Hildebrand, Professor.
„ Hoffa, Geh. Medizinalrat, Professor.
„ Israel, J., Professor.
„ Körte, Geh. San.-Rat, Professor.
„ Krause, F., Professor.
„ Neumann.
„ Riese, San.-Rat.
„ Rinne, Professor.
„ Rotter, Professor.
„ Schjerning, General-Stabsarzt.
„ Sonnenburg, Geh. Medizinalrat, Professor.

Mitglieder.

1. Dr. Abel, Potsdamer-Strasse 118. W.
2. „ Adler, E., San.-Rat, Motz-Strasse 90. W.
3. „ Adler, S., Oranienburger-Strasse 68. N.
4. „ Adrian, Oberstabsarzt, Hohenstaufen-Strasse 43. W.
5. „ Albers, Oberstabsarzt, Torgau.
6. „ Appel, Chefarzt des städt. Krankenhauses Brandenburg a/H.
7. „ Aschhoff, Friedrich-Strasse 1. SW.
8. „ Aschenborn, Geh. San.-Rat, Luisen-Platz 8. NW.
9. „ Aye, Kurfürsten-Strasse 111. W.
10. „ Bail, Assistenzarzt, Augusta-Hospital. NW.
11. „ v. Bardeleben, Chefarzt, Bochum.
12. „ Becker, Münster i. W., Breul 11a.
13. „ Benary, San.-Rat, Nürnberger-Strasse 66. W.
14. „ v. Bergmann, Wirkl. Geh. Rat, Professor, Exzellenz, Alexander-Ufer 1. NW.
15. „ Bessel-Hagen, Professor, Kurfürstendamm 200. W.
16. „ Bier, Johannis-Strasse 11. N.
17. „ Biesalsky, Hasenhaide 66. S.
18. „ Bockenheimer, Ziegel-Strasse 10/11. N.

19. Dr. Böcker, Schöneberger Ufer 15. W.
20. „ Bohn, Rathenower-Strasse 1. NW.
21. „ Boll, Potsdamer-Strasse 112 b. W.
22. „ Borchardt, Professor, Ziegel-Strasse 5—9. N.
23. „ Borchert, San.-Rat, Mohren-Strasse 13/14. W.
24. „ Bossler, Stabsarzt, Hannoversche-Strasse 12. NW.
25. „ v. Bramann, Geh. Med.-Rat, Professor, Halle a. S, Stein-Strasse 19.
26. „ Braun, Stabsarzt, Trier.
27. „ Braun, Oberarzt, Landsberger-Strasse 12. NO.
28. „ Brentano, Oberarzt, Gneisenau-Strasse 94. SW.
29. „ Broese, San.-Rat, Steglitzer-Strasse 68. W.
30. „ Busch, Professor, Charlottenburg, Lietzenburger-Strasse 5.
31. „ Buschke, Privatdozent, Kurfürstendamm 245. W.
32. „ Canon, Gr. Frankfurter-Strasse 20. O.
33. „ Caro, Hannover.
34. „ Casper, L., Professor, Königin Augusta-Strasse 44. W.
35. „ Coenen, Assistenzarzt, Ziegel-Strasse 5—9. N.
36. „ Cohn, Assistenzarzt, Krankenhaus Moabit, Alt Moabit 37. NW.
37. „ Cohn, E., Potsdamer-Strasse 54. W.
38. „ Coste, Stabsarzt, Strassburg i. E.
39. „ Cristeller, Dirksen-Strasse 21. C.
40. „ David, Oranienburger-Strasse 74. N.
41. „ Davidsohn, Hugo, Eichhorn-Strasse 6. W.
42. „ Dege, Oberarzt, Augusta-Hospital. NW.
43. „ Denks, Gustav, Königsberg i/Pr.
44. „ Dobbertin, Münchener-Strasse 53. W.
45. „ Doebbelin, Oberstabsarzt, Courbière-Strasse 3. W.
46. „ Drewitz, Luitpold-Strasse 34. W.
47. „ Dürr, Bülow-Strasse 96. W.
48. „ Eckert, Stabsarzt, Charlottenburg, Kant-Strasse 163.
49. „ Eckstein, Steglitzer-Strasse 10. W.
50. „ Engel, Charlottenburg, Uhland-Strasse 58/59.
51. „ Engelmann, Pariser-Strasse 55/56.
52. „ Eschenbach, Monbijou-Platz 4. C.
53. „ Federmann, Berlin, z. Zt. auf Reisen.
54. „ Feilchenfeld, Bendler-Straße 27. W.
55. „ Fischer, Geh. Med.-Rat, Professor, Brücken-Allee 35. NW.
56. „ Fopp, Steglitzer-Strasse 10. W.
57. „ Fraenkel, A., Professor, Königgrätzer-Strasse 104/105. SW.
58. „ Fränkel, B., Geh. Med.-Rat, Professor, Bellevue-Strasse 4. W.
59. „ Fränkel, M., Ranke-Strasse 35. W.
60. „ Frank, Keith-Strasse 4. W.
61. „ Frank, Alfred, Charlottenburg, Kant-Strasse 118/119.
62. „ Frank, E., Karl-Strasse 27. NW.
63. „ Franz, Stabsarzt, Ziegel-Strasse 5—9. N.

64. Dr. Freudenberg, Potsdamer-Strasse 20a. W.
65. „ Friedberg, Paul, Bärwald-Strasse 69. S.
66. „ Friedenheim, Potsdamer-Strasse 41a. W.
67. „ Gain, Augsburger-Strasse 49. W.
68. „ Gebhard, Schwerin i. Mecklenburg.
69. „ Genzmer, Nürnberger-Strasse 8. W.
70. „ Gessner, Memel.
71. „ Gluck, Professor, Tauenzin-Strasse 8. W.
72. „ Goedecke, Assistenzarzt, Martin Luther-Strasse 3. W.
73. „ Görges, San.-Rat, Motz-Strasse 4. W.
74. „ Goldschmidt, San.-Rat, Potsdamer-Strasse 71. W.
75. „ Goldstein, Markgrafen-Strasse 101. SW.
76. „ Gottschalk, Privatdozent, Potsdamer-Strasse 108. W.
77. „ Graessner, Oberstabsarzt, Paderborn.
78. „ Graf, Stabsarzt, Düsseldorf, Gustav Adolf-Strasse 10.
79. „ Grossheim, Generalarzt a. D., Ansbacher-Strasse 28. W.
80. „ Gutzeit, Neidenburg i. Pr.
81. „ Hartmann, Professor, Roon-Strasse 8. NW.
82. „ Hartmann, Wilmersdorf, Preussische Strasse 3.
83. „ Hegmeister, Eduard, Krankenhaus Friedrichshain. NO.
84. „ Heilmann, Derfflinger-Strasse 19. W.
85. „ Helbing, Karl-Strasse 31. NW.
86. „ Helferich, Geh. Med.-Rat, Professor, Kiel.
87. „ Hennig, Bamberger-Strasse 48. W.
88. „ Hermes, Oberarzt, Klopstock-Strasse 22. NW.
89. „ Herzfeld, Wilhelm-Strasse 8. SW.
90. „ Hess, Adolf, Lehe, Städt. Krankenhaus.
91. „ Heymann, Emil, Volontärarzt, Augusta-Hospital. NW.
92. „ Hildebrand, Professor, Kronprinzen-Ufer 6. NW.
93. „ Hinz, Kattowitz O.-Schl.
94. „ Hirsch, K., Ranke-Strasse 13. W.
95. „ Hirschberg, Geh. Med.-Rat, Prof., Schiffbauerdamm 26. NW.
96. „ Hirschfeld, Generalarzt a. D., Thurm-Strasse 3. NW.
97. „ Hoffa, Geh. Med.-Rat, Professor, Kurfürstendamm 185. W.
98. „ Holländer, Kleist-Strasse 3. W.
99. „ Holz, San.-Rat, Charlottenburg, Schlüter-Strasse 35.
100. „ Jansen, Privatdozent, Hardenberg-Strasse 12. W.
101. „ Jaquet, Eisenacher-Strasse 2. W.
102. „ Ilberg, Generaloberarzt, Alt-Moabit 89. NW.
103. „ Immelmann, Lützow-Strasse 72. W.
104. „ Joachimsthal, Professor, Magdeburger-Strasse 36. W.
105. „ Joseph, Kleist-Strasse 39. W.
106. „ Israel, E., Nettelbeck-Strasse 24. W.
107. „ Israel, J., Professor, Lützow-Ufer 5a. W.
108. „ Karewski, Professor, Meineke-Strasse 10. W.
109. „ Katzenstein, Potsdamer-Strasse 36. W.

110. Dr. Kehr, Geh. Med.-Rat, Professor, Halberstadt, Lindenweg.
111. „ Kettner, Stabsarzt, Charité. NW.
112. „ Kimmle, Oberstabsarzt a. D., Wilhelm-Strasse 73. SW.
113. „ Kimura, Professor, Kanazawa-shi, Japan.
114. „ Kirchhoff, San.-Rat, Magdeburger-Strasse 2. W.
115. „ Kleinschmidt, Charlottenburg, Spandauerberg 6.
116. „ Köhler, Braunschweig, Steinweg 42.
117. „ Köhler, A., Generaloberarzt, Prof., Gneisenau-Strasse 35. SW.
118. „ Köhler, R., Geh. Med.-Rat, Professor, Ranke-Strasse 7. W.
119. „ Kölliker, Professor, Leipzig, Marien-Strasse 20.
120. „ Koenig, Carl, Frankfurt a. M., Mainzer Land-Strasse 11.
121. „ König, Franz, Geh. Med.-Rat, Prof., Jena, Botz-Strasse 6.
122. „ Körte, Geh. San.-Rat, Professor, Potsdamer-Strasse 39. W.
123. „ Korsch, Generaloberarzt, Trier.
124. „ Kowalk, Generaloberarzt, Jüterbog, Pferde-Strasse.
125. „ Krause, F., Professor, Lützow-Platz 13. W.
126. „ Krause, Paul, Invaliden-Strasse 111. NW.
127. „ Krocker, Oberstabsarzt, Professor, Ludwig Kirch-Strasse 13. W.
128. „ Küster, Geh. Med.-Rat, Professor, Marburg, Bahnhof-Str. 19.
129. „ Kuthe, Tauenzien-Strasse 10. W.
130. „ Landau, Professor, Sommer-Strasse 2. NW.
131. „ Landgraf, Generalarzt, Charlottenburg, Carmer-Strasse 4.
132. „ La Pierre, San.-Rat, Potsdam, Moltke-Strasse 37.
133. „ Lassar, Professor, Karl-Strasse 19. NW.
134. „ Lessing, Stabsarzt, Charité. NW.
135. „ Lexer, Professor, Königsberg i/Pr., Steindamm.
136. „ Lindner, Med.-Rat, Dresden-A., Johann Georgen-Allee 29.
137. „ Litthauer, Bellevue-Strasse 18. W.
138. „ Löhlein, San.-Rat, Albrecht-Strasse 25. NW.
139. „ Loewenberg, Max, Charlottenburg, Lietzenburger-Str. 54/55. W.
140. „ Loewy, Neue Schönhauser-Strasse 13.
141. „ Loubier, Gross-Lichterfelde-West.
142. „ Lücke, Kolberg, Kaiser-Platz 4.
143. „ Maass, Potsdamer-Strasse 61. W.
144. „ Manasse, P., Alexandrinen-Strasse 89. S.
145. „ Mankiewicz, Potsdamer-Strasse 134. W.
146. „ Maragliano, Genua, Italien.
147. „ Marcuse, Bruno, Köpnicker-Strasse 124. SO.
148. „ Martens, Professor, Tauenzien-Strasse 12. W.
149. „ Matzko, Warschauer-Strasse 5. O.
150. „ Mehlhausen, Generalarzt, Geh. Ober-Med.-Rat, Luther-Strasse 47. W.
151. „ Mehlhorn, Elsasser-Strasse 87. N.
152. „ Mellin, Assistenzarzt, Marburg a/L., Chir. Klinik.
153. „ Merkens, Oldenburg, Lange-Strasse 6.
154. „ Meyer, M., Geh. San.-Rat, Maassen-Strasse 27. W.

155. Dr. Milner, Ziegel-Strasse 30. N.
156. „ Mommsen, Schaper-Strasse 33. W.
157. „ Mühsam, Charlottenburg, Kant-Strasse 164. W.
158. „ Müller, R., Oberstabsarzt, Hannover, Boedeker-Strasse 8.
159. „ Müller, R. F., Potsdamer-Strasse 86b. W.
160. „ Muskat, Potsdamer-Str. 16. W.
161. „ Nast-Kolb, Heidelberg, Chir. Klinik.
162. , Neuhaus, Oberarzt, Luisen-Strasse 13. NW.
163. „ Neumann, Direktor, Krankenhaus Friedrichshain.
164. „ Neupert, I. Assistenzarzt der chir. Abteilung des Krankenhauses Westend.
165. „ Niehues, Stabsarzt, Alt-Moabit 109. NW.
166. „ Oestreich, Privatdozent, Hohenzollern-Strasse 17. W.
167. „ v. Oettingen, Steglitz, Albrecht-Strasse 18.
168. „ Olshausen, Geh. Med.-Rat, Professor, Artillerie-Strasse 19. N.
169. „ Ostermann, Belle-Alliance-Platz 16. SW.
170. „ Palmié, Charlottenburg, Leibnitz-Strasse 87. W.
171. „ Paradies, Bayreuther-Strasse 2. W.
172. „ Passow, Geh. Med.-Rat, Professor, Lichtenstein-Allee 2a. W.
173. „ Patschkowski, Assistenzarzt der chir. Abteilung im Augusta-Hospital. NW.
174. „ Pels-Leusden, Professor, Invaliden-Strasse 90. NW.
175. „ Pernice, Frankfurt a. O., Fürstenwalder-Strasse 53.
176. „ Pickenbach, Schöneberger Ufer 18. W.
177. „ Pulvermacher, Geisberg-Strasse 41. W.
178. „ Radike, Nürnberger Strasse 9/10. W.
179. „ Raphael, H., Plan-Ufer 62. S.
180. „ Rathcke, Petersburger-Strasse 72. O.
181. „ Reckenberg, O., Tegel, Sanatorium.
182. „ Reich, Professor, New-York, German Hospital.
183. „ Renvers, Geh. Med.-Rat, Prof., Nollendorf-Platz 4. NW.
184. „ Richter, Tempelhof, Berliner-Strasse 18.
185. „ Riese, San.-Rat, Direktor, Britz bei Berlin.
186. „ Rinne, Professor, Kurfürstendamm 241. W.
187. „ Roeder, Paul, August-Strasse 14/15. N.
188. „ Roettger, Eisenacher-Strasse 63. W.
189. „ Rose, Geh. Med.-Rat, Professor, Tauenzien-Strasse 8. W.
190. „ Rosenbaum, Kurfürsten-Strasse 42. W.
191. „ Rosenstein, Sigismund-Strasse 6. W.
192. „ Rosenstein, Paul, August-Strasse 14/15. N.
193. „ Rosenthal, Chirurg. Klinik der Charité. NW.
194. „ Rothmann, Geh. San.-Rat, Hafenplatz 5. SW.
195. „ Rothschild, Lützow-Strasse 84a. W.
196. „ Rotter, Professor, Direktor, Oranienburger Strasse 66. N.
197. „ Ruben, Neuenburger-Strasse 14. SW.
198. „ Rudeloff, Generalarzt, Münster i. W.

199. Dr. Ruge, C., Professor, Jäger-Strasse 61. W.
200. „ Ruge, P., Med.-Rat, Grossbeeren-Strasse 4. SW.
201. „ Rumpel, Stabsarzt, Ziegel-Strasse 5—9.
202. „ de Ruyter, Professer, Blumeshof 13. W.
203. „ Salzwedel, Prof., Oberstabsarzt z. D., Victoria-Strasse 19. W.
204. „ Samter, Schönhauser-Allee 45. N.
205. „ Sasse, Director des Landes-Hospitals Paderborn.
206. „ Schaefer, Stabsarzt, Wilhelm-Strasse 87 W.
207. „ Scheibe, Generalarzt, Königl. Charité. NW.
208. „ Scheier, Friedrich-Strasse 31. SW.
209. „ Schenk, Charlottenburg, Kant-Strasse 32.
210. „ Scheuer, H., Tauenzien-Strasse 1. W.
211. „ Schjerning, General-Stabsarzt, Charlottenburg, Grolman-Strasse 42/43.
212. „ Schiff, Stabsarzt, Oldenburg, Johannis-Strasse 3.
213. „ Schlender, Stabsarzt, Schutztruppe in Deutsch Süd-West-Afrika.
214. „ Schlesinger, Alexandrinen-Strasse 105/106. SW.
215. „ Schlesinger, Arthur, August-Strasse 14/15. N.
216. „ Schmidt, H., Stabsarzt, Alt-Moabit 89. NW.
217. „ Schmidt, San.-Rath, Lützow-Ufer 19. W.
218. „ Schmidt, Generalstabsarzt der Marine, Voss-Strasse 20. W.
219. „ Schneider, Martin Luther-Strasse 88. W.
220. „ Schönstadt, Hohenstauffen-Strasse 15. W.
221. „ Schrader, Motz-Strasse 69. W.
222. „ Schueller, Professor, Bendler-Strasse 41. W.
223. „ Schürmann, Oberstabsarzt, Thurm-Strasse 20. NW.
224. „ Schütz, San.-Rath, Wilhelm-Strasse 92/93. W.
225. „ Schultze, Max, Altonaer-Strasse 33. NW.
226. „ Schwalbach, Königgrätzer-Strasse 50. S.
227. „ Schwarz, Elbing.
228. „ Schwarze, Oberstabsarzt a. D., Lützow-Strasse 9. W.
229. „ Seefisch, Charlottenburg, Carmer-Strasse 11.
230. „ Selberg, Kant-Strasse 152. W.
231. „ Sellerbeck, Generalarzt a. D., Belle-Alliance-Strasse 104. SW.
232. „ Settegast, San.-Rath, Alexandrinen-Strasse 118. SW.
233. „ Siegmund, Charlottenburg, Fasanen-Strasse 78.
234. „ Soerensen, Friedrich Wilhelm-Strasse 6. W.
235. „ Sonnenburg, Geh. Med.-Rath, Prof., Hitzig-Strasse 3. W.
236. „ Souchon, Müller-Strasse 156b. N.
237. „ Speyer, Victoria-Luise-Platz 5. W.
238. „ Stabel, Schöneberger-Ufer 14. W.
239. „ Stechow, Generalarzt, Hannover, Hohenzollern-Strasse 44.
240. „ Steiner, Friedrich-Strasse 197. W.
241. „ Stettiner, Hedemann-Strasse 16. SW.
242. „ Sultan, Professor, dirig. Arzt, Rixdorf, Berg-Strasse 1.

243. Dr. Sybel, Stabsarzt, Motz-Strasse 30. W.
244. „ Tamm, Geh. San.-Rath, Prinz Friedrich Karl-Strasse 3. NW.
245. „ Thiem, San.-Rath, Professor, Cottbus.
246. „ Tillmanns, Geh. Med.-Rath, Prof., Leipzig, Wächter-Strasse 30.
247. „ Tilmann, Professor, Köln a. Rh.
248. „ Timann, Generalarzt, Karlsruhe.
249. „ Unger, Ernst, Derfflinger-Strasse 21. W.
250. „ Veit, W., Fasanen-Strasse 38. W.
251. „ Virchow, Hans, Professor, Kaiserin Augusta-Strasse. 77. W.
252. „ Vogt, San.-Rath, Genthiner-Strasse 3. W.
253. „ Voswinckel, Motz-Strasse 9. W.
254. „ Wachsen, Britz, Jahn-Strasse 43.
255. „ Waldeyer, Geh. Med.-Rath, Professor, Luther-Strasse 35. W.
256. „ Wechselmann, San.-Rath, Lützow-Strasse 72. W.
257. „ Wegner, Stabsarzt, Cassel.
258. „ Weibgen, Flensburger-Strasse 7. NW.
259. „ Weinrich, Am Karlsbad 33. W.
260. „ Werner, Generalarzt, Ansbacher-Strasse 14. W.
261. „ Wiemuth, Oberstabsarzt, Potsdam, Moltke-Strasse 7.
262. „ Wohlauer, Richard, Alexander-Platz 2. C.
263. „ Wohlgemuth, Uhland-Strasse 156. W.
264. „ Wolff, E., Generalarzt a. D., Luther-Strasse 4. W.
265. „ Wolff, H., Potsdam, Markgrafen-Strasse 26.
266. „ Wolff, M., Geh. Med.-Rath Prof., Potsdamer-Strasse 121 g. W.
267. „ Wolff, Paul, Kleinbeeren-Strasse 21. SW.
268. „ Wolff, R., Johannis-Strasse 11. N.
269. „ Wolffenstein, Petersburger-Strasse 91. O.
270. „ Wossidlo, H., San.-Rat, Viktoria-Strasse 18/19. W.
271. „ Zeller, Altonaer-Strasse 17. NW.
272. „ Zimmermann, Oberstabsarzt, Bayreuther-Strasse 39. W.

Bestimmungen

über die

Veröffentlichung der Sitzungsberichte

der

Freien Vereinigung der Chirurgen Berlins.

§. 1.

Die Verhandlungen der Freien Vereinigung der Chirurgen Berlins werden nach den in den Sitzungen aufgenommenen Stenogrammen ausschließlich in der Deutschen Medizinischen Wochenschrift veröffentlicht.

§. 2.

Zu diesem Zwecke erhält die Redaktion der Deutschen Medizinischen Wochenschrift spätestens 14 Tage nach jeder Sitzung das Verhandlungsprotokoll in druckfertigem Zustande. Für Abdruck des Protokolls innerhalb 4 Wochen nach der Einlieferung hat die Redaktion Sorge zu tragen.

§. 3.

Die Veröffentlichung der in der Freien Vereinigung der Chirurgen Berlins gehaltenen Vorträge und Demonstrationen in Form von Originalartikeln soll der Regel nach in der Deutschen Medizinischen Wochenschrift stattfinden, soweit Inhalt und Umfang dieser Aufsätze für die Wiedergabe in einer Wochenschrift geeignet sind. Wünscht ein Redner aus den eben genannten Gründen seinen Vortrag in einer anderen Zeitschrift zu veröffentlichen, so hat er dem betreffenden Sitzungsprotokoll einen kurzen Auszug aus seiner Rede beizugeben. Ist in dem Protokoll weder der Originalvortrag, noch ein den wesentlichen Inhalt desselben wiedergebender Auszug enthalten, so hat die Redaktion der Deutschen Medizinischen Wochenschrift keine Verpflichtung, die etwa an den betreffenden Vortrag angeschlossene Diskussion abzudrucken.

§. 4.

Die in der Diskussion gemachten Bemerkungen sind für das zum Druck bestimmte Protokoll seitens der einzelnen Redner möglichst zu kürzen.

§. 5.

Die alljährlich in einem Bande vereinigten Verhandlungen der Freien Vereinigung der Chirurgen Berlins werden aus den in der Deutschen Medizinischen Wochenschrift erschienenen Publikationen zusammengestellt: es können daher in dem Jahresbande nur diejenigen Mitteilungen veröffentlicht werden, die in der Deutschen Medizinischen Wochenschrift abgedruckt sind.

Inhalts-Verzeichnis.

I. Verhandlungen.

Seite

1. Sitzung am 9. Januar. Vorsitzender: Herr Schjerning . . 3
Pels-Leusden: Ueber multiple symmetrische Lipome. Schjerning: Schußverletzungen. Grüder: Demonstration einiger Schußverletzungen aus Südwest-Afrika. Lessing: Zur chirurgischen Behandlung der Basedowschen Krankheit. Kob: Beiträge zur Killianschen Bronchoskopie. Schjerning: Ueber die Fußgeschwulst. Momburg: Ueber Stauungshyperämie bei der Behandlung der Fußgeschwulst. Blecher: a) Kasuistischer Beitrag zur Behandlung der myelogenen Sarkome des Oberarmes; b) Ueber Schenkelhalsbrüche bei jugendlichen Personen. Georg Schmidt: Dauerergebnisse der mechanischen und operativen Behandlung der Harnröhrenverengerungen. Neuhaus: Zur Frage der offenen Wundbehandlung.

2. Sitzung am 13. Februar. Vorsitzender: Herr Sonnenburg. 23
M. Cohn: Frakturen und Gelenkveränderungen bei Tabeskranken. Schwalbach: a) Aneurysma arterio-venosum der Carotis interna; b) Retrobulbärer Tumor. Hermes: a) Blasenruptur; b) Ungewöhnlich großer Fremdkörper der Blase. Sonnenburg: Rückenmarksanästhesie mittels Stovain. Federmann: a) Operativ geheilter Milzabsceß nach Typhus abdominalis; b) Totalresektion der Scapula wegen Osteomyelitis; c) Ueber Behandlung der akuten Peritonitis mit normalem Pferdeserum. Hermes: Spontanabstoßung bei Darminvaginationen. Sonnenburg: Schädel- und Hirnverletzungen.

3. Sitzung am 13. März. Vorsitzender: Herr v. Bergmann, Exzellenz 35
Schwalbach: Aneurysma arterio-venosum der Carotis sinistra und des Sinus cavernosus. Katzenstein: Vermeidung des Circulus vitiosus nach Gastroenterostomie. Edm. Meyer: Ueber die Behandlung der Trachealstenosen. Exz. v. Bergmann: a) Geschäftliche Mitteilung, betreffend einen

Seite

Wunsch von Prof. Bier (Bonn); b) Exostosis cartilaginea der Tibia; c) Knochensarkom. L. Michaelis: Experimentelle Untersuchungen zur Uebertragung des Mäusekrebses. Rumpel: Ueber Bechterews Wirbelversteifung. Lexer: Schwere Schädelverletzung mit nachfolgendem Hirnabsceß, Heilung. Bockenheimer: Osteomyelitis capitis. Coenen: Ueber Endotheliome. Schultze: Serodiagnostik der Staphylococcenerkrankungen.

4. Sitzung am 8. Mai. Vorsitzender: Herr Hoffa 54
Karl Gerson: Ueber das abnehmbare Gipskorsett. Joachimsthal: a) Weitere Mitteilungen über angeborene Oberschenkeldefekte; b) Amniotische Stränge und Klumpfuß; c) Familiäre Scoliosen. Hoffa: Die kongenitale Coxa vara. Selberg: Zur Klumpfußbehandlung. Wollenberg: Arterielle Versorgung von Muskeln und Sehnen. Helbing: Ueber seltene Fußdeformitäten. Fraenkel: Eine Verbesserung der Bierschen Saugapparate.

5. Sitzung am 19. Juni. Vorsitzender: Herr Hildebrand . . 64
Hildebrand: a) Ischaemische Muskellähmung; b) Muskeltransplantation. Pels-Leusden: Ueber abnorme Epithelisierung. Milner: Spina bifida occulta. Lessing: Lageveränderung des Dickdarms bei Aufblähung. Neuhaus: Gefäßversorgung des Hodens und Nebenhodens. Bosse: Bemerkungen zu dem Vortrage Prof. Hoffas über die Coxa vara.

6. Sitzung am 10. Juli. Vorsitzender: Herr Israel 77
Karewski: a) Extremitätentumoren (Geschwulst in der rechten Hohlhand [Chondrom]; zentrales Sarkom der Tibia; Enchondrom); b) Seltene Fälle von Osteomyelitis (Unterkiefer als Sequester). Israel: Zur Diagnose der Nebennierengeschwülste. Holländer: a) Zur Pancreaschirurgie. Pancreasstein in der Papille, Pancreasretentionscyste und Gallenverschluß; b) Subcutane benigne Epidermisgeschwulst. Neuhäuser: Unbekannte Typen der Nierenhypernephrome. Roeder: Demonstration von Präparaten (Aktinomykose; Hydronephrose). Israel: Demonstration eines Präparats von metastatischem Karbunkel der Niere. Schlesinger: Ueber Prostatektomie.

7. Sitzung am 13. November. Vorsitzender: Herr Körte . . 91
Körte: Ohrenplastik. Brentano: Erfahrungen bei Gelenkschüssen im russisch-japanischen Kriege. Brentano: Krankenvorstellungen. a) Dermoid des Mundbodens; b) Lungenaktinomykose. Körte: a) Resektion des Ganglion Gasseri wegen Trigeminusneuralgie; b) Bauchchirurgie.

Seite

Nordmann: a) Exstirpation des Larynx und Pharynx wegen Carcinom; b) Dermoidcyste des Mediastinum. Immelmann: Erkrankungen des Hüftgelenks im Röntgenbilde.

8. Sitzung am 11. Dezember. Vorsitzender: Herr Krause . . 109

Wossidlo: Demonstration auskochbarer Cystoskope. E. Heymann: Pancreaserkrankungen. Bail: a) Schulterverletzung; b) Ellbogenverletzung. Krause: a) Freilegung der hinteren Leberfläche; b) Ersatz der vorderen Coecumwand; c) Exstirpation des Ganglion Gasseri. Dege: Endergebnisse der peripherischen Trigeminusresektionen.

II. Vorträge:

E. Sonnenburg: Rückenmarksanästhesie mittels Stovain . . 3

Federmann: Ueber einen Fall von operativ geheiltem Milzabsceß nach Typhus abdominalis. Zugleich ein Beitrag zur diagnostischen Bedeutung der Leukocytenuntersuchung beim Ileotyphus 18

Joachimsthal und Cassirer: Ueber amniotische Furchen und Klumpfuß, nebst Bemerkungen über Schädigungen peripherischer Nerven durch intrauterin entstandene Schnürfurchen 26

I. Amniotische Furchen und Klumpfuß. Von Prof. Dr. Joachimsthal 26

II. Ueber Schädigung peripherischer Nerven durch intrauterin entstandene Schnürfurchen. Von Priv.-Doz. Dr. Cassirer 30

A. Hoffa: Die angeborene Coxa vara 34

C. Helbing: Ueber den Metatarsus varus 46

Pels-Leusden: Ueber abnorme Epithelisierung und traumatische Epithelcysten 52

J. Israel: Zur Diagnose der Nebennierengeschwülste 57

A. Schlesinger: Ueber Prostatektomie 71

W. Körte: Bemerkungen über Operationen am Magen und am Pancreas 81

Sachregister.

Seite

Aktinomykose . . . . . I. 87.

Lungenaktinomykose . . . . . I. 97.

Apparate.

Abnehmbares Gipskorsett . . . . . I. 54.

Demonstration auskochbarer Cystoskope . . . I. 110.

Eine Verbesserung der Bierschen Saugapparate I. 63.

Seite

Arterien.
Arterielle Versorgung von Muskeln und Sehnen I. 62.
Basedowsche Krankheit, chirurgische Behandlung . . . . . I. 9.
Bauchhöhle.
Darm.
Spontanabstoßung bei Darminvaginationen . . I. 32.
Lageveränderung des Dickdarms bei Aufblähung I. 74.
Ersatz der vorderen Coecumwand . . . . . I. 112.
Leber.
Freilegung der hinteren Leberfläche . . . . . I. 112.
Magen.
Vermeidung des Circulus vitiosus nach Gastroenterostomie . . . . . I. 36.
Bemerkungen über Operationen am Magen und am Pancreas . . . . . I. 103. II. 81.
Milz.
Operativ geheilter Milzabsceß nach Typhus abdominalis . . . . . I. 30. II. 18.
Pancreas.
Zur Kenntnis der Pancreaserkrankungen . . . I. 111.
Zur Pancreaschirurgie. Pancreasstein in der Papille, Pancreasretentionscyste und Gallenverschluß . . . . . I. 80.
Peritoneum.
Behandlung der akuten Peritonitis mit normalem Pferdeserum . . . . . I. 31.
Bronchoskopie . . . . . I. 11.
Brusthöhle.
Dermoidcyste des Mediastinum . . . . . I. 106.
Extremitäten.
Obere: Chondrom der rechten Hohlhand . . . I. 77.
Ellbogenverletzung . . . . . I. 112.
Abnorme Epithelisierung und traumatische Epithelcysten . . . . . I. 70. II. 52.
Ischämische Muskellähmung . . . . . I. 64.
Muskeltransplantation . . . . . I. 68.
Schädigung peripherer Nerven durch intrauterin entstandene Schnürfurchen . II. 30.
Behandlung der myelogenen Sarkome des Oberarmes . . . . . I. 18.
Totalresektion der Scapula wegen Osteomyelitis . . . . . I. 30.
Schulterverletzung . . . . . I. 112.

	Seite
Extremitäten.	
Untere: Die angeborene Coxa vara	I. 60. II. 34. I. 77.
Angeborene Oberschenkeldefekte . . .	I. 56.
Enchondrom	I. 78.
Subcutane benigne Epidermisgeschwulst	I. 85.
Seltene Fußdeformitäten.	I. 63. II. 46.
Fußgeschwulst	I. 12.
Stauungshyperämie bei der Behandlung der Fußgeschwulst	I. 15.
Erkrankungen des Hüftgelenks im Röntgenbilde	I. 108.
Amniotische Furchen und Klumpfuß . .	I. 59. II. 26.
Klumpfußbehandlung	I. 62.
Knochensarkom	I. 43.
Metatarsus varus	II. 46.
Schenkelhalsbrüche bei jugendlichen Personen	I. 19.
Exostosis cartilaginea der Tibia	I. 41.
Zentrales Sarkom der Tibia	I. 77.
Frakturen und Gelenkveränderungen bei Tabeskranken	I. 23.
Geschlechtsapparat.	
Gefäßversorgung des Hodens und Nebenhodens	I. 76.
Harnwege.	
Niere. Präparat von metastatischem Karbunkel der Niere	I. 90.
Unbekannte Typen der Nierenhypernephrome	I. 86.
Hydronephrose	I. 88.
Zur Diagnose der Nebennierengeschwülste	I. 80. II. 57.
Blase. Ungewöhnlich großer Fremdkörper aus der Blase	I. 29.
Blasenruptur	I. 27.
Prostata. Prostatektomie	I. 91. II. 71.
Harnröhre. Dauerergebnisse der mechanischen und operativen Behandlung der Harnröhrenverengerungen	I. 19.
Kehlkopf.	
Exstirpation des Larynx und Pharynx wegen Carcinom	I. 104.
Osteomyelitis, seltene Fälle von	I. 78.
Röntgenverfahren.	
Erkrankungen des Hüftgelenks im Röntgenbilde	I. 108.

	Seite
Rückenmarksanästhesie mittels Stovain . . .	I. 29. II. 3.
Schädel.	
Aneurysma arterio-venosum der Carotis interna	I. 24.
Aneurysma arterio-venosum der Carotis sinistra und des Sinus cavernosus	I. 35.
Dermoid des Mundbodens	I. 96.
Exstirpation des Ganglion Gasseri	I. 113.
Resektion des Ganglion Gasseri wegen Trigeminusneuralgie	I. 101.
Ohrenplastik	I. 91.
Osteomyelitis capitis	I. 50.
Retrobulbärer Tumor	I. 25.
Schädel- und Hirnverletzungen	I. 33.
Schwere Schädelverletzung mit nachfolgendem Hirnabsceß	I. 49.
Endergebnisse der peripherischen Trigeminusresektionen	I. 114.
Schußverletzungen	I. 3. I. 5.
Erfahrungen bei Gelenkschüssen im russisch-japanischen Kriege	I. 92.
Serodiagnostik der Staphylococcenerkrankungen	I. 52.
Stauungshyperämie bei der Behandlung der Fußgeschwulst	I. 15.
Trachealstenosen, Behandlung	I. 36.
Tumoren.	
Endotheliome	I. 52.
Multiple symmetrische Lipome	I. 3.
Naevus hypertrophicus subcutaneus	I. 85.
Experimentelle Untersuchungen zur Uebertragung des Mäusekrebses	I. 44.
Wirbelsäule.	
Familiäre Skoliosen	I. 59.
Spina bifida occulta	I. 71.
Bechterews Wirbelversteifung	I. 47.
Wundbehandlung, zur Frage der offenen . . .	I. 22.

Namenverzeichnis.

Bail I. 112.
v. Bergmann I. 8. 35. 40. 41. 43. 93. 94.
Blecher I. 18. 19.
Bockenheimer I. 50.
Borchardt I. 10. 12.
Bosse I. 77.
Braun I. 29. 113.
Brentano I. 92. 94. 96. 97. 103.
Cassirer II. 30.
Coenen I. 52. 97.
Cohn, M. I. 23.
Dege I. 114.
Federmann I. 30. 31. II. 18.
Fraenkel I. 63.
Gerson I. 54.
Grüder I. 5.
Helbing I. 63. II. 46.
Hermes I. 27. 29. 32.
Heymann, E. I. 111.
Hildebrand I. 10. 64. 68. 69. 70. 74. 96.
Hoffa I. 60. 61. 64. 69. 70. 77. II. 34.
Holländer I. 80. 84. 85.
Immelmann I. 108.
Israel I. 80. 90. 100. II. 57.
Joachimsthal I. 48. 56. 59. 61. 63. II. 26.
Karewski I. 77. 78. 98.
Katzenstein I. 36. 69.
Kob I. 11. 12.
Köhler I. 8.
Körte I. 83. 84. 91. 101. 103. 108. II. 81.
Krause I. 109. 112. 113.
Lessing I. 9. 10. 74.
Lexer I. 49. 70.
Maaß I. 60.

Meyer, Edm. I. 36.
Michaelis, L. I. 44.
Milner I. 71.
Momburg I. 15.
Neuhaus I. 22. 76.
Neuhäuser I. 86.
Nordmann I. 104. 106.
v. Oettingen I. 94.
Pels-Leusden I. 3. 70. 80. II. 52.
Roeder I. 87. 88.
Rumpel I. 47.
Schiff I. 30.
Schjerning I. 3. 12.
Schlesinger I. 91. II. 71.
Schmidt, Georg I. 19.
Schultze I. 52.
Schwalbach I. 24. 25. 35.
Selberg I. 62.
Sonnenburg I. 24. 26. 29. 30. 33. II. 3.
Tillmanns I. 11. 12.
Wollenberg I. 62.
Wossidlo I. 110.
Zeller I. 23.

I.

Verhandlungen.

Sitzung am 9. Januar 1905.

Vorsitzender: Herr Schjerning; Schriftführer: Herr Sonnenburg.

Vor der Tagesordnung. 1. Herr Pels-Leusden: **Ueber multiple symmetrische Lipome.**

Vortragender demonstriert einen jetzt 52 Jahre alten Zimmermann, bei welchem sich im Laufe der letzten 12 Jahre eine große Zahl symmetrischer Lipome im Nacken, am Halse, in den Brustdrüsen, den Achselhöhlen und den Leisten gebildet haben. Hand in Hand damit ging ein Schwund des Unterhautfettgewebes, sodaß der Mann, abgesehen von seinen Lipomen, einen fast kachektischen Eindruck macht. Der Sitz der Geschwülste ist ein sehr charakteristischer (Demonstration von Bildern eines zweiten, vor mehreren Jahren in der chirurgischen Klinik der Charité beobachteten analogen Falles). Vortragender bespricht kurz den Unterschied zwischen diesen multiplen symmetrischen Lipomen und den gewöhnlichen solitären und multiplen Lipomen. Dem vorgestellten Patienten sind von dem behandelnden Arzte Tyreoidintabletten verordnet worden, unter deren Gebrauch die Geschwülste in den Mammae erheblich an Größe abgenommen haben sollen. Da aber bei dem Patienten in der letzten Zeit Atemnot und Schlingbeschwerden aufgetreten sind, so wird man wohl doch zur Exstirpation eines Teiles der Geschwülste schreiten müssen. Diese ist in der Regel nicht so ganz leicht, da diese Lipome im Gegensatz zu allen andern in den Interstitien am Halse auftreten und die daselbst befindlichen Gebilde zu umwuchern pflegen. Demonstration von exstirpierten multiplen symmetrischen Lipomen des im Bilde gezeigten Falles.

Zur Tagesordnung. 2. Herr Schjerning: **Schußverletzungen.** M. H.! Im Vordergrunde des politischen und kriegschirurgischen Interesses stehen heute die Kämpfe in Ostasien und unsere Kämpfe in Südwest-Afrika. Es sind bereits eine Reihe von kriegschirurgischen Berichten von diesen Kriegsschauplätzen erschienen, die aber zum Teil außerordentlich

widersprechend sind in bezug auf die Art und den Verlauf der vorgekommenen Schußverletzungen. Erst das letzte Heft der Deutschen militärärztlichen Zeitschrift (Heft 12 des Jahres 1904) bringt einen Beitrag von einem russischen Militärarzt aus Omsk, der dort eine Reihe von kriegschirurgischen Verletzungen gesehen und beschrieben hat. Aber wir müssen dabei in Betracht ziehen, daß diese Mitteilungen aus einem ziemlich weit rückwärts gelegenen Feldlazarette stammen, wohin nur Verletzte kamen, die schon beträchtliche Wegstrecken zurückgelegt haben, und wo gerade die frischen Verletzungen fehlten. Daher ist das Bild, welches dieser Vortrag uns aus Omsk gibt, ganz verschieden von einem andern, das wir aus der vordersten Schlachtreihe in den letzten Tagen erhalten haben durch Briefe[1]) des Hauptchirurgen an der mandschurischen Armee Dr. Wreden, der seine Kenntnisse auf dem Schlachtfelde selbst gewonnen hat; und gerade diese Berichte sind insofern für uns interessant, als sie in der Tat dasselbe Bild widerspiegeln, das wir dereinst bei unseren Schießversuchen mit den kleinkalibrigen Gewehren gefunden haben. Auch er hat auf die nahen Entfernungen bis ungefähr 200—300 m durch das japanische Geschoß, das ja als besonders human dargestellt wird, weil es einen sehr starken Mantel hat und sich daher nicht deformiert, eine starke hydrodynamische Wirkung gesehen. Er findet die großen Zersplitterungen des Schädels, er findet die Zersplitterungen der Röhrenknochen und Bauchschüsse, die fast alle tödlich verlaufen. Dann erst, aus den weiteren Entfernungen, beschreibt er, wie die hydrodynamische Wirkung abnimmt, wie die glatten Schußkanäle entstehen. In einer Entfernung von 800 bis 1000 Schritten unterscheiden sich die Wunden, obgleich sie durchgehend sind, wieder bedeutend von den Verwundungen aus näherer Entfernung. Eine Sprengfähigkeit wird hier nicht beobachtet, aber es treten unregelmäßige Schußkanäle auf, durch das Pendeln der Geschosse bedingt; ferner findet man hier häufiger, daß Tuchfetzen von der Kleidung in die Wunde mit hineingerissen werden, wodurch die Wunden infiziert werden.

Sehr interessant ist, was der neueste Brief vom 2. November 1904 bezüglich der Gefechte von Liaojang über die Zahl der Toten sagt, nämlich, daß durch die japanischen Kriegs-

1) Vergleiche Russische medizinische Rundschau. Zweiter Jahrgang. No. XI, S. 704.

geschosse auf ungefähr drei Verwundete ein Toter kommt, also eine Zahl, die bei weitem höher ist, als früher angenommen wurde, die aber mit dem übereinstimmt, was wir früher gesagt haben: daß die Zahl der Toten in einem späteren Kriege mit kleinkalibrigen Geschossen erheblich wachsen werde. Nach ungefähr einem Monat waren 32 % der Verwundeten als geheilt zu betrachten.

Was nun die Verletzungen durch Artilleriegeschosse anlangt, so kommt hier vor allem in Betracht, daß die Verwundungen fast alle als infiziert zu gelten haben, teils durch Hineinschleudern von Erde, teils durch Hineinbringen von Kleidungsfetzen, sodaß die Mortalität gerade bei Verletzungen durch Artilleriegeschosse eine außerordentlich hohe ist.

Aus Südwest-Afrika haben wir bisher nur spärliche Notizen, aber auch aus diesen leuchtet hervor, daß die Anzahl der Toten im Vergleich zu der Zahl der Verwundeten eine verhältnismäßig außerordentlich große ist. Wir sind nun in der Lage, einige Verletzte von Südwest-Afrika, die also den weiten Transport bereits überstanden haben, vorzuführen, und ich darf wohl Herrn Stabsarzt Grüder bitten, die Verwundeten vorzustellen.

3. Herr Grüder: **Demonstration einiger Schußverletzungen aus Südwest-Afrika.** M. H.! Gestatten Sie mir, daß ich Ihnen drei Kranke, die ich auf der äußeren Station des Lazaretts zu beobachten Gelegenheit hatte, vorstelle, da sie wohl hervorragendes chirurgisches Interesse bieten. Alle drei Verletzungen stammen, wie ich vorweg bemerken möchte, von dem Kriegsschauplatz in Südwest-Afrika.

Der erste, Reiter K., erhielt am 11. August vorigen Jahres in dem Gefecht bei Waterberg einen Schuß durch die Weichteile beider Oberschenkel. Der Einschuß war an der Beugeseite des rechten Oberschenkels etwa in der Mitte; das Geschoß durchschlug den Oberschenkel, ging durch die Streckseite des linken Oberschenkels und hat hier seinen Ausschuß. (Demonstration.) Der Knochen ist weder rechts noch links verletzt, auch sind links die Gefäße in keiner Weise alteriert worden. (Der Schuß wurde, wie der Kranke sich zu besinnen glaubt, in einer Entfernung von etwa 10 m abgegeben. Die Geschoßart konnte er mir nicht mit Sicherheit angeben.) Er will gleich darauf eine Lähmung des rechten Beines bemerkt haben. Die heutige Untersuchung ergibt (tatsächlich), daß unterhalb des Schußkanals (der diese Richtung besitzt [Demonstration]) eine motorische Lähmung sämtlicher Muskeln besteht, mit Ausnahme

einiger vom Peroneus versorgter Muskeln. So ist der Mann imstande, die große Zehe dorsal zu flektieren, desgleichen, wenn auch nicht so ausgiebig, die übrigen Zehen des rechten Fußes. (Galvanisch und faradisch untersucht, sind die Zustände entsprechend.) Die Muskeln reagieren auf den faradischen Strom alle nicht, bis auf einzelne vom Peroneus versorgte. Galvanisch geben einzelne vom Tibialis versorgte Muskeln träge Zuckungen, ausgesprochene Entartungsreaktion zeigte sich an der Wade und am Biceps. Außerdem zeigte die Wade außerordentliche Empfindlichkeit, sodaß der Mann, wie er zuerst zu uns kam, Schmerzausrufe von sich gab, wenn die Wade nur berührt wurde. Die Sensibilität ist aufgehoben am inneren Rande der großen Zehe; Hyperästhesie findet sich an der Fußsohle, Hypästhesie am äußeren Rande des Fußes. Der Patellar- und Fußsohlenreflex ist rechts deutlich gesteigert, links normal. Der Achillessehnenreflex ist rechts aufgehoben. Der Mann kann mit Hilfe eines Verbandes gehen, der nichts bezweckt, als die Equinusstellung, die ohne den Verband besteht, aufzuheben. K. ist imstande, sich, ohne schnell zu ermüden, mit Hilfe eines Stockes fortzubewegen. Hier handelt es sich zweifellos um eine Verletzung des Ischiadicus, und zwar an einer Stelle, wo bereits der Peroneus mit seinen Fasern ihn zum Teil verlassen hat.

Diese Annahme ist anatomisch durchaus begründet; der Nerv kann ja sogar noch höher seinen Abgang nehmen, als er es hier getan haben muß. (Demonstration.) Die Wunden sind reaktionslos ausgeheilt, nur am linken Oberschenkel hat vorübergehend Eiterung bestanden.

Hinsichtlich der Therapie habe ich mich darauf beschränkt, den Mann zu massieren, zu elektrisieren und ihm den Verband zu geben. Er ist den ganzen Tag außer Bett und bewegt sich ziemlich gut an einem Stock vorwärts. Weiterhin kommt nur die Nervennaht in Frage, von der vielleicht ein Erfolg zu erwarten ist, da man damit, wie ich nachgelesen habe, auch längere Zeit nach der Verletzung noch teilweise Erfolge zu verzeichnen gehabt hat.

Gewissermaßen als Parallelfall möchte ich den nächsten Mann vorstellen. Er betrifft den Ersatzreservisten D. (der dort als Eisenbahnbeamter eingezogen worden war). Er ist am 19. Februar vorigen Jahres verletzt worden, also vor fast einem Jahre. Er lag, wie er mir sagte, im Anschlag, hatte also den linken Arm erhoben. Der Schuß ging von hinten durch die Muskulatur hindurch, ohne den Knochen zu verletzen. Der Arm wurde durch die Gewalt des Schusses zunächst nach oben und rückwärts geschleudert und fiel herab. D. hat alsbald eine Lähmung der Hand bemerkt, die er natürlich des näheren nicht schildern kann. Anfangs glaubte ich an eine Radialislähmung; ich mußte mich aber von dem Irrtum überzeugen, als ich den Arm mit dem elektrischen Strom unter-

suchte. Die ganze Radialisgruppe funktioniert ausgezeichnet, nur die vom Ulnaris versorgten Muskeln sind vollständig gelähmt. Der Mann war auch, wenn man ihn näher untersuchte, nicht imstande, die Beugebewegungen zu machen, mit Ausnahme derjenigen im Metacarpal-Phalangealgelenk, da ja diese Muskeln vom Radialis versorgt werden. (Demonstration.) D. kann den Daumen bewegen, er kann ihn opponieren, er kann ihn flektieren, aber die Adduktion ist vollständig unmöglich. Die jetzige Kontraktionsstellung (die sich dort gebildet hat) ist nicht zum wenigsten dadurch hervorgerufen, daß der Mann vom Juni bis August an Typhus schwerkrank darnieder gelegen hat, während welcher Zeit die therapeutischen Maßnahmen zur Beseitigung der Nervenlähmung eingestellt wurden. (Vorstellung des Patienten.) (Die sensiblen Erscheinungen entsprechen denen einer Ulnarislähmung.)

Endlich stelle ich Ihnen einen dritten Fall vor, der sich trotz der sehr schweren Verletzung doch durch einen außerordentlich günstigen Verlauf ausgezeichnet hat. Der Mann, der Gefreite W., erhielt am 13. August vorigen Jahres nachmittags gegen 2 Uhr einen Schuß — aus welcher Entfernung, weiß er nicht anzugeben —, der oberhalb der linken Schläfe etwa in der Höhe der Augenbraue einsetzte und die Schädelhöhle 2 cm oberhalb der Protuberantia occipitalis externa einen Finger breit rechts von der Mittellinie entfernt verließ. Erst am Abend des Tages verlor er, wie er angibt, das Bewußtsein und mußte unter ungünstigen Umständen zunächst zehn Tage hindurch bei der Truppe behandelt werden. Er kam dann nach Waterberg, weiß aber auch von diesem Transport und den Umständen nichts zu berichten. Am 25. August, als er in die Lazarettbehandlung kam, ist das Bewußtsein wiedergekehrt, doch war zunächst die Erinnerung an den Unfall entschwunden, auch bemerkte er selbst, daß er nichts sehen konnte, nichts zu unterscheiden vermochte, daß er aber imstande war, seine Umgebung an der Sprache und an sonstigen Merkmalen zu erkennen. Nach einigen Tagen besserte sich das Sehvermögen, aber es wurden nunmehr andere Erscheinungen bei ihm beobachtet, die wir als aphasische bezeichnen müssen. Er war nicht imstande, Gegenstände, die ihm fern lagen, zu bezeichnen; erst wenn er darauf hingewiesen wurde, konnte er den Namen des Gegenstandes nachsprechen. Ferner wurde sehr bald bei ihm ein Zustand beobachtet, den wir als Alexie zu bezeichnen pflegen und der auch heute noch vorhanden ist. Die Aphasie ist vollkommen geheilt. Der Mann ist imstande, alle Gegenstände, auch solche, die ihm nicht alltäglich sind, fließend richtig zu bezeichnen; er hat kein Schwindelgefühl, auch sonst keine nervösen Symptome, hat sich gut erholt und klagt nicht. Er ist imstande, seinen Namen fließend richtig zu schreiben (Demonstration), zeigt also keine Spur von Agraphie. Wenn ich

dagegen einen Namen aufschreibe und der Mann sieht dabei nicht hin, so ist er nicht imstande, den Namen sofort richtig abzulesen. (Demonstration.) Sie sehen, daß der Mann im stillen den Namen buchstabiert und erst nach einem gewissen Verweilen uns sagt, wie der Name heißt. Wenn ich dagegen einen Namen schreibe und ihn auffordere, zuzusehen, wie das Wort entsteht (Demonstration), so liest er so schnell, wie ich schreibe, den Namen ab. Also er ist gezwungen, sich das Wort erst gewissermaßen aus der Schrift zu konstruieren.

Ich glaube die Prognose kann auch hier für die weitere Heilung günstig gestellt werden, nachdem die Aphasie sowohl wie die vorübergehende Blindheit oder Sehstörung einen günstigen Verlauf genommen hat.

Diskussion. Herr v. Bergmann: Bei dem vorgestellten Fall von Ulnarisparalyse und Kontraktur der Hand würde sich, glaube ich, doch der Versuch lohnen, die Nerven durch Präparation frei zu machen. Es kann eine Narbenmasse, wenn sie auch nicht sehr groß ist, Zerrungen ausüben, die einen Teil der Störung erklären. Das könnte vielleicht der medikomechanischen Behandlung vorausgeschickt werden.

Herr A. Köhler: Nur ein paar Worte in topographischer Beziehung. Wenn man hier den Projektionsapparat (meinen Craniencephalometer) aufsetzt, dann sieht man, daß der Einschuß allerdings etwas unterhalb der wichtigen Rindenpartien liegt. (Demonstration.) Diese schräge Linie zeigt Ihnen die Lage der Zentralfurche — zu beiden Seiten die vordere und hintere Zentralwindung, vor dem unteren Ende die Brocasche Windung, 1 cm tiefer die Sylvische Furche, die zwischen der vorderen und hinteren Vertikalen ziemlich horizontal verläuft und erst dann schräg nach oben und hinten ausbiegt. Hier liegt der Einschuß etwas tiefer als die Zentralfurche; man kann wohl sagen, daß er ungefähr dem Anfange der Sylvischen Furche entspricht. Wenn wir nun den Einschuß und Ausschuß verbinden, so haben wir auch die Richtung dieser Furche, sodaß die Geringfügigkeit der Ausfallserscheinungen in diesem Falle und die geringe Verletzung der Rindensubstanz vielleicht darauf beruht, daß die Kugel eine Strecke weit in der Sylvischen Furche verlaufen ist. Die anfänglichen Ausfallserscheinungen sind wohl alle nur Folgen von Blutungen gewesen. Daß der Schuß den rechten Occipitallappen nicht getroffen hat, glaube ich gleichfalls behaupten zu dürfen; denn die beiden Blätter des Sinus weichen gerade an dieser Stelle ungefähr 3 cm auseinander. Das hat mich ein Fall von schwerer offener Schädelverletzung an derselben Stelle gelehrt, bei dem man auch eine Hirnverletzung erwartete, bei dem aber der Knochen gerade zwischen den beiden Hinterhauptlappen getroffen war.

4. Herr Lessing: **Zur chirurgischen Behandlung der Basedowschen Krankheit.** Bei einer Krankheit wie der Basedowschen, deren Aeußerungen den größten Schwankungen unterworfen sind, bei der Zeiten der Ruhe mit fast ungestörtem Allgemeinbefinden mit solchen der schwersten Funktionsstörungen monatelang abwechseln, läßt sich ein objektives Urteil über den Wert unserer therapeutischen Maßnahmen nur unter Berücksichtigung der Dauererfolge gewinnen, während Publikationen auch größeren Krankenmaterials, womöglich nach einer vier- bis sechswöchigen Krankenhausbehandlung abgeschlossen, jeder Wert abzuerkennen ist.

Bezüglich der Pathogenese der Krankheit auf die Ausführungen Sittmanns auf der Naturforscherversammlung zu München 1899 verweisend, bespricht Vortragender sodann die gegen die operative Therapie gemachten Einwände und stellt die Forderung auf, bei schweren Fällen nach erfolgloser interner Behandlung lieber etwas zu früh als zu spät zur Operation zu schreiten, da sonst das Gefäßnervensystem dem neuen Chok der letzteren nicht mehr gewachsen ist. Als Operationsmethode wird in der chirurgischen Klinik der Charité ausschließlich die Exzision der Struma geübt. Die Größe des zurückgelassenen Schilddrüsenrestes schwankt zwischen $^1/_4$—$^1/_2$ des ursprünglichen Volumens. Obwohl in sieben von den acht seit 1899 operierten Fällen die Vergrößerung der Drüse eine diffuse und ihre Hypervascularisation über der ganzen Struma nachweisbar war, konnte in allen Fällen doch vor oder während der Operation ein sicheres Urteil gewonnen werden, welche Teile die ausgesprochensten Veränderungen aufwiesen und somit durch Exzision die meisten Chancen auf Heilung boten: mehrzeitige Operationen waren daher nicht nötig. Die gefürchteten postoperativen Erscheinungen, kurz als eine Steigerung aller vorhandenen Basedow-Symptome charakterisiert, waren sechsmal aufgetreten; ein Todesfall betrifft ein 24jähriges Mädchen, im akutesten Höhestadium des Leidens fünf Jahre erfolglos innerlich behandelt, bei der komplizierende Trachealstenose Indikation zum sofortigen Eingriff gab, welchem Patientin im Herzkollaps erlag.

Eine Patientin konnte nicht nachuntersucht werden, bei den übrigen ist das Resultat der ärztlichen Nachprüfungen folgendes: Vier Patientinnen, von denen zwei vorgestellt wer-

den, sind wieder vollständig arbeitsfähig; leichtere Grade von Exophthalmus, bei einer Patientin eine gewisse Neurasthenie sind zurückgeblieben. Bei zwei gleichfalls vorgestellten Patientinnen ist die Zeit nach der Operation zu kurz, als daß sie bezüglich des Wertes der Operation verwendet werden könnten: bei der einen, vor $6^1/_2$ Monaten operiert, besteht ein Strumarezidiv mit Hypervascularisation und leichter Trachealkompression. Sie hat wegen der erheblichen Besserung des Allgemeinbefindens die vorgeschlagene Nachoperation abgelehnt; bei der zweiten, vor $1^1/_2$ Monaten operiert, sind gleichfalls noch vasculäre Symptome nachweisbar, die jedoch schon bedeutend zurückgegangen sind, sodaß Aussicht auf ihr vollständiges Verschwinden und somit auf vollständige Heilung vorhanden ist. — Diese guten Erfolge ermuntern zur weiteren operativen Behandlung der Basedowschen Krankheit, solange kein sicheres und rascher wirkendes spezifisches Mittel gefunden ist. (Demonstrationen.)

Diskussion: Herr Borchardt: Ich wollte nur mitteilen, daß wir bei schweren Basedowfällen mehrere Male Gelegenheit gehabt hatten, zu operieren. Die Operation war schwieriger als bei gewöhnlichen Strumen, was ja auch der Herr Vorredner angegeben hat. Ich möchte mir nun die Frage erlauben, wie hier operiert worden ist, in der Narkose oder unter lokaler Anästhesie. Kocher macht bekanntlich darauf aufmerksam, daß die Narkose gerade bei schweren Basedowfällen ungemein gefährlich ist, und ich bin nach seiner Vorschrift so vorgegangen, daß ich unter lokaler Anästhesie operiert habe, und zwar habe ich zweimal die zuführenden Gefäße der am stärksten pulsierenden Strumateile unterbunden. In zwei Fällen haben wir recht beträchtliche Besserung erzielt, in einem Falle, wo die halbseitige Exstirpation vorgenommen wurde, eher eine Verschlechterung als eine Besserung.

Herr Lessing: Die Fälle sind alle in Narkose, und zwar in leichter Aethernarkose nach vorangegangener Morphiumeinspritzung operiert worden. Ich glaube auch nicht, daß sich alle Fälle von Struma Basedowii in lokaler Narkose operieren lassen; denn es wird allgemein hervorgehoben, daß die Basedowstrumen bei ihrer Auslösung sich verhalten wie Strumen, die lange mit Jodtinktur und Jodeinreibungen behandelt sind.

Herr Hildebrand: Ich möchte nur zu der Frage, ob man Struma mit oder ohne Narkose operieren soll, ein paar Worte sagen. Ich bin von der Schweiz her gewöhnt, Strumen ohne Narkose unter lokaler Anästhesie zu operieren. Ich habe dort ungefähr 400 Fälle von Struma so ohne Schwierigkeit operiert und kann nicht leugnen,

daß ich hier bei der Operation unter lokaler Anästhesie auf Schwierigkeiten gestoßen bin. Ich habe den Eindruck — vorläufig ist das aber nur eine Annahme —, daß meine hiesigen Patienten weniger vertragen; sie sind weniger resistent. Während ich, soweit ich mich erinnere, unter jenen ungefähr 400 Fällen nur zweimal gezwungen war, zur allgemeinen Narkose zu greifen, habe ich hier bei wenigen Fällen doch schon die Narkose machen müssen. Also ich glaube, Kocher ist bei seiner Beurteilung der Frage auch etwas von den Schweizer Verhältnissen beeinflußt.

5. Herr Kob: **Beiträge zur Killianschen Bronchoskopie.** Der Vortragende entwickelt zunächst, daß die untere Bronchoskopie als notwendige therapeutische Ergänzung der Tracheotomie anzusehen sei. Ihre Anwendung müsse für Kliniken und Krankenhäuser gefordert werden.

Nach kurzen Bemerkungen zur Technik stellt er zwei Fremdkörperfälle vor, die er durch obere Bronchoskopie geheilt hat. Der erste Patient — ein dreijähriger Junge, welcher eine Federpose aspiriert hatte — war zuerst wegen Erstickungsgefahr tracheotomiert worden, ohne daß es dabei gelungen war, den Fremdkörper zu entfernen. Erst 3½ Monate nachher wurde er bronchoskopiert und die Pose aus dem rechten Bronchus zweiter Ordnung entfernt. Die Lungenerscheinungen — wahrscheinlich Bronchiektasien — gingen zurück. Der Knabe wurde völlig gesund.

Der zweite Fall — fünfjähriges Mädchen — hatte ein Knochenstückchen aspiriert, welches am vierten Tage aus dem Ende des rechten Hauptbronchus entfernt wurde, worauf schnelle Heilung eintrat. In beiden Fällen wurde nicht die geringste Schädigung durch den Eingriff beobachtet.

Der Vortragende sieht die obere Bronchoskopie bei schonendem Vorgehen für eine harmlose Operation an. Vorstellung eines etwa 20jährigen jungen Mannes, der aus diagnostischen Gründen bei reichlicher putrider Eiterexpektoration in Cocaïnanästhesie zweimal bronchoskopiert wurde, ohne daß nennenswerte Beschwerden verursacht wurden.

Diskussion: Herr Tillmanns (Leipzig): Ich möchte ganz kurz über einen Fall referieren, wo die Bronchoskopie vollständig im Stich gelassen hat. Es war am 23. Dezember 1903, als ich bei einem 2½jährigen Mädchen eine Metallklammer im linken Bronchus konstatierte. Ich habe dann das Mädchen zu Killian geschickt, und auch ihm ist es nicht gelungen, mit der Bronchoskopie zum Ziele zu kommen. Die Eltern haben darauf jede weitere Behandlung abgelehnt. Ich beobachte das Kind noch weiter. Es befindet

sich trotz der Metallklammer im linken Bronchus vollkommen wohl, und eigentliche Lungenstörungen sind bis jetzt nicht eingetreten.

Herr Borchardt: Ich habe viermal Gelegenheit gehabt, Fremdkörper aus den Bronchien zu entfernen. In einem besonders schweren Falle hat mich die Bronchoskopie auch einmal im Stich gelassen. Es war bei einem kleinen Kinde, wo eine Feder dreiviertel Jahr lang im rechten Bronchus gesteckt hatte und ausgedehnte Lungengangrän vorhanden war. Da gelang es nicht, das Gesichtsfeld so frei zu bekommen, wie es zur exakten Bronchoskopie nötig ist. Die Killiansche Saugpumpe, die offenbar in solchen Fällen Vorzügliches leistet, stand mir noch nicht zur Verfügung. In allen Fällen gelang es, von der Tracheotomiewunde aus, allerdings erst nach langem Suchen, die Fremdkörper ohne regelrechte Bronchoskopie zu entfernen, allerdings wohl ein Glückszufall. Alle Patienten waren geheilt (das Kind mit Lungengangrän starb dreiviertel Jahr später an Phthisis pulmonum).

Herr Kob: Ich möchte nochmals hervorheben, daß es nur ein Glückszufall ist, wenn man im Dunkeln, wo man nur einen geringen Anhalt hat, den Fremdkörper findet. Die Röntgenphotographie zeigt uns zwar bisweilen das Vorhandensein des Fremdkörpers; aber in welchem Ast und Nebenast des Bronchus er sich befindet, das lehrt sie oft auch nicht. Wenn man bronchoskopiert, sieht man erst genau, wie die einzelnen Aeste der Bronchien unter verschiedenen Winkeln abgehen, und muß sich davon überzeugen, daß man bei blindem Vorgehen niemals mit der notwendigen Sicherheit in sie hineingelangen oder gar etwas aus ihnen herausholen kann. Daß die Bronchoskopie in dem von dem ersten Herrn Redner erwähnten Fall im Stiche gelassen hat, läßt sich ja leicht erklären, wenn wir annehmen, daß der Messingstift, der jedenfalls etwas spitz gewesen ist, in das Lungengewebe hineingelangt war, wo er ja, wenn er einigermaßen steril gewesen ist, längere Zeit hindurch liegen kann.

Herr Tillmanns: Die eine Spitze des Fremdkörpers war etwas umgebogen und stak fest im Bronchus, daher war die Extraktion so erschwert, resp. unmöglich.

6. Herr Schjerning: **Ueber die Fußgeschwulst.** Ich habe die „Fußgeschwulst" heute auf die Tagesordnung gesetzt, weil sie für uns Militärärzte eine ganz außerordentliche Wichtigkeit hat. Wenn man bedenkt, daß wir in der Armee alljährlich 15 000—16 000 Leute an Fußgeschwulst zu behandeln haben, so wird man zugestehen, daß das in der Tat ein Faktor ist, mit dem wir rechnen müssen.

Genau vor 50 Jahren ist zum ersten Male diese Fußgeschwulst in der Armee von Oberstabsarzt Breithaupt be-

schrieben worden, und später ist sie Gegenstand wiederholter Verhandlungen gewesen. Der erste, der darauf aufmerksam machte, daß es sich hier wohl um ein Knochenleiden handeln könnte, war ein französischer Militärarzt, Pauzat; er glaubte, daß eine Periostitis vorläge; ein zweiter Militärarzt aus Frankreich, Poulet, hat dann darauf hingewiesen, daß es vielleicht nicht nur eine Erkrankung des Periosts, sondern direkt eine Erkrankung der Mittelfußknochen selbst, eine Ostitis sei. Aber erst durch das Röntgenverfahren gelang es Schulte, Stechow u. a. nachzuweisen, daß in einer großen Anzahl von Fällen von Fußgeschwulst eine Fraktur der Mittelfußknochen vorliegt.

Wir unterscheiden jetzt in der Regel drei Formen von Fußgeschwulst. Die eine, ungefähr die Hälfte aller Fälle umfassend, beruht auf einer Fraktur eines Metatarsus. Bei einer zweiten ist auf dem Röntgenbilde zunächst nichts sichtbar. Wir können nur das bekannte Bild der Fußgeschwulst konstatieren, ohne daß das Röntgenbild uns irgend einen Anhalt gibt, und erst nach 10—15 Tagen finden wir im neuen Röntgenbild eine Callusbildung eines der Fußwurzelknochen, die darauf hinweist, daß hier an der Stelle eine Krankheit oder Verletzung des Periosts stattgefunden hat. Eine dritte Gruppe von Fällen sind die, die man früher nach Weissbachs Vorgang als Syndesmitis metatarsea bezeichnet hat, wo also der Sitz der Erkrankung in den Bändern, in den Weichteilen selbst zu suchen ist. Diese Fälle sind, seitdem wir das Röntgenverfahren haben, außerordentlich selten geworden; das Röntgenbild zeigt uns fast immer eine Fraktur oder eine Erkrankung des Periosts; es liegt also gewöhnlich die erste oder zweite Form der Erkrankung vor.

Die Ursachen dieser Erkrankungen sind unzweifelhaft darin zu suchen, daß die Muskeln des Fußes außerordentlich leicht ermüden und daß dann, wenn bei einem größeren Marsch die Ermüdung der Muskeln des Fußes eingetreten ist, das Fußgewölbe zum Einsinken kommt und nun die Last des Körpers auf einem einzigen oder mehreren Mittelfußknochen so ruht, daß diese Knochen nicht hinreichend Widerstand leisten können. Dem entspricht auch, daß wir die Hauptperiode unserer Fußgeschwülste zu der Zeit haben, wo unsere Mannschaften die größten Märsche bewältigen müssen. Die Abbildung 1 zeigt, wie die Zahl der Zugänge der Knochenbrüche des Fußes im Heere steigt mit dem Ende des militä-

rischen Jahres, also dann, wenn die großen Uebungen anfangen. Die Abbildung 2 demonstriert den Zugang an „Fußgeschwulsterkrankungen“ im Heere nach Monaten. Auch hier

Pig. 1.

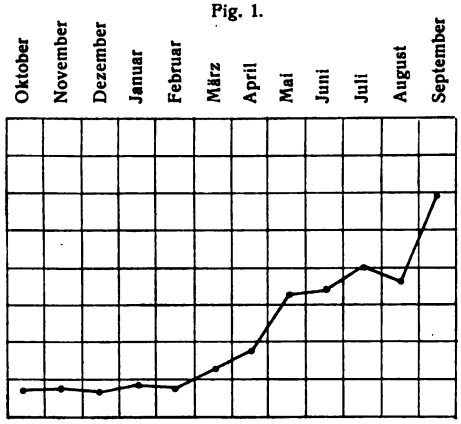

0,08 0,08 0,07 0,09 0,08 0,13 0,18 0,33 0,34 0,40 0,37 0,59

Durchschnitt der drei Jahre 1899—1902, berechnet auf 1000 Mann der Iststärke.

die größte Zahl im September. Man hat nun in neuerer Zeit behauptet, daß speziell der Parademarsch die Ursache dieser

Fig. 2.

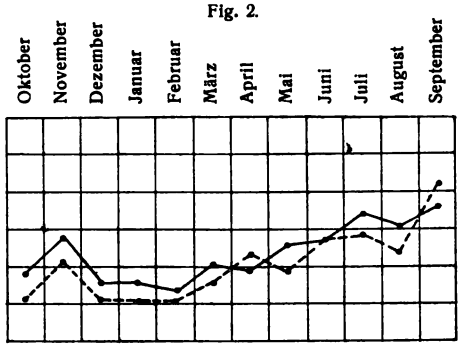

1,8 2,8 1,2 1,6 1,3 2,0 1,9 2,6 2,7 3,4 3,0 3,6
1,1 2,1 1,1 1,1 1,1 1,6 2,3 1,9 2,7 2,8 2,4 4,2

Durchschnitt der Jahre 1896—1901: gezogene Linie; Durchschnitt des Jahres 1901—1902 punktierte Linie. Die Zahlen sind auf 1000 Mann der Iststärke berechnet.

Brüche der Fußwurzelknochen wäre; aber gerade der Umstand, daß wir zu einer Zeit die Höhe dieser Erkrankung haben, wo der Parademarsch in den Hintergrund getreten ist, zeigt schon,

daß wir die Ursache nicht im Parademarsch zu suchen haben. Im Gegenteil, der eine Punkt spricht ja schon vollständig dagegen, daß meist dann, wenn eine Ermüdung, eine Erschlaffung, ein Nichtachtgeben auf die Bewegung vorliegt, ein solcher Bruch eines Fußwurzelknochens eintritt; wenn hingegen die Aufmerksamkeit gespannt, die Muskulatur voll beherrscht wird, so ist die Entstehung eines solchen Knochenbruches nicht zu finden. Uebrigens hat Demuth neuerdings ausführlich die Gründe dargelegt, welche gegen die Entstehung der Fußgeschwulst durch den Parademarsch sprechen.

Ich erlaube mir, eine Reihe von Röntgenbildern herumzugeben, bei welchen man beide oben geschilderten Arten dieser Fußwurzelknochenerkrankungen sehen kann, einmal also Bilder frischer Frakturen, und dann solche, bei denen das Röntgenbild zunächst nichts ergeben hat, wo wir aber nach ungefähr 10—14 Tagen spindelförmige Callusbildungen an den Knochen sehen. Die beiden Arten unterscheiden sich im Röntgenbilde so, daß bei der Fraktur 14 Tage bis 3 Wochen nach der Verletzung meistens ein runder Callus vorhanden ist, während dort, wo eine Periosterkrankung oder Periostverletzung besteht, ein längerer, spindelförmiger Callus sich zeigt. (Demonstration.)

7. Herr Momburg: **Ueber Stauungshyperämie bei der Behandlung der Fußgeschwulst.** M. H.! Die Behandlung der Fußgeschwulst steht heute noch ungefähr auf demselben Standpunkt wie zu Anfang, das heißt: wir suchen durch Bettruhe, feuchte Wärme, Jodpinselungen, Massage, Gipsverbände etc. die Folgen des Leidens zu beseitigen.

Der Umstand, daß das an und für sich geringfügige Leiden eine große Anzahl von Mannschaften lange Zeit dienstunfähig macht, veranlaßte mich nachzuforschen, ob wir nicht durch eine besondere, mehr aktive Therapie die Dauer dieses Leidens abzukürzen vermögen. Ich glaube, daß wir in der Stauungshyperämie das gesuchte Mittel gefunden haben.

Wie bekannt, wirkt die Stauungshyperämie knochenbildend, resorbierend und schmerzstillend. Auf diese drei erprobten Eigenschaften der Stauungshyperämie hin habe ich in der Zeit vom Juli bis September 1903 in 38 Fällen von Fußgeschwulst im Garnisonlazarett Spandau dieses Heilverfahren angewandt, und zwar mit gutem Erfolg, wie ich in No. 1 des Jahrgangs

1904 der Deutschen militärärztlichen Zeitschrift berichten konnte.

Unter diesen 38 Fällen waren 16 Brüche der Mittelfußknochen und 22 einfache Knochenhautentzündungen. Die Behandlungsdauer betrug im Durchnitt 14,8 Tage, und zwar bei den einfachen Fußgeschwülsten 14, bei den Knochenbrüchen 15,9 Tage. Weiter sind dann im Garnisonlazarett Spandau während der Berichtsjahre 1903—1904 sämtliche Fußgeschwülste nur mit Stauungshyperämie behandelt worden, und zwar mit folgendem Resultat: Es kamen im ganzen 113 Fußgeschwülste zur Aufnahme, und zwar 51 Knochenbrüche und 62 einfache Fußgeschwülste. Die Behandlungsdauer betrug für sämtliche Fälle im Durchschnitt 14,6 Tage, für die Knochenbrüche 15,5, für die einfachen Fußgeschwülste 13,9 Tage — Zahlen, welche den bei den 38 Fällen gefundenen völlig entsprechen.

Die frühere Behandlungsdauer der in Lazarettbehandlung gelangten Fußgeschwülste ist schwer zu ermitteln, weil die in den Sanitätsberichten genannten Zahlen sich aus der Revier- und Lazarettbehandlung zusammensetzen und ihnen viele Ungenauigkeiten anhaften. Ich habe für die Jahre Juni 1899 bis Juli 1902 im Garnisonlazarett Spandau eine durchschnittliche Behandlungsdauer von 26,9 Tagen gefunden. Dieser Zahl entspricht die durchschnittliche Behandlungsdauer, welche in den Sanitätätsberichten über die Königlich preußische Armee für die Fußbrüche angegeben ist, nämlich 26,4—29,1 Tage. Diese Fußbrüche der Sanitätsberichte sind fast alles Mittelfußbrüche, da nach Feststellung des Bruches durch die Röntgenphotographie der Fall nicht mehr als Fußgeschwulst, sondern als Fußbruch gezählt wird. Dies beweist auch das Anwachsen der Zahl der vorgekommenen Fußbrüche in den Sanitätsberichten der letzten Jahre. Während in den Berichten 1892 bis 1896 die Zahl der Fußbrüche 78 bis 131 im Jahre betrug, ist sie seit 1896 bis 1902 in stetem Wachsen auf 1702 im Jahre gestiegen. Man kann also die für diese Fußbrüche angegebene durchschnittliche Behandlungsdauer als die richtige annehmen, zumal sie der von mir berechneten Behandlungsdauer entspricht. Mit Sicherheit läßt sich also hiernach sagen, daß die durchschnittliche Behandlungsdauer der Mittelfußbrüche durch die Stauungshyperämie fast um die Hälfte verkürzt wird. Von den erwähnten 51 Mittelfußbrüchen gebrauchten 23 eine Behandlungsdauer von 14—17 Tagen, 13 weniger als 14 Tage

und 15 mehr als 17 Tage; die längste Behandlungsdauer betrug 22 Tage. Auch für die schwereren Knochenhautentzündungen, welche in Lazarettbehandlung kommen, ist meiner Erfahrung nach die durchschnittliche Behandlungsdauer mit 27 Tagen nicht zu hoch berechnet, sodaß auch hier eine wesentliche Abkürzung der Behandlungsdauer durch die Stauungshyperämie erfolgt. Von 62 Periostitiden gebrauchten 25 eine Behandlungsdauer von 12—15 Tagen, 17 weniger als zwölf Tage und 20 mehr als 15 Tage; die längste Behandlungsdauer betrug 24 Tage.

Was die Rezidive anlangt, so habe ich im Laufe des Jahres so gut wie keine erlebt. Gerade die immer wiederkehrenden Rezidive ließen in früherer Zeit manche Leute nicht aus dem Lazarett herauskommen, sodaß sie monatelang dem Dienste entzogen wurden. Ich habe viele Leute mit schweren Brüchen im Auge behalten. Sie haben ohne Beschwerden ihren Dienst nach der Entlassung vollständig versehen, das heißt Märsche mitgemacht, auf denen die höchsten Anforderungen an die Mittelfußknochen gestellt wurden.

Ich werde das Bild eines scheinbaren Rezidivs, des ersten, das wir hatten, herumreichen. Es handelte sich jedoch bei dem zur Wiederaufnahme gelangten Manne um einen Bruch des dritten Metacarpus; vorher hatte es sich um einen solchen des zweiten gehandelt. (Demonstration.)

Ein wirkliches Rezidiv betrifft einen Unteroffizier der Reserve, welcher im Herbst 1904 zu einer achtwöchigen Uebung eingezogen war. Ich glaube, diesen Fall ausscheiden zu können, da es sich hier weniger um eine Fußgeschwulst gehandelt hat als vielmehr um Unlust am Dienst, die nach den ersten anstrengenden Märschen während des heißen Sommers aufgetreten war; wenigstens ließ der Befund diese Annahme zu. Sonst habe ich Rezidive nicht erlebt.

Das Verfahren der Anwendung der Stauungshyperämie ist ebenso einfach wie gefahrlos. Dicht oberhalb des Fußgelenks werden zwei bis drei Touren einer Flanell- oder Cambricbinde übereinandergelegt und darauf zwei bis drei Touren einer Gummibinde, welche so fest umgelegt werden, daß nur der venöse Rückfluß behindert wird, was leicht an dem Pulse der Dorsalis pedis oder der Tibialis postica zu kontrollieren ist. Kurze Zeit nach der Anlegung der Binde tritt eine Blaufärbung und ödematöse Schwellung des Fußes ein. Die Gummibinde habe ich immer drei Stunden liegen lassen. Manchmal mußte sie im Anfang der Behandlung wegen Auftretens von Druckschmerzen früher gelöst werden. Der Verlauf war im allgemeinen derselbe: In den ersten Tagen treten

manchmal sowohl während der Stauung als auch nach Lösung der Gummibinde an den erkrankten Mittelfußknochen Schmerzen auf, die kürzere oder längere Zeit anhalten. Am vierten oder fünften Tage ist die bestehende Schwellung des Mittelfußes meist geschwunden, und auch die subjektiven Beschwerden sind wesentlich gebessert. Hatte der Kranke beim Gehen keine Schmerzen mehr und war auch Druck auf die erkrankte Stelle nicht mehr schmerzhaft, so ließ ich dauernd aufstehen. Nach zwei bis drei Tagen machte ich folgende Proben: Gehen auf den Fußspitzen, Parademarsch, Hüpfen auf der Fußspitze des erkrankten Fußes und Aehnliches. Wurden diese Proben als nicht schmerzhaft angegeben, so gelangte der Mann zur Entlassung. Sämtliche Kranke wurden der Truppe zu einer achttägigen Schonung im Fußdienst empfohlen.

Die bei der Entlassung aufgenommenen Röntgenbilder zeigten durchweg eine starke Knochenneubildung an den affizierten Mittelfußknochen, deren schnelle Entwicklung der Stauungshyperämie zu verdanken war. Ich möchte einige Bilder in dieser Weise geheilter Mittelfußknochen herumgeben. (Demonstration.)

Durch diese Behandlungsart ist es mir gelungen, die durchschnittliche Behandlungsdauer der in Lazarettbehandlung kommenden schwereren Fälle fast um die Hälfte zu verringern. Ausdrücklich betonen möchte ich, daß ich an der Behandlung der Fußgeschwülste im Berichtsjahr 1903/4 wenig teilgenommen habe. Dennoch wurden in den weiteren 131 Fällen die gleichen Resultate erzielt wie bei den anfänglichen 38 Fällen.

Meiner Erfahrung nach haben wir in der Stauungshyperämie ein Mittel, die ungeheure Zeit von rund 200 000 Behandlungstagen, die die Fußgeschwulst alljährlich in der Armee — das bayerische Kontingent nicht eingerechnet — erfordert, wesentlich zu verringern.

8. Herr Blecher: a) **Kasuistischer Beitrag zur Behandlung der myelogenen Sarkome des Oberarmes.**

In einem Falle von myelogenem Sarkom des linken Humerus, bei dem wegen Spontanfraktur (Röntgenbild) die Resektion des oberen Gelenkendes in 14 cm Ausdehnung nötig war, wobei das Periost erhalten wurde, erfolgte innerhalb drei bis vier Monate ausgedehnte Neubildung von Knochen (Röntgenbild). Der Kranke wurde ohne Verkürzung, mit mäßiger Versteifung des Schultergelenkes entlassen und war nach einem Jahr rezidivfrei. Um sicher Knochenneubildung von dem Periost zu erzielen, scheint längere Tamponade der Periosthöhle nötig zu sein, um einen Reiz auszuüben. Die subperiostale Resektion empfiehlt sich besonders für die Knochen der zweiknochigen Gliedabschnitte und für den Humerus.

b) **Ueber Schenkelhalsbrüche bei jugendlichen Personen.**

Bei einem Manne im Alter von 22 Jahren traten im Anschluß an einen Fehltritt Schmerzen in der rechten Hüfte und Hinken auf, die mangels eines objektiven Befundes auf eine Muskelzerrung bezogen wurden. Vier Wochen später erneutes Ausgleiten, ohne zu fallen, darauf fast völlige Gebrauchsunfähigkeit des Beines, Außenrotation, später geringe Verkürzung (1 cm). Zunächst Annahme einer Coxitis. Durchleuchtung ergab Querbruch des Schenkelhalses (Bild). In einer zweiten Beobachtung traten bei einem Manne von 20 Jahren vier Tage nach einem Hufschlag gegen den linken Oberschenkel, der vorübergehende Beschwerden zur Folge hatte, nach einem zweiten sehr geringfügigen Trauma starke Schmerzen und wesentliche Funktionsbeeinträchtigung des linken Hüftgelenkes ein. Mangels eines objektiven Befundes zunächst Annahme einer Muskelzerrung. Röntgenuntersuchung ergab Querbruch des Schenkelhalses (Bild), zugleich wurde geringe Außenrotation festgestellt, später Verkürzung um 1 cm. Es ist hier beide Male durch das erste Trauma eine Infraktion, durch das zweite ein vollständiger Bruch zustande gekommen. Die Diagnose derartiger Frakturen ist nur durch Röntgenuntersuchung möglich, diese daher in allen Fällen von Hüftgelenksverletzungen von vornherein vorzunehmen. Verwechslung findet in frischen Fällen statt mit Muskelzerrung oder Kontusion, in älteren mit Coxitis. Gegen erstere spricht die meist stärkere Beeinträchtigung der Gebrauchsfähigkeit, gegen letztere das Fehlen größerer Muskelatrophie und reflektorischer Muskelspasmen.

9. Herr Georg Schmidt: **Dauerergebnisse der mechanischen und operativen Behandlung der Harnröhrenverengerungen.** Obwohl der altbegründeten Lehre von den Harnröhrenverengerungen zurzeit kaum neue Gesichtspunkte abzugewinnen sind, und obwohl das Material, wie es einer chirurgischen Klinik zugeht, d. h. überwiegend schwere, oft anderswo schon lange, oft auch unzweckmäßig behandelte Fälle, kaum geeignet ist, ein allgemein gültiges Bild über den Gesamtstand der Frage zu geben, dürfte doch ein Rechenschaftsbericht darüber, was der Chirurg diesem häufigen Leiden gegenüber heute leistet, bezw. noch schuldig bleibt, Interesse erregen, wenn er sich auf ein großes, einheitlich behandeltes Material stützt. Eine derartige Uebersicht liegt meines Wissens bisher nur von Martens vor über die Königschen Erfahrungen. Ich möchte deshalb über die in der v. Mikuliczschen Klinik in den Jahren 1890 bis Juli 1904 beobachteten Fälle von Harnröhren-

zerreißungen und -Verengerungen kurz berichten unter besonderer Berücksichtigung der Dauerergebnisse.

In der Breslauer Chirurgischen Klinik werden geringgradige Harnröhrenverletzungen durch äußere Gewalt zunächst abwartend, bei Urinretention unter Zuhilfenahme der Katheterisierung oder Einlegung eines Dauerkatheters behandelt. Gelingt diese Maßnahme nicht, so wird die Harnröhre vom Damm aus freigelegt, ins zentrale Ende ein Dauerkatheter eingeführt und die Harnröhrennaht in günstigen Fällen sofort, sonst nach Ablauf der Reaktionserscheinungen angeschlossen. Leider konnten nach diesen Grundsätzen im ganzen nur zehn Fälle behandelt werden, sodaß keine allgemeinen Schlüsse daraus zu ziehen sind. Gestorben ist von diesen Patienten in der Klinik keiner. Sechs gaben Nachricht; davon waren drei dauernd geheilt, drei hatten eine Verengerung bekommen. — Harnröhrenverengerungen werden unter Benutzung aller technischen Neuerungen, wenn möglich, der Dilatation durch Bougierung unterzogen, sofern keine Indikationen für einen sofortigen operativen Eingriff vorliegen: Urininfiltration, schwere septische Zustände u. dgl. Bei Undurchgängigkeit der Verengerung und Retention dient als vorübergehendes Aushilfsmittel die Blasenpunktion. Gelingt die Bougierung auf keine Weise, so wird die Spaltung der Strictur vom Damme her, wenn möglich, mit Resektion und Harnröhrennaht bevorzugt. Dieser operative Eingriff wurde aber auch dann der oft langwierigen, unblutigen Behandlung vorgezogen, wenn die Arbeitsfähigkeit möglichst bald wieder hergestellt werden sollte, wenn zahlreiche Fisteln und falsche Gänge vorhanden waren, wenn sich die Dehnung der Verengerung schwierig oder sehr schmerzhaft gestaltete, wenn häufige Rückfälle eintraten.

Der innere Harnröhrenschnitt wurde nur unter besonderen Umständen ausgeführt, so, wenn die Striktur der Dilatation starken Widerstand leistete, der Kranke aber die vorgeschlagene Radikaloperation vom Damme her ablehnte. — Auf die Einzelheiten des in dieser Tabelle (Demonstration) zusammengestellten Materials kann ich nicht eingehen. Von organischen Harnröhrenstrikturen (unter Beiseitelassung der Stenosen des Orificium externum) kamen 131 zur Beobachtung; davon sind 33 traumatischen (= 25 %), 88 gonorrhoischen (= 67 %), 10 (= 8 %) zweifelhaften, meist tuberculösen oder congenitalen Ursprungs. Mit Hinzurechnung der 10 frischen Harnröhrenverletzungen durch äußere Gewalt entsprechen 43 traumatischen 88 gonorrhoische Fälle (1 : 2). In Wirklichkeit sind aber die letzteren wohl

noch häufiger, nur kommen die leichteren dem Chirurgen nicht zu Gesicht. Es starben von 131 Patienten 10 in der Klinik; davon 1 etwa neun Tage nach der Operation an Pneumonie, 1 (Pyelonephritis mäßigen Grades) im unmittelbaren Anschluß an Operation und (Aether-) Narkose. Der Tod der übrigen 8 war sicherlich ihrem weit vorgeschrittenen Harnleiden zuzuschreiben. Außerdem starben später außerhalb — soweit Nachrichten vorliegen — infolge von Rückfällen 2. Demnach führte mindestens bei 8% das Leiden zum Tode. Traumatische und gonorrhoische Fälle haben etwa die gleiche Mortalität. Dagegen starben in der Klinik von den Kranken zweifelhafter Aetiologie sogar 20%, 2 von 10. Rechnet man die neunmal ausgeführte Urethrotomia interna ab, so wurden von 105 Fällen 41% bougiert und 59% vom Damme her operiert, nämlich von 30 traumatischen Fällen 22 = 73%, von 69 gonorrhoischen 39 = 56,5% und alle 6 zweifelhaften. Der Löwenanteil von allen 67 Operationen entfällt auf die Resektion mit Harnröhrennaht. Sie wurde 37mal ausgeführt. — Für die Beurteilung der Dauerergebnisse der Strikturbehandlung sind abzurechnen 17 Fälle, die zu kurze Zeit behandelt oder in extremis eingeliefert wurden. Von den übrigen 114 starben 9 in der Klinik. Von weiteren 5 früheren Kranken lief die Todesanzeige ein, ohne daß über den Zustand ihrer Harnorgane etwas Näheres zu ermitteln war. Von dem Rest von 100 Behandlungsfällen wurde das Endergebnis bekannt bei 77. Unter diesen waren 40 = 52% Heilungen, 16 = 21% erhebliche Besserungen, 21 = 27% Rückfälle. Unter dem Durchschnitt von 27% Rückfällen blieben die 22 traumatischen Fälle mit 18%; darüber hinaus wiesen die 51 gonorrhoischen Fälle 29%, die 4 zweifelhaften sogar 50% Rückfälle auf. Unter sämtlichen 27 unblutig behandelten Fällen rezidivierten 30%, unter den 44 vom Damm her operierten nur 25%. Von den 6 bougierten traumatischen Fällen rezidivierten 16,7%, von den 21 bougierten gonorrhoischen 33,3%. Von 15 operierten traumatischen Fällen wurden rückfällig 13,3%, von 26 operierten gonorrhoischen Fällen 31%, von 3 operierten zweifelhaften 1 = 33⅓%. Die auffällige Bevorzugung der traumatischen Fälle in bezug auf das günstige Endergebnis verdient um so mehr Beachtung, als sie zu 73% zur Operation kamen, also doch wohl in der Hauptsache nicht so ganz leichter Art waren. Von einzelnen bemerkenswerten Beobachtungen möchte ich nur den gewiß seltenen Fall erwähnen, daß eine Harnröhrenquetschung nebst nachfolgender Striktur nicht durch einmaliges Trauma vom Damme her, sondern dadurch entstand, daß ein Mann mehrere Stunden hindurch auf einem Zahnrad sitzend arbeiten mußte, sowie mit Bezug auf die von Reichel auf der letzten Naturforscherversammlung wieder aufgeworfene Frage der Harnröhrenplastik den außerordentlich günstigen Dauererfolg der Einpflanzung eines Stückchens der inneren Präputialhaut in die resezierte Harnröhre hervorheben.

Die aus unserem Material zu ziehenden Schlußfolgerungen sind: 1. Die Harnröhrenverengerungen sind, wie die hohe durch sie verursachte Sterblichkeit von etwa 8 % und die große Zahl von 27 % Rückfällen zeigen, ein sehr ernstes Leiden. Auch die Besserungen und Heilungen sind zum Teil erst durch eine sehr langwierige und mühsame Behandlung erreicht. 2. Daher sind traumatische wie gonorrhoische Fälle frühzeitig und lange genug zu bougieren und womöglich von Zeit zu Zeit einer Nachuntersuchung zu unterziehen. 3. Es überwiegen der Zahl wie der Hartnäckigkeit der Erkrankungen nach die gonorrhoischen Fälle. Sie werden am besten durch eine sachgemäße frühzeitige Behandlung des Grundleidens verhütet. 4. Die an und für sich schon günstigere Aussicht der traumatischen Fälle wird noch verbessert, wenn sie operiert werden. Aber auch die im ganzen prognostisch erheblich ungünstigeren gonorrhoischen Fälle verbessern ihre Prognose um etwas im Falle der Operation. 5. Am ungünstigsten stehen sowohl der Schwere der Erkrankungen als auch der endgültigen Heilung nach die Fälle tuberculösen oder congenitalen Ursprungs. 6. Bei der Empfehlung der Operation ist aber nicht zu vergessen, daß sie an sich auch lebensgefährliche Folgen haben kann (Narkose, Pneumonie).

10. Herr Neuhaus: **Zur Frage der offenen Wundbehandlung.** Veranlaßt durch die günstigen Resultate, welche Wagner, Bernhard und Aronheim über die Behandlung granulierender Wunden ohne jeglichen Verband veröffentlicht haben, ist das Verfahren auf der chirurgischen Nebenabteilung der Charité bei zirka 30 Patienten mit granulierenden Wunden (nach Phlegmonen, Ulcus cruris, Verbrennungen) in Anwendung gebracht worden. In keinem Falle ist es gelungen, die Wundflächen nach der angegebenen Methode zur Epidermisierung zu bringen, einerlei, ob während der Nacht ein Schutzverband appliziert wurde oder nicht. Die Freiliegekur ist in den einzelnen Fällen nach durchschnittlich sechswöchigem vergeblichen Bemühen abgebrochen worden; sie wurde immer erst dann begonnen, wenn sich die Wundflächen völlig gereinigt hatten und frisch-rote Granulationen aufwiesen. Die Sekretion der Wundflächen ließ bei der angegebenen Behandlungsmethode zwar meistens schnell nach, es trat aber keine Epidermisierung, sondern Bildung einer Borke ein, welche zu Retentionen von trübseröser Flüssigkeit oder Eiter Veranlassung gab. Infektion

der Granulationsfläche mit Erysipel ist diesseits nicht beobachtet worden, dagegen in einer anderen — auswärtigen — Klinik, in welcher das Verfahren ebenfalls nachgeprüft worden ist, zweimal eingetreten. Bei unseren Fällen ist es mehrfach infolge der Sekrete, welche beim Wegfall des Verbandes nicht mehr von den Verbandstoffen aufgenommen wurden, sondern die Umgebung der Wundfläche benetzten, zu unangenehmen Ekzemen gekommen. Inwieweit unter dem Einfluß des Höhenklimas (Bernhards Arbeit) die Verhältnisse sich anders gestalten, darüber kann auf Grund der hiesigen Erfahrungen nicht geurteilt werden.

Sitzung am 13. Februar 1905.

Vorsitzender: Herr Sonnenburg; Schriftführer: Herr Rotter.

1. Herr M. Cohn: **Frakturen und Gelenkveränderungen bei Tabeskranken.** Das Interesse, das Kliniker und Anatomen in den letzten Jahrzehnten den tabischen Arthropathien entgegengebracht haben, ist neuerdings erhöht worden durch das Röntgenverfahren, das gestattet, auch schon während des inflammatorischen Stadiums der Krankheit einen genauen Einblick in die Knochenveränderungen zu bekommen. Wir beschränken uns heute darauf, eine Reihe von Demonstrationen zu geben. Bevor ich jedoch diese Demonstration beginne, möchte ich nur hervorheben, daß ich folgende Affektionen bei den Patienten beobachtet habe: 1. Frakturen in der Epiphyse und Diaphyse der Röhrenknochen; 2. Luxationen und Subluxationen in fast allen Gelenken und 3. hypertrophische und atrophische Knochenprozesse, die sich an den Gelenkenden, den Bändern und Muskeln abspielten. Da sich die einen wie die anderen Veränderungen oft bei ebendenselben Patienten vorfanden, kann ich bei meiner Demonstration keine bestimmte Reihenfolge innehalten und werde Ihnen Patienten und Röntgogramme in bunter Reihe vorführen.

(Folgt die Demonstration von 11 Patienten und 21 Röntgenbildern. Der Vortrag wird ausführlich mitgeteilt werden.)

Diskussion: Herr Zeller hat jeden Fall von Rißfraktur der Kniescheibe genau auf tabische Symptome untersucht. Bei zwei solchen Patienten, die sich für völlig gesund hielten, fand er leichte Sensibilitätsstörungen und Abschwächung der Kniereflexe. Nach

1—1¾ Jahren stellte sich ausgesprochene schwere Tabes ein, sodaß die Rißfraktur der Patella beinahe wie ein Frühsymptom erschien. Lues war nicht vorhanden.

Herr Sonnenburg: Ich habe Herrn Cohn gebeten, diese höchst interessanten Fälle vorzustellen, weil wir, abgesehen von den vielen verschiedenartigen Affektionen, die wir Ihnen zeigen konnten, durch die Röntgenaufnahmen noch manche Ergänzungen besonders in Hinsicht auf die pathologischen Veränderungen der Gelenke mit der Zeit erhalten haben und unsere bereits seit lange betriebenen Studien dadurch ergänzen konnten. Ob in jedem Falle die Tabes allein oder auch in Gemeinschaft mit der Lues als Ursache anzusehen ist, ist nicht ohne weiteres zu sagen.

2. Herr Schwalbach: a) **Aneurysma arterio-venosum der Carotis interna.**

Der zwölfjährige Kranke ist nach seiner Angabe vor ungefähr einem Jahre von seiner Spielgefährtin mit einer Stricknadel in das linke Auge gestochen worden. Die Nadel drang in das obere Augenlid ein, und zwar in der Richtung nach der Nase zu. Ob der Stich sehr tief war, vermag das Kind nicht anzugeben; jedenfalls war die Blutung nach der Verletzung nicht sehr stark, und die kleine Wunde heilte schnell. Seit einem halben Jahre bemerkten nun die Eltern des Kindes ein Stärkerwerden des linken oberen Augenlides, das bisher ständig zugenommen haben soll.

Der Befund, den ich bei dem kleinen Patienten erhob, war folgender: Bei der Betrachtung des Gesichtes fällt sofort die Schwellung des oberen linken Lides auf. Mehrere Venen in stärkerer Füllung schimmern durch die Haut des Lides hindurch; auch der linke innere Augenwinkel ist geschwollen. Legt man einen Finger auf den inneren Teil des oberen Lides und übt einen sanften Druck aus, so fühlt man ein Schwirren in der Tiefe; sogleich wird der Bulbus nach außen und unten hervorgedrängt und zeigt nun deutliche Pulsation. Die Auskultation des Kopfes läßt überall ein lautes, blasendes Geräusch, das synchron dem Pulse ist, hören. Auf Kompression der Carotis an der linken Halsseite verschwinden die Symptome vollkommen. Das Sehvermögen des Auges hat bisher nicht gelitten, die Bewegungen des Bulbus sind nicht gehemmt. Es ist wohl zweifellos, daß es sich um ein Aneurysma arterio-venosum der Carotis int. und des Sinus cavernos. handelt, und man darf wohl annehmen, daß das Trauma zur Entstehung des Aneurysma Veranlassung gegeben hat.

Ich habe den kleinen Patienten zirka vier Wochen in Behandlung und bei ihm Druckverbände verwendet; ein therapeutischer Erfolg ist bisher nicht erzielt worden. Um es nicht zu einer Schwächung der Sehkraft, resp. zu deren vollständigem Verlust

kommen zu lassen, muß wohl bald die Carotis unterbunden werden; ich hoffe, daß der Eingriff von dem Kinde gut vertragen wird. Bei Erwachsenen ist ja leider öfter ein letaler Ausgang beobachtet worden, wie Sattler in seiner Arbeit über Exophthalmus pulsans angibt, unter 67 Patienten 8 Todesfälle. Hervorheben will ich noch, daß von den bisher veröffentlichten Fällen von Aneurysma arteriovenosum der Carotis kein Patient in so jugendlichem Alter stand wie unser Kranker.

b) **Retrobulbärer Tumor.**

Die 50jährige Dame, die ich Ihnen hier zeige, kam vor 1½ Jahren auf Veranlassung des Augenarztes, Herrn Prof. Fröhlich, zu mir und gab an, daß sie seit 16 Jahren ein langsam zunehmendes Heraustreten des rechten Augapfels bemerkt habe, und zwar hat sich die Hervorwölbung bald nach der Geburt ihrer jüngsten, jetzt 16jährigen Tochter gezeigt. Nach zweijährigem Bestehen des Leidens wurde ihr von einem Arzte, den sie konsultierte, dringend zur Operation geraten; aber sie entschloß sich erst im Jahre 1903 — also nach 16 Jahren — hierzu, als sie öfters Schmerzen bekam und zugleich beobachtete, daß sie mit dem rechten Auge nicht mehr so gut sehen konnte wie vorher. Ein Arzt, den sie jetzt befragte, riet ihr zur Herausnahme des Auges.

Als ich die Kranke im Oktober 1903 sah, konnte ich folgenden Befund erheben: Der rechte Augapfel tritt ungefähr einen Zentimeter weiter als der linke aus der Augenhöhle hervor; er erscheint gestielt. Eine Bewegung in der Blickrichtung ist nur nach innen und unten möglich. Hinter dem Bulbus im oberen Orbitalteile, und zwar von der Mitte an bis zum äußeren Augenwinkel tastbar, liegt eine festweiche Geschwulst, die mit dem Knochen und dem Augapfel verwachsen erscheint. Die Sehkraft ist auf die Hälfte herabgesetzt (Prof. Fröhlich).

Ich schlug den Versuch einer Entfernung der Geschwulst mit Erhaltung des Bulbus vor und nahm im November 1903 die nach Krönlein so benannte temporäre Resektion der seitlichen Augenhöhlenwand vor, die leicht und ohne großen Blutverlust vor sich ging — Krönlein hat die Operation 1889 in den Beiträgen zur klinischen Chirurgie beschrieben —. Die Schnittrichtung erkennen Sie aus der Hautnarbe (Demonstration). Nach Zurückklappen des Hautknochenlappens ließ sich der Tumor, der dem hinteren Teile des Bulbus fest aufsaß und bis an den Sehnerven heranreichte, mit Pinzette und Schere unschwer herauspräparieren; sehr begünstigend wirkte hierbei der Umstand, daß der Tumor in einer Kapsel saß und diese bei der Operation platzte. Die Geschwulst war ungefähr walnußgroß (Demonstration); Sie sehen sie hier; durch Anfertigung mikroskopischer Präparate und durch die lange Zeit, die seit der Operation verstrichen ist, ist sie etwas geschrumpft. Nach

der Entfernung der Geschwulst sank der Bulbus sofort in die normale Lage zurück. Ich klappte den Hautknochenlappen zurück und vernähte die Wunde; es erfolgte Heilung per primam. Eine Lähmung des Rectus superior, sowie eine starke Chemose der Conjunctiva ging in etwa acht Tagen zurück. Die mikroskopische Untersuchung des Tumors ergab nun zu meiner Ueberraschung, daß es sich um ein Endothelcarcinom handelte. Herr Dr. Robert Meyer war so freundlich, mehrere Schnitte davon anzufertigen. Ueber den Ausgangspunkt der Geschwulst ist nichts festzustellen gewesen; man muß annehmen, daß er sich aus einer embryonalen Keimanlage heraus entwickelt hat.[1])

Der therapeutische Erfolg dürfte wohl befriedigen; von einem Rezidiv ist nicht das Geringste wahrzunehmen. Was die Sehschärfe anlangt, so hat sich diese um ein Geringes gebessert.

Ich habe mir erlaubt, Ihnen diesen Fall hier vorzustellen, da die Chirurgen wohl seltener zur Behandlung solcher Fälle kommen und er wohl auch sonst manches Interessante (man denke an die langdauernde Entstehung der bösartigen Geschwulst) darbietet.

Diskussion: Herr Sonnenburg: Ich habe im Anschluß an die von Herrn Schwalbach uns zugedachte Vorstellung eines Aneurysma eine Patientin hierher bestellt, die zufällig neulich in unsere Poliklinik kam und ein hochgradiges Aneurysma hat. Dieser Fall ist insofern interessant, als das Aneurysma angeblich seit 18 Jahren besteht und im Wochenbett entstanden sein soll. Es ist ganz allmählich gewachsen, und Sie sehen hier, daß es allmählich eine Ausdehnung gewonnen hat, die zu einer hochgradigen Schwellung und Stase in dem linken Arm führte. Das Aneurysma pulsiert: oberhalb und unterhalb der Clavicula fühlt man die Pulsation. Es ist aller Wahrscheinlichkeit nach ein Aneurysma der Subclavia. Die Carotis ist frei. Es ist ja sehr schwer zu sagen, wie weit es nun allmählich sich ausgebreitet hat. Die Beschwerden, die Patientin hat, sind sehr geringfügig; sie klagt jetzt nur über die starke Schwellung, welche in den Armen entstanden ist. Die Frage, ob es sich in diesem Falle vielleicht nicht um einen sehr gefäßreichen Tumor handeln könnte, ist nicht ohne weiteres zu beantworten. In Königsberg ist der Fall seinerzeit bereits als einfaches Aneurysma aufgefaßt worden. Die Ausbreitung ist eine so eigentümliche, daß die Entscheidung in der Tat etwas schwer fällt. Die lange Dauer ist sowohl für ein Aneurysma als auch für eine Geschwulst eigentümlich.

1) Anmerkung bei der Korrektur: Das mikroskopische Präparat habe ich Herrn Prof. Greeff, Direktor der Augenklinik in der Charité, nachträglich vorgelegt; er hat die Diagnose Carcinom bestätigt und bemerkt, daß derartige retrobulbäre Tumoren von carcinomatösem Bau öfters eine Kapsel hätten und relativ gutartig wären.

Vielleicht ist es möglich, durch weitere Untersuchungen in dieser Hinsicht eine Entscheidung zu treffen. Auch die Röntgenphotographie kann möglicherweise Aufschluß geben.[1])

3. Herr Hermes: a) **Blasenruptur.** Intraperitoneale Blasenrupturen gehören nicht zu den häufigen Verletzungen. Vor acht Jahren hatte ich Gelegenheit, Ihnen einen Fall, der durch Operation geheilt war, vorzustellen. Seit dieser Zeit sind in unserem Krankenhause nur zwei weitere Fälle zur Beobachtung gelangt, die ich beide operiert habe und von denen der eine einen tödlichen Ausgang nahm, während ich den zweiten heute als geheilt vorstellen kann. Ich darf Ihnen wohl kurz die Krankengeschichte auch von dem ersten Falle hier mit vorführen.

Es handelte sich um einen 31jährigen Arbeiter, welcher des Nachts in der Trunkenheit das Fenster öffnen wollte und vom ersten Stock hinunterstürzte, besinnungslos liegen blieb, aber bald wieder zu sich kam und hier in das Krankenhaus eingeliefert wurde. Er roch bei der Aufnahme stark nach Alkohol. Das Bewußtsein war einigermaßen wiedergekehrt, der Puls sehr klein, etwa 120, Temperatur 36. Patient war stark kollabiert und klagte über heftige Leibschmerzen. Starke Blutunterlaufungen am ganzen Körper; im Abdomen, in den abhängigen Partien war eine ausgedehnte Dämpfung beiderseits zu konstatieren. Bei Lagewechsel verschwand die Dämpfung an der nach oben liegenden Seite. Der mit dem Katheter entleerte Urin war stark bluthaltig. Es wurde dann im Laufe des Vormittags zur Laparotomie geschritten und dabei eine große Menge teils flüssigen, teils geronnenen Blutes aus der Bauchhöhle entfernt. Die Harnblase zeigte einen 10 cm langen, etwa quer gehenden Riß, welcher auf der Rückseite der Blase verlief. Er wurde in drei Etagen genäht. Der Harn wurde entleert. Der Patient erholte sich in den nächsten Tagen sehr wenig; trotz Infusion von Kochsalzlösungen ging er unter den Erscheinungen einer Peritonitis zugrunde. Ich bemerke, daß schon 24 Stunden nach der Operation beim Pressen etwas Urin aus der Bauchwunde hervorsickerte. Leider wurde die Sektion nicht gestattet, sodaß ich nicht in der Lage bin, über den Ausgangspunkt der Peritonitis etwas Sicheres anzugeben. Vielleicht haben noch andere intraperitoneale Darmverletzungen vorgelegen.

Der zweite Patient, den ich Ihnen als geheilt vorstellen kann, ist ein 35jähriger Kutscher, welcher von einem mit Brettern hochbeladenen Wagen heruntergefallen ist. Das eine Vorderrad ging ihm über die linke Bauchseite. Beim Fallen kam er so zu liegen,

1) Anmerkung bei der Korrektur: Die weitere Beobachtung, besonders auch die Röntgenbilder, haben ein ausgebreitetes Aneurysma ergeben.

daß er mit dem Gesicht nach dem Wagen sah und daß das Vorderrad ihm zwischen beiden Oberschenkeln nach der linken Bauchseite ging. Ein Mitfahrer hat dann den Wagen zurückstoßen lassen. Patient will am Morgen zeitig aufgestanden sein, um 4 Uhr, und bis zur Zeit des Unfalls, 11 Uhr vormittags, zwei Glas Bier und zwei Nordhäuser getrunken haben. Bei der Aufnahme konstatierte man einen sehr kleinen Puls. Gesicht und Hände fühlen sich kalt an, in der linken Seite deutliche Empfindlichkeit. Urin wird mit Katheter entleert, etwa 150 ccm, hellrot, mit Blut vermischt. In den unteren Partien starke Dämpfung nachweisbar und mäßig starke Schwellung. Die Haut ist hier nach der Blase hin suggilliert, besonders nach der linken Seite des Gesäßes ein ausgedehntes Hämatom. Nachdem Patient sich einigermaßen erholt hatte, schritt ich nach einer Stunde zur Operation. Die Bauchdecken waren stark blutig imbibiert. In dem Cavum Retzii war kein Urin vorhanden. Nach Eröffnung des Peritoneums entleerte sich etwas Urin. Zu beiden Seiten der Blase Blutgerinnsel. Die hervorgezogene Blase zeigte einen 6 cm langen, von hinten nach vorn schräg verlaufenden, die Blasenwand durchsetzenden Riß. Dieser wurde durch eine Doppelnaht geschlossen, die Bauchhöhle durch einen Mikulicz-Tampon abgeschlossen, die Bauchwunde in Etagen vernäht. Der Wundverlauf war der, daß der Patient regelmäßig katheterisiert wurde. Nach drei Tagen war er selbst imstande, Urin zu entleeren, doch trat am zehnten Tage eine Urinfistel auf, sodaß sich zeitweise der gesamte Urin aus der Bauchwunde entleerte. Die Urinfistel kam aber nach etwa sechs Wochen zum spontanen Verschluß. Der Verlauf der Rekonvaleszenz war vielfach gestört durch Fieberanfälle, zum Teil recht hoher Art, welche in der ersten Zeit durch eine Infiltration des linken unteren Lungenlappens mit pleuritischem Exsudat und weiterhin dadurch bedingt waren, daß die sämtlichen ausgedehnten Blutergüsse vereiterten. Am Gesäß stieß sich ein etwa faustgroßer Muskelsequester, am Kreuzbein ein kleiner, oberflächlicher Knochensequester ab. Die Röntgendurchleuchtung ergab, daß eine Beckenverletzung nicht vorgelegen hat. Patient hat alle schweren Eiterungen glücklich überstanden, und ich kann ihn jetzt als geheilt vorstellen. Die Kapazität der Blase ist immer noch ziemlich gering; er ist aber imstande, ohne wesentliche Beschwerden der Arbeit nachzugehen.

Ich darf noch eine Bemerkung hierzu machen bezüglich der Blasennaht. Das Operationsterrain war so zugänglich, daß es nicht die mindesten Schwierigkeiten machte, eine exakte Blasennaht anzulegen. Trotzdem habe ich in diesem Falle eine Insuffizienz der Blasennaht zu beklagen gehabt, und ich glaube, daß das auf das Nahtmaterial zurückzuführen ist und daß es sich empfiehlt, für die

Serosanaht wenigstens Seide und nicht Catgut zu nehmen. Ebenfalls möchte ich es für richtig erachten, doch für die erste Zeit, um jede Spannung der Blasennaht zu vermeiden, einen Dauerkatheter einzulegen.

Wenn ich Ihnen nun den Patienten zeigen darf, so sehen Sie hier die ausgedehnte Narbe mit einer leichten Hernie, auf der Rückseite die kolossalen Inzisionen, die nötig waren, um den aus vereiterten Hämatomen sich entwickelnden Phlegmonen Abfluß zu verschaffen.

b) Im Anschluß hieran möchte ich Ihnen noch einen Patienten vorstellen, bei dem ich einen **ungewöhnlich großen Fremdkörper aus der Blase** zu entfernen Gelegenheit hatte.

Der Patient hatte sich wegen eines Blasenkatarrhs eine Blasenspülung machen wollen. Dabei soll das Ansatzstück des Irrigators in die Harnröhre gerutscht und nicht wieder zum Vorschein gekommen sein. Der Mann ging erst nach 14 Tagen zum Arzt, der nach Erweiterung einer Striktur den Versuch machte, das Ansatzstück intravesical zu entfernen. Das mißlang ihm, und er gab dem Patienten den Rat, sich operieren zu lassen, den dieser aber auch erst nach einer Reihe von Wochen befolgte, erst nachdem das Ansatzstück 25 Wochen hindurch in der Blase geruht hatte. Der Harn war übelriechend. Bei Einführung des Katheters kam man sofort auf einen Fremdkörper. Ich machte die Sectio alta. Das Ansatzstück des Irrigators war vollkommen zu erkennen (Demonstration des Röntgenbildes), lag vollkommen eingegraben in die Blasenwand und ließ sich nur mit Mühe auslösen. Es war auch vollkommen inkrustiert. — Hier ist noch ein anderes Röntgenbild, wo man das Ansatzstück deutlich sieht. — Der Wundverlauf war durchaus günstig; nach etwa sieben Wochen war die Blasenwunde geschlossen, und der Patient hat nicht die mindesten Beschwerden zurückbehalten.

Diskussion: Herr Braun: Ich möchte nur eine kurze Bemerkung machen. Ich hatte vor fünf Jahren Gelegenheit, bei intraperitonealer Blasenruptur operativ vorzugehen und den Kranken zur Heilung zu bringen. Die Nachbehandlung erfolgte mit Dauerkatheterismus. Die Blasenwunde — es handelte sich um einen 6 cm langen Riß an der Hinterfläche der Blase — wurde dreietagig vernäht, und zwar nähte ich, soweit ich mich erinnere, die Mucosa mit Catgut, die beiden äußeren Nahtreihen mit Seide. Die Naht hielt vollständig. Die Bauchwunde blieb offen; es wurde drainiert und tamponiert.

5. Herr Sonnenburg: **Rückenmarksanästhesie mittels Stovain.** (Siehe den Vortrag im II. Teil dieses Bandes, S. 3.)

Diskussion: Herr Schiff: Es dürfte vielleicht nicht uninteressant sein, am heutigen Abend auch etwas über die lokale Anwendung des Stovain zu vernehmen. Wir haben in der chirurgischen Poliklinik der Charité auf Empfehlung von Herrn Pels-Leusden hin damit Versuche angestellt und können im allgemeinen sagen, daß diese Versuche sehr günstig ausgefallen sind; jedenfalls ist bis jetzt ein erheblicher Unterschied zwischen der Cocaïnwirkung — in allen Spezifikationen angewendet — und der Wirkung des Stovain nicht vorhanden. Es könnte also, da die Giftwirkung beim Stovain entschieden geringer ist, doch vielleicht in vielen Fällen vom Cocaïn ab- und zum Stovain übergegangen werden. Was ferner noch als besonders praktisch zu erwähnen ist, ist die Art der Verpackung, die für den praktischen Arzt sicher von Interesse sein wird, da sie sehr handlich ist. Das Stovain wird abgegeben, steril eingeschmolzen in kleinen Tuben, ähnlich wie Lymphe, in Dosen von 2 ccm oder von 10 ccm, mit verschiedenen Prozentgraden, nämlich 1% — und die 1%-Lösung ist diejenige, die wir bisher meistens benutzt haben — oder 3 bis 4% — diese Lösung würde sich besonders zur Schleichschen Injektion eignen — oder endlich 1 bis 2%. Wir haben wegen der eintretenden störenden Blutung Adrenalin genau wie beim Cocaïn zugesetzt. Ich glaube, daß das Stovain für den praktischen Arzt an Interesse gewinnen wird, da er, aller Mühe des Auskochens etc. enthoben, das Stovain fertig zur Injektion in die Hand bekommt. (Demonstration des Präparats.)

Herr Sonnenburg: M. H.! Ich habe gleichfalls zum Zweck der Lokalanästhesie Versuche mit dem Stovain gemacht, die zwar noch nicht sehr zahlreich sind, dennoch es gestatteten, sehr günstige Resultate zu verzeichnen. Auch fehlen toxische Erscheinungen dabei völlig. Eine störende Blutung habe ich nie dabei bemerkt.

6. Herr Federmann: a) **Operativ geheilter Milzabscess nach Typhus abdominalis.** Mit Krankenvorstellung. (Siehe den Vortrag im II. Teil dieses Bandes, S. 18.)

b) **Totalresektion der Scapula wegen Osteomyelitis.** Mit Krankenvorstellung.

In der Literatur sind nur 20 Fälle von Totalresektion der Scapula wegen Osteomyelitis bekannt ohne einen Todesfall. Federmann stellt einen 17jährigen Patienten vor, dem er vor etwa drei Monaten die rechte Scapula unter Erhaltung aller Muskeln und Nerven subperiostal reseziert hat. Bei der Aufnahme in das Krankenhaus Moabit hatte Patient hohes Fieber und bot einen äußerst leidenden Allgemeineindruck. Die Krankheit bestand bereits vier Wochen und war allmählich ohne äußere Ursache entstanden. Mehrfache Inzisionen waren bereits vorgenommen.

Die Schultergegend war stark geschwollen und mit mehreren Fisteln bedeckt. Die Schwellung betraf auch die supra- und infraclavicularen Drüsen. Bewegungen im Oberarm waren kaum möglich. Da sich bei der Operation die ganze Scapula zum größten Teil von Periost entblößt darstellt, wird sie entfernt. Zurückgelassen werden Proc. coracoideus und ein Teil des Acromion, was wegen der Muskelansätze wichtig erscheint. Der Heilungsverlauf war ein glatter, die Rückbildung der clavicularen Drüsen erfolgte langsam. Ein Sequester hat sich bisher nicht abgestoßen. Die Wunde selbst ist bei der Vorstellung bis auf eine schmale Granulationsfläche geheilt. Die Regeneration der Scapula ist gut im Gange; die Scapula ist als Knochen bereits deutlich tastbar und im Röntgenbild nachweisbar. (Demonstration von zwei Röntgenplatten, die zu verschiedenen Zeiten hergestellt sind.) Die Funktion ist bisher eine befriedigende: Patient kann den Arm bis zur Horizontalen erheben; Außenrotation ist noch sehr beschränkt. Aktive und passive Gymnastik ist von größter Wichtigkeit. — Federmann tritt in derartigen Fällen für die Totalresektion ein, weil die Regeneration eine vollständige ist, die Heilungsdauer eine kürzere und spätere Sequestrotomien vermieden werden.

c) **Ueber Behandlung der akuten Peritonitis mit normalem Pferdeserum.** Um die Resistenz des Organismus und zugleich des Peritoneums gegen Infektion zu erhöhen, hat Sonnenburg normales, sterilisiertes Pferdeserum anwenden lassen. Das Pferdeserum besitzt neben seiner eine Hyperleukocytose erregenden Kraft noch eine stark bakterizide Fähigkeit. Die letztere wird allerdings durch die angewandte fraktionierte Sterilisation erheblich — wie auch die klinischen Resultate ergeben haben — abgeschwächt, sodaß es scheint, daß steril entnommenes — aber nicht bis 60° sterilisiertes — Serum vorzuziehen wäre. Es werden aus diesem Grunde nunmehr Versuche mit dem letzteren Serum durch Federmann begonnen. Es wurden — abgesehen von verschiedenen anderen Peritonitiden — bisher seit einem Jahre elf Fälle von eitriger Wurmfortsatzperitonitis mit Serum behandelt. Davon sind acht Patienten gestorben, drei geheilt worden. Es handelte sich in allen Fällen um weit fortgeschrittene, diffuse eitrige, Peritonitis mit letaler Prognose. Die schlechte Prognose ergab sich aus dem klinischen Bild (fehlende oder niedrige Leukocytose) und dem pathologisch-anatomischen Befund. In acht Fällen (darunter zwei geheilt) wurde die Injektion des Serums (40—60 ccm pro die) erst nach der Operation mehrere Tage lang vorgenommen. Die Injektion geschah meist sub-

cutan in den Oberschenkel. In drei Fällen (einer geheilt) wurden bei der Operation nach Entfernung des Wurmfortsatzes und Ausspülung der Bauchhöhle mit Kochsalzlösung 60—80 ccm Serum in die Bauchhöhle eingegossen und diese dann tamponiert. Ueber den Wert der Methode läßt sich nach der geringen Zahl der behandelten Fälle noch kein definitives Urteil abgeben. Die Injektionen als solche scheinen gut vertragen zu werden.

7. Herr Hermes: **Spontanabstoßung bei Darminvaginationen.** Es handelt sich bei diesem Präparat um ein 60 cm langes Stück Dünndarm, welches sich spontan abgestoßen hat. Ich will Ihnen ganz kurz die Daten der Krankengeschichte geben und verweise auf eine demnächstige ausführliche Darstellung. Es handelt sich um einen 23jährigen, schwächlichen Menschen, der früher im allgemeinen gesund gewesen war. Vor fünf Wochen hatte er eine Gonorrhoe akquiriert, die ärztlich behandelt wurde; sein jetziges Leiden soll seit acht Tagen bestehen. Er hatte Schmerzen im Leibe, besonders im Unterleibe lokalisiert, die für Blasenbeschwerden gehalten wurden; beim Urinieren bestanden Schmerzen. Der Patient wurde hier auf die innere Abteilung aufgenommen. Es war eine akute Bronchitis vorhanden, sonst keine Veränderungen. Das Abdomen war aufgetrieben, in den unteren Teilen bestand Druckempfindlichkeit, der Urin getrübt, enthielt Leukocyten, aber keine Sekretion aus der Urethra. Patient war dann vier Tage auf der inneren Abteilung. Am vierten Tage seiner Anwesenheit daselbst bemerkte man ein 5 cm aus dem Anus herausragendes Gebilde von mißfarbenem, graubraunem Aussehen. Er wurde dann auf die chirurgische Abteilung verlegt, und ich entfernte nun dieses Darmstück, welches, wie gesagt, 60 cm in toto betrug. Der weitere Verlauf war nun der, daß der Patient sich zunächst wohl befand, daß dann aber sehr bald doch wieder heftige Schmerzen im Leibe auftraten; es erfolgten höchst übelriechende, mißfarbige, dünne Entleerungen. Das zog sich ungefähr drei Wochen hin. Dann trat allmählich starker Meteorismus auf, Erbrechen erfolgte, die Leberdämpfung verschwand. Es wurde, um Stuhlgang zu erzielen, ein Oeleinlauf gemacht, und da stellte sich heraus, daß sich ein Hindernis im Dickdarm gebildet hatte. Die Untersuchung war sehr schmerzhaft; am nächsten Morgen wurde in der Narkose festgestellt, daß es sich um eine Striktur handelte, und es gelang, ein Drainrohr hindurchzuführen. Es erfolgte aber kein Stuhlgang — keine Winde: der Leib kolossal aufgetrieben, sodaß wir dazu übergingen, einen Anus praeternaturalis anzulegen. Bei Eröffnung der Bauchhöhle entleerte sich dicker Eiter aus dem kleinen Becken. Ich machte dann noch den Schnitt in der Mittellinie, spülte das kleine Becken aus. Die Peritonitis kam allmählich

auch zur Heilung; der Anus praeternaturalis, der links angelegt wurde, funktionierte gut. Es gelang schließlich nach monatelangen Bemühungen, die Striktur einigermaßen zu erweitern, sodaß der Anus praeternaturalis sich schloß und auf normalem Wege wieder Stuhlgang erfolgte. Der Patient hat leider das Krankenhaus verlassen und sich der weiteren Behandlung entzogen. Ich hatte vor einigen Tagen Nachricht, daß es ihm leidlich ginge.

Ich möchte noch einige Bemerkungen über die Entstehung dieser Mastdarmstriktur anschließen. Ich glaube, daß man von Lues absehen kann. Es ist anzunehmen, daß eine längere Zeit nötig ist, damit eine Striktur auf dieser Basis sich entwickelt; denn vier Wochen vorher bei der Abstoßung dieses Dünndarmstücks habe ich den Mastdarm untersucht, und ich glaube, daß man eine so hochgradige Striktur nicht übersehen könnte. Auch fehlten später alle Erscheinungen, die auf Lues bezogen werden könnten. Nun glaube ich, daß man, um eine plausible Erklärung zu geben, entweder die Striktur in Zusammenhang bringen mit dem Vorgange der Abstoßung oder auf denselben Prozeß zurückführen muß. Man könnte sich vielleicht vorstellen, daß das im Rectum befindliche gangränöse Darmstück einen starken Reiz auf den Mastdarm ausgeübt hat, sodaß dadurch ein schwerer Kartarrh mit Geschwürsbildung und sekundärer Striktur bedingt war. Das erscheint mir aber einigermaßen unwahrscheinlich. Ich glaube, man muß annehmen, daß zugleich mit der Dünndarminvagination auch eine Mastdarminvagination bestanden hat, die sich ebenfalls gangränös abgestoßen hat. Wenn diese Deutung auch im ersten Moment unwahrscheinlich klingt, so ist doch eine Stütze dafür zu finden in einem von Wechsberg beschriebenen Falle, der durch den Sektionsbefund den sicheren Nachweis erbracht hat, daß ein ähnlicher Vorgang sich bei seinem Patienten abgespielt hat, und ich glaube, auch für meinen Fall in Anspruch nehmen zu können, daß gleichzeitig Dünndarm- und Mastdarminvagination bestanden hat.

8. Herr Sonnenburg: **Schädel- und Hirnverletzungen.** Ich möchte noch wenige Augenblicke Ihre Aufmerksamkeit in Anspruch nehmen, um Ihnen einige Fälle von Schädel- und Hirnverletzungen vorzuführen.

Der Zufall führte mir fast zu gleicher Zeit drei Patienten mit schweren Hirnverletzungen zu: ein epidurales Hämatom, ein subdurales Hämatom, endlich eine Hirnquetschung. Der zweite Fall,

das subdurale Hämatom, war deswegen interessant, weil es sich um eine Patientin handelte, die bewußtlos am Fuße einer Treppe vorgefunden worden war und zunächst bewußtlos auf die innere Abteilung unseres Krankenhauses eingeliefert wurde. Es wurde zwar gesagt, sie sei die Treppe hinabgestürzt; da man aber absolut nichts von einer Quetschung oder Verletzung am Schädel wahrnehmen konnte, so konnte es möglicherweise sich auch um eine Apoplexie handeln. Derartige Fälle sind uns allen bekannt, bei denen die Anamnese garnichts ergibt und die Frage: ob Trauma oder Apoplexie, vorläufig unbeantwortet bleibt. Ich gehöre aber nicht zu denen, die bei Apoplexie zum Messer greifen.

Nun bekam die Patientin ausgesprochene Krampfanfälle; diese wurden immer häufiger. Patientin, noch immer ohne Bewußtsein, wurde auf die äußere Abteilung verlegt und nun kam die Frage: Soll man operieren? Da keine Hirndruckerscheinungen vorhanden waren, so nahm ich zunächst an, es handele sich entweder um einen apoplektischen Herd oder möglicherweise um eine Hirnquetschung. Wir haben solche Fälle öfters gehabt, wo am Schädel absolut nichts wahrzunehmen war und wo doch bei der Sektion eine Quetschung vorgefunden wurde. Herr Dr. Zeller hat einen derartigen Fall Ihnen vorgetragen. Wegen Hirnquetschung operiere ich gleichfalls nicht; ich glaube, ich befinde mich in Uebereinstimmung auch mit der Mehrzahl der Kollegen. Nun konnte es sich aber auch um eine allmählich zunehmende traumatische Blutung — an einem bestimmten Hirnbezirk beginnend und über die Hemisphäre sich ausbreitend — handeln. Solche Fälle kann man operieren, besonders wenn Krämpfe in bestimmten Muskelgruppen auftreten, wird aber meiner Erfahrung nach, keine Erfolge erzielen. Bei dem desolaten Zustande unserer Patientin war ein operatives Einschreiten jedenfalls nicht geboten. Bei der Sektion zeigte sich, daß ein subdurales Hämatom vorhanden war (Demonstration), ob ein apoplektisches oder traumatisches, bleibt unentschieden. Anzeichen einer Pachymeningitis fehlten. Aber Sie wissen, daß diese oft schwer festzustellen sind. Daß dies Hämatom angeblich nie Hirndruckerscheinungen gemacht hat — dieser Umstand würde für sein allmähliches Entstehen sprechen.

Zum Schluß berichte ich kurz über einen Patienten, der eine Stichverletzung des Gehirns hatte. Er kam mit diesem Taschenmesser (Demonstration), das zu zwei Dritteln aus dem Schädel hervorsah, in die Klinik. Es wurde zunächst das Messer herausgezogen, das mit aller Macht im Schädel und im Gehirn festsaß; sodaß es herausgemeißelt werden mußte. Die Wunde ist dann zuerst tamponiert und später drainiert worden. Der Kranke ist fast geheilt. Vorstellung des Patienten.[1])

[1]) Anmerkung während der Korrektur: Der Kranke ist geheilt entlassen.

Diskussion: Herr von Bergmann: Erfahrungen sind gemacht worden, ebenso Operationen, die in Wirklichkeit ein unter der Dura gelegenes größeres Hämatom aufdeckten. Die betreffenden Fälle unterschieden sich in ihren Symptomen nicht wesentlich von den epiduralen Hämatomen. Es kommt auf die Größe des Hämatoms an, ob Druckerscheinungen vorhanden sind oder nicht. Ich glaube, daß alle frischen Fälle mit Krämpfen — wir haben sie epileptische genannt —, und zwar solche mit Zuckungen bloß einzelner Muskeln, zur Operation sich eignen, obwohl es gewiß nicht ausgeschlossen ist, daß auch da Mißerfolge eintreten können.

Sitzung am 13. März 1905.

Vorsitzender: Herr v. Bergmann, Exzellenz; Schriftführer: Herr Sonnenburg.

1. Herr Schwalbach: **Aneurysma arterio-venosum der Carotis sinistra und des Sinus cavernosus.**

Den kleinen Patienten mit dem Aneurysma arterio-venosum der Carotis sinistra, von dem ich Ihnen in der vorigen Sitzung berichtete, zeige ich Ihnen hier nach der Operation, die ich heute vor acht Tagen an ihm vorgenommen habe. Der Eingriff wurde nach sechswöchiger Behandlung für notwendig erachtet, da das Leiden ad malum Fortschritte machte; der Exophthalmus hatte etwas zugenommen, die Venen am inneren Augenwinkel zeigten deutliche Vergrößerung, ophthalmoskopisch trat eine Schlängelung der Netzhautvenen und stärkere Füllung auf; ferner wurden die am Kopf bestehenden Geräusche zwar auf Kompression der Carotis communis sinistra leiser, aber sie waren noch vernehmbar. Sie verschwanden nur dann vollkommen, wenn man zu der Kompression der linken Carotis die der rechten hinzufügte, oder wenn man eine starke Kompression mittels des in den inneren Augenwinkel gelegten Fingers gegen die hintere obere Orbitalwand ausübte. Die Operation bestätigte den geschilderten Befund. Nach der Ligatur der Carotis communis sinistra am Halse hörte sofort das Schwirren am inneren Augenwinkel auf, und das blasende Geräusch wurde leiser. Der zweite Eingriff erfolgte am fraglichen Orte der Entstehung des noch vorhandenen Geräusches: ich machte eine Inzision am margo supraorbitalis vom inneren Augenwinkel nach außen, nicht ganz bis zum äußern Augenwinkel hin, und drang dann durch die Tenonsche Kapsel in den retrobulbären Raum ein. Hier fand ich im Orbitalfette ein bleistiftstarkes, sehr geschlängeltes Blutgefäß (Vene) vor; mit der Pinzette zog ich von dem Gefäße etwa 5 cm vor die Wunde und resezierte dieses Stück. Hautnaht

der Wunde. Heilung per primam. Jedes der beiden Geräusche ist seitdem verschwunden, Patient wird von mir weiter beobachtet werden.

Bisher hat man, soweit ich unterrichtet bin, wohl stets der Ligatur der Carotis der einen Seite die der andern hinzugefügt, falls sich wieder Geräusche zeigten. Ich erlaube mir hiermit, auf die eben geschilderte Operation hinzuweisen; die Ligatur oder Resektion von Gefäßen im retrobulbären Raum nach voraufgegangener Ligatur der Carotis dieser Seite ist sicherlich für den Kranken gefahrloser als die Ligatur der andern Carotis, und zudem ist sie sehr leicht und ohne jede Blutung ausführbar.

2. Herr Katzenstein: **Vermeidung des Circulus vitiosus nach Gastroenterostomie.** Ich möchte mir erlauben, am Schluß der Sitzung Ihnen ein Präparat zu demonstrieren, das Ihnen beweisen möge, daß man in sehr einfacher Weise den Circulus vitiosus nach Gastroenterostomie vermeiden kann. (Demonstration an der Tafel.)

Es genügt hierfür eine einzige Naht, die den zu- und abführenden Schenkel in der Weise miteinander verbindet, daß der zuführende eine Abknickung erfährt. Hier wird sie am lateralen Rande in größerer Entfernung vom Drehpunkte, am abführenden Schenkel medial und näher dem Drehpunkte angelegt. Beim Anziehen eines solchen Fadens wird der zuführende Schenkel abgeknickt, der abführende erweitert. Durch die Abknickung wird ein ventilartiger Verschluß bewirkt, der zwar Galle und Pancreassaft in den Magen hineinläßt, jedoch aus dem Magen in den zuführenden Schenkel keine Flüssigkeit austreten läßt. Das sehr einfache und sichere Verfahren habe ich beim Menschen einmal mit sehr gutem Erfolg, beim Tier des öfteren angewandt

3. Herr Edm. Meyer: **Ueber die Behandlung der Trachealstenosen.** Mit Rücksicht auf die reichhaltige Tagesordnung möchte ich mich sehr kurz fassen und nur drei Fälle demonstrieren, bei denen nach lange bestehenden Trachealstenosen durch die Behandlung vollständige Heilung eingetreten ist.

Bei der ersten Patientin (Demonstration), aus der Königlichen Universitätsklinik für Halskranke, war im Alter von drei Jahren wegen Diphtherie die Tracheotomie gemacht worden. Das Décanulement war trotz der verschiedensten Versuche unmöglich. Als bis zum zehnten Jahre kein Erfolg erzielt war, sah die Patientin, respektive deren Eltern von weiteren Versuchen des Décanulements ab. Die Patientin kam im Alter von 20 Jahren in die Halsklinik.

Ich versuchte zuerst durch die Tracheoskopie festzustellen, wodurch das Hindernis für die Entfernung der Kanüle bedingt war. Es zeigte sich bei der Untersuchung der Trachea von der Fistel aus, daß eine narbige Membran die Trachea dicht unterhalb des Kehlkopfes verschloß, eine Membran, die die rechte Trachealwand in das Lumen hineingezogen hatte. Nur eine kleine Oeffnung bestand an der linken Seite. Ich versuchte zunächst durch Diszision die Membran zu spalten und dann durch nachfolgende Behandlung mit der Schornsteinkanüle, dann mit den Schrötterscheu Zinnbolzen und Hartgummibougies eine Erweiterung der verengten Stelle herbeizuführen; eine dauernde Erweiterung gelang aber nicht. Die Membran war elastisch: es trat jedesmal, sobald die Bougies entfernt waren, eine erneute Verengerung ein, sodaß das Décanulement auf diese Weise nicht zu erreichen war. Wir erwogen darauf die Frage, ob wir eine zirkuläre Resektion der Trachea vornehmen sollten, um die verengte Stelle zu entfernen; wir nahmen aber davon Abstand und versuchten zunächst auf endotrachealem Wege die Narbe zu exzidieren. Wir erweiterten zu diesem Zweck am hängenden Kopf unter lokaler Cocainanästhesie die Fistel nach oben bis an den Ringknorpel heran und exzidierten dann die ganze Narbe unter Erhaltung der Trachea. Es war nötig, ein Stück eines Trachealknorpels mit zu entfernen. Nachdem die Narbe exzidiert war, wurde eine Mikuliczsche Glaskanüle eingelegt, die aber schon nach zwei Stunden entfernt werden mußte, weil ein sehr starkes Glottisödem als Folge des Einlegens der Kanüle eintrat. Wir gingen zur Behandlung mit Schornsteinkanülen über, die aber gleichfalls nicht lange vertragen wurden, und infolgedessen entschlossen wir uns, statt der dauernd liegenbleibenden Kanüle die Intubation auszuführen. Die Patientin wurde mit O'Dwyerschen Tuben behandelt. Nachdem wir zwei Monate lang regelmäßig intubiert hatten, war die Wunde verheilt, die Entfernung der Kanüle war möglich, und seit dieser Zeit ist die Patientin ohne Kanüle geblieben; sie atmet jetzt vollständig frei per vias naturales. Wir haben noch zeitweise — anfangs alle acht Tage, dann alle vierzehn Tage — für 24 Stunden eine Kanüle eingelegt, jedoch jetzt schon seit langer Zeit nicht mehr. Die Patientin hat trotzdem ein vollständig weites Tracheallumen. Es ist allerdings eine Fistel geblieben, die aber in den nächsten Tagen geschlossen werden soll. Sie ermöglicht noch heute, bequem den Befund in der Trachea aufzunehmen. Wenn Sie die Patientin nachher besichtigen wollen, so werden Sie sehen, daß eine ganz geringe Verengerung unterhalb des Kehlkopfes sich findet; das Lumen der Trachea ist aber vollständig weit genug, um auch bei körperlichen Anstrengungen den Lufthunger der Patientin ohne Atmung durch die Fistel befriedigen zu lassen.

Bei der zweiten Patientin, die der Klinik Seiner Exzellenz des Herrn Geheimrats v. Bergmann entstammt — ich danke an dieser Stelle ganz besonders für die freundliche Zuweisung der Patientin —, war auch im Alter von 1½ Jahren wegen Diphtherie tracheotomiert worden. Die Patientin war ohne Kanüle, aber es war eine Trachealfistel übrig geblieben, durch die die Patientin atmete. Es war zwar möglich, die Fistel zeitweise mit dem Finger zu verschließen — die Patientin atmete dann eine Zeitlang durch den Kehlkopf —; aber auf die Dauer war ein Verschluß der Fistel nicht möglich. Es wurde deswegen zunächst der Versuch gemacht, die Fistel operativ zu schließen; er führte nicht zum Ziel. Um daher eine Dilatation zu ermöglichen, wurde die Tracheotomie ausgeführt, um dann von der Trachealwunde aus eine Erweiterung der stenotischen Stelle in der Trachea vorzunehmen. Während der Tracheotomie trat plötzlich ein schwerer Suffokationsanfall ein, der eine schleunige Beendigung der Operation notwendig machte. Nachdem die Tracheotomie ausgeführt war, traten bei der Patientin erhebliche psychische Störungen auf, die zunächst eine lokale Behandlung unmöglich machten. Als die Kranke sich erholt hatte, konnte durch Tracheoskopie festgestellt werden, daß sich oberhalb der Tracheotomiewunde ein Granulationsknopf fand. Es zeigten sich ferner narbige Verengerungen der Trachea dicht unterhalb des Kehlkopfes. Es wurde der Versuch gemacht, diese durch Bougierung zu erweitern; aber vergeblich. Wir schritten daher auch hier zur Exzision der Narbe. Danach wurde mit Schrötterschen Hartgummibougies die Trachea dilatiert. Die Einführung von Bougies vom Munde aus unter Leitung des Spiegels und Fingers war bei der Patientin sehr schwer ausführbar. Es wurde deswegen eine biegsame Sonde, wie sie von v. Bruns empfohlen worden ist, von der Fistel aus durch Trachea und Larynx nach der Mundhöhle geführt; über diese Sonde als Mandrin ließen sich die Bougies leicht einführen. Mit allmählich an Dicke zunehmenden Bougies gelang es, die Trachea nach und nach so weit zu dilatieren, daß am 24. Januar a. c. das Décanulement möglich war. Die Fistel schloß sich sehr schnell danach spontan, sodaß vollständige Heilung eingetreten ist. Wir haben von Zeit zu Zeit noch Bougies eingeführt; es ist aber jetzt eine vollständige Erweiterung der Trachea vorhanden. Die Patientin ist imstande, auch bei Bewegungen ausreichend zu atmen. Anfangs traten nachts geringe Störungen bei der Atmung ein, die schließlich auch verschwunden sind. In den ersten Wochen wurde je zweimal, dann alle acht bis zehn Tage bougiert, um das gewonnene Resultat zu erhalten. Ich glaube, daß wir jetzt von der Einführung von Bougies Abstand nehmen können.

Der dritte Patient endlich, der gleichfalls der Klinik Seiner Exzellenz des Herrn Geheimrats v. Bergmann entstammt, hat eine

etwas andere Aetiologie. Hier war zwecks Resektion des Oberkiefers die prophylaktische Tracheotomie ausgeführt worden. Nach der Operation wurde die Kanüle entfernt und die Trachealwunde durch Naht geschlossen. Patient machte dann eine Pneumonie durch und erkrankte an Gelenkrheumatismus. Während dieser Erkrankung trat plötzlich ein schwerer Suffokationsanfall ein, der die sofortige Ausführung der Tracheotomie notwendig machte. Auch bei diesem Patienten war es nicht möglich, die Kanüle zu entfernen. Bei der tracheoskopischen Untersuchung mittels der indirekten Tracheoskopie, das heißt: mittels des Spiegels, zeigte sich, daß der Larynx vollständig frei war, daß unterhalb des Larynx im Anfangsteil der Trachea oberhalb der Kanüle sich auch ein Granulationsknopf fand. Unterhalb der ersten Stenose war dann noch eine zweite, ziemlich erhebliche Stenose, die dadurch bedingt war, daß ein Trachealring — es war der fünfte oder sechste — in das Lumen der Trachea hineinragte. Wir haben in diesem Falle zunächst die Granulationen entfernt und dann gleichfalls mit Hartgummibougies die Dilatation der stenotischen Stelle vorgenommen. Das Resultat war ein recht günstiges. Nach etwa zwei Monaten war es am 30. Dezember möglich, bei dem Patienten die Kanüle zu entfernen. Auch dieser Patient atmet jetzt vollständig frei auf dem natürlichen Wege. Auch hier sind wir so verfahren, daß wir in größeren Pausen noch zeitweise Bougies eingelegt haben, und ich glaube, daß wir auch hier jetzt von der Einführung von Bougies Abstand nehmen können.

Bei der Behandlung der langdauernden Stenosen der Trachea ist es zunächst, wie bei allen übrigen Veränderungen an der Trachea, notwendig, daß man sich durch die tracheoskopische Untersuchung ein Bild davon macht, an welcher Stelle der Trachea die Stenose sich befindet. Man muß sich über die Ausdehnung der Stenose klar werden. Hat man sich durch die Tracheoskopie — entweder die indirekte oder die direkte nach Killian — über die Ausdehnung der Stenose vergewissert, so wird man zunächst daran gehen müssen, gröbere Verengerungen in der Trachea auf operativem Wege zu beseitigen. Die Fälle, die ich Ihnen vorgestellt habe, zeigen Ihnen, daß bei Stenosen, die sich an der Trachea finden, nicht ohne weiteres die Resektion der Trachea notwendig ist, sondern daß man auch auf erheblich konservativere Weise zum Ziele gelangen kann. Haben wir es mit Narben zu tun, die in das Tracheallumen hinein vorragen, so kann man in einer Reihe von Fällen durch einfache Inzision der Narben von einer Trachealfistel aus Platz schaffen und nachher durch Dilatations-

behandlung das Lumen noch mehr erweitern. Wir haben in den vorgestellten Fällen von der Tracheälfistel aus die Narbe entfernt und dann die Dilatationsbehandlung eingeleitet. In manchen Fällen, in denen die stenotischen Stellen dicht unterhalb des Kehlkopfes sitzen, glaube ich, daß die Behandlung mit den O'Dwyerschen Tuben entschieden die günstigsten Resultate gibt. Die Tuben können tage-, ja wochenlang ganz unbedenklich in der Trachea liegen bleiben. Man hat nicht nötig, die Tube häufig zu wechseln, über ihr bildet sich dann das Tracheallumen wieder neu. Statt der Tuben kann man auch die Zinnbolzen, die in derartigen Fällen von Schrötter empfohlen sind, anwenden; diese reizen jedoch erheblich mehr, als es die Tuben tun. Ich glaube deswegen, daß im allgemeinen für die hochsitzenden Stenosen die Behandlung mit den Tuben zu empfehlen ist. Gänzlich im Stich gelassen hat uns in diesen Fällen die Anwendung der Mikuliczschen Glaskanülen. Man hat ihnen als besonderen Vorzug nachgerühmt, daß sie lange liegen bleiben können, daß sie durch die Wundsekrete nicht angegriffen werden, daß man aus diesem Grunde die Glaskanüle, ohne sie zu wechseln, drei bis vier Wochen lang ruhig liegen lassen könne. In den Fällen, in denen wir die Mikuliczschen Glaskanülen angewendet haben, haben wir sie regelmäßig schon nach kurzer Zeit wechseln müssen, weil die Sekrete darin sitzen bleiben und eintrocknen, sodaß schwere Suffokationsanfälle während des Liegens der Glaskanülen eintraten. Für die tiefer sitzenden Stenosen wenden wir statt der Tuben und Zinnbolzen die Schrötterschen Hartgummibougies an, die allerdings etwas länger abgebogen werden müssen, als für die Dilatation in dem Larynx notwendig ist.

Ich glaube, daß in diesen drei Fällen, in deren einem die Kanüle 18 Jahre und in einem zweiten $17^1/_2$ Jahre gelegen hat, durch die konservative Behandlung ein so vollständiges Resultat erzielt ist, daß wir bei Stenosen der Trachea voll berechtigt sind, erst diese konservative Behandlung zu versuchen, ehe wir zu ausgedehnteren Resektionen der Trachea unsere Zuflucht nehmen.

4. Exc. v. Bergmann: a) **Geschäftliche Mitteilung betreffend einen Wunsch von Prof. Bier (Bonn).**

M. H.! Ich möchte Ihnen eine Anregung des Herrn Kollegen Bier in Bonn vortragen. Es ist Ihnen ja allen bekannt, daß Bier

versucht hat, in einer Weise Phlegmonen, Panaritien etc. zu behandeln, die — ich möchte sagen: über meinen Verstand geht. Prof. Bier wünscht nun während des Chirurgenkongresses an etwa 30 Fällen innerhalb dreier Tage die Wirkungen seines Verfahrens zu zeigen. Ich glaube, daß wir verpflichtet sind, ihm entgegenzu kommen. Ich habe daher zugesagt, in meiner Klinik zwei Abteilungen — für Frauen und Männer — soweit von Patienten zu befreien, daß wir etwa 30 Fälle hinlegen können. Aber daß ich gerade zum 23. April 30 schwere Phlegmonen auf meiner Klinik haben werde, das glaube ich nicht. Ich richte deswegen in seinem Namen — er hat noch an mehrere von Ihnen geschrieben — die Bitte an Sie, solche Phlegmonen vom 23. oder 22. April ab in die Königliche Klinik zu schicken, wo sie unentgeltlich aufgenommen und während der Kongreßzeit bleiben können. Eine vorherige Anmeldung ist nicht erforderlich; Sie schicken die Patienten ohne weiteres her. Es handelt sich also um akute Phlegmonen, um Panaritien im Anfangstadium, auch um Osteomyelitis im akuten Stadium, um Gelenk-Eiterungen, kurz um alles, was in die Kategorie von Eiterinfektion gehört. Schließlich bitte ich noch um Fälle eitriger Mittelohrentzündung, namentlich um solche mit Oedem und Schwellung am Processus mastoideus.

b) **Exostosis cartilaginea der Tibia.** Ich möchte Sie mit einem hübschen Röntgenbilde bekannt machen.

Es ist ein Patient von 62 Jahren in meiner Klinik, den ich morgen operieren werde und bei dem es sich um einen Tumor an der Hinterfläche der Tibia handelt. Ich erlaube mir, den Kranken vorzuführen. Der Tumor sitzt an einer Stelle, wo bekanntlich die cartilaginösen Exostosen auserordentlich häufig vorkommen, in der Nähe der oberen Epiphyse der Tibia. Er ist aber so groß und auch so spät entstanden, daß jedenfalls nicht eine einfache Exostose vorliegt. Patient ist bis vor 20 Jahren ohne Tumor gewesen. Vor 20 Jahren hatte die Geschwulst sich bemerklich gemacht und zu wachsen begonnen. Der mächtige, mehr als kindskopfgroße Tumor ist höckrig, fest und knochenhart, unter den Wadenmuskeln und dem Knochen unmittelbar und unverrückbar aufsitzend.

Die Abbildung zeigt, daß er gestielt ist, wie die Exostosen zu sein pflegen, wenn auch der Stiel recht breit und dick ist. Weiter kann im Bilde eine Fülle abwechselnder lichter und dunkler Flecken wahrgenommen werden. Diese Stellen rühren wahrscheinlich vom Zerfall mit Höhlenbildung oder von Knorpelstücken inmitten des Tumors her. Ich weiß allerdings nicht, ob das wirklich der Fall ist; das wird sich ja erst zeigen, wenn ich die Geschwulst herausgeholt haben werde. Aber in den gewöhnlichen Exostosen, den solitären wie in den multiplen,

ist es ein sehr häufiges Vorkommnis, daß Knorpelstückchen in ihnen liegen. Es kann das nicht auffallen, wenn man bedenkt,

Fig. 1.

daß sich die Geschwulst aus einer knorpligen Grundlage entwickeln — entweder aus den Gelenkknorpeln oder aus den Epiphysenscheiben —, und daß bei ihnen die Rachitis eine genetisch wichtige Rolle spielt. Da kommen solche Verschiebungen oder Transplantationen von Knorpeln bekanntlich weit über die Epiphysenfuge in die Diaphyse hinein vor. Erst recht dürfte das in den Exostosen der Fall sein. Sie haben ja regelmäßig eine Knorpelbedeckung als Ueberzug und als Inhalt gewöhnlich eine spongiöse Substanz, die von einer kompakten Hülle umscheidet ist. Es erinnert mich das an einen Fall, den ich erst heute morgen operiert habe, eine Exostose, die hier vorliegt. Sie ist in Stücke zerbröckelt, welche petrifiziertem Knorpelgewebe zu entsprechen scheinen. Das Vorkommen

von Knorpelstückchen spielt im Gewebe der Exostosen eine viel größere Rolle, als wir bis jetzt gemeint haben. Ist es doch bisher kaum erwähnt worden. Es kommen Exostosen vor, in deren Innern sich zahlreich versprengte und isolierte Knorpelstückchen vorfinden.

c) Ich erlaube mir, Ihnen die Röntgenbilder noch eines zweiten Falles, eines Falles von **Knochensarkom,** zu demonstrieren. Die Krankheit, die jetzt als eine mehr als faustgroße Knolle an der Tibia erscheint, die die Haut spannt, auch ist sie sogar an einzelnen Stellen fluktiert, hat sicherlich als ein intakter Knochentumor begonnen. So zeigte es das Bild, welches mir

Fig. 2.

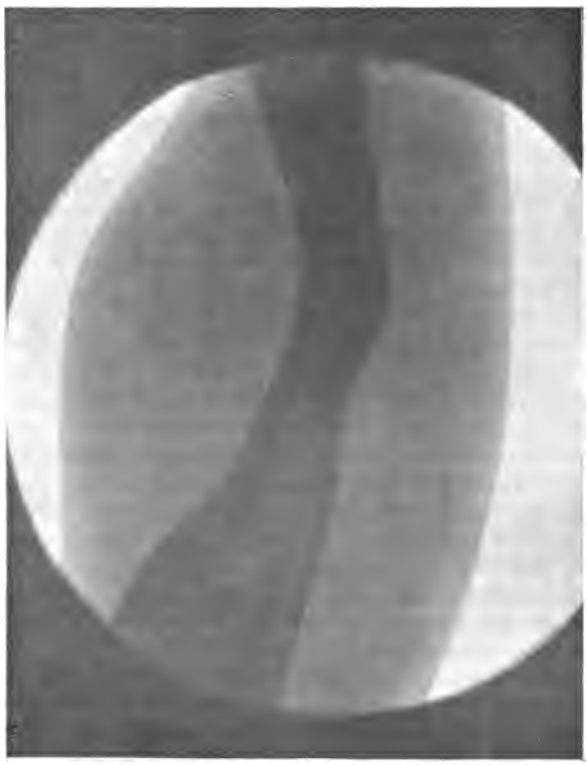

der erst behandelnde Arzt geschickt hat. Die Konturen des Knochens sahen unverändert aus, aber mitten in der Diaphyse

war ein ovaler, dunkler Flecken, der zentrale Tumor. Der Arzt, an den sich der Kranke gewandt hatte, suchte ihn herauszumeißeln. Das Bild (Fig. 2) zeigt, wie gründlich ausgemeißelt worden ist. Das nächste Bild[1]) gibt das Rezidiv an der Operationsstelle, von der radienförmig die Geschwulst an die Weichteile gewachsen ist, sodaß jetzt nur noch die Amputation indiziert ist.

6. Herr L. Michaelis (als Gast): **Experimentelle Untersuchungen zur Uebertragung des Mäusekrebses.** Zunächst gestatte ich mir, für die freundliche Erlaubnis, Ihnen meine Präparate an dieser Stelle demonstrieren zu dürfen, meinen ergebensten Dank auszusprechen. Ich möchte Ihnen dann, indem ich mich so kurz wie möglich fasse, meine Präparate im Mikroskop und in natura vorführen.

Die Tumoren der Mäuse sind bisher wohl das zugänglichste Material für experimentelle Arbeiten über die Lehre von den Geschwülsten. Sie sind schon im Jahre 1898 von Moreau mit Erfolg übertragen worden. Nach ihm haben Jensen, dann Borrel, Apolant, Bashford das getan. Heute möchte ich Ihnen mein eigenes Material demonstrieren.

Das Ausgangsmaterial stammt aus den verschiedensten Quellen. Es waren teils weiße, teils graue Mäuse, bei denen ganz spontan im freien Zustande in der Natur ein Tumor entstanden war und die so teils im Freien gefangen waren, teils sich zufällig bei Züchtern fanden, in den allerverschiedensten Gegenden, in den Vororten von Berlin und in einigen Häusern von Berlin selbst. Besonders auffallend ist, daß in einigen Fällen solche Tumoren sowohl nach Angabe des Tierzüchters als nach eigenen Beobachtungen gehäuft vorkamen, nicht etwa wie bei Infektionskrankheiten in großen Mengen, sondern derart, daß, wie der Händler angab, im Laufe von drei Jahren einige solcher Tumoren in demselben Käfig beobachtet wurden, und gleichzeitig brachte er mir zwei neue. Diese beiden hatten histologisch genau die gleiche Struktur und das ist um so auffallender, als es sich um diejenige Sorte von Tumoren handelte, die bei Mäusen, soweit ich bisher beobachtet habe, die seltenere ist. Also ohne Zweifel ist dieses gehäufte Vorkommen des Tumors bei Mäusen nichts Zufälliges. Dasselbe beschreibt auch schon Borrel. Ich möchte aber gleich von vornherein davor warnen, dies ohne weiteres auf die Geschwülste der Menschen zu übertragen. Denn mag auch noch so viel darüber geschrieben worden sein, daß der Krebs beim Menschen epidemisch oder endemisch vorkommt, so hat doch wohl niemand behauptet, daß diese gehäuft vorkommenden Krebse alle denselben histologi-

1) Die Platte des Bildes ist leider bei der Demonstration zerbrochen.

schen Bau hätten, wie es hier bei den Mäusen der Fall ist. Ich möchte also zunächst, ohne weitere Schlüsse daraus zu ziehen, diese Tatsache berichten.

Die spontan entstandenen Geschwülste sitzen bei den Mäusen immer subcutan und sind leicht zu erkennen. Sie haben meist einen höckerigen Bau, seltener einen platten. Auffallend ist, daß, wenn man sie operiert, sie in allen Fällen leicht stumpf auslösbar sind. Ihnen fehlt ein infiltratives Wachstum fast völlig. Ulcerationen kommen ziemlich häufig vor, wenn die Tumoren größer werden. Sie können beiläufig die Größe einer ganzen Maus erreichen, sodaß die Maus im späteren Stadium der Erkrankung die Last ihres Tumors kaum zu tragen imstande ist. Meist jedoch erleben die Mäuse ein so großes Wachstum nicht mehr. Aber bis walnußgroß wird der Tumor fast regelmäßig.

Die Ausgangspunkte dieser Geschwülste sind nicht so leicht festzustellen. In den meisten Fällen ist es mir trotz vielen Suchens nicht möglich gewesen. Herr Prof. v. Hansemann hat behauptet, daß diese Geschwülste der Mäuse Endotheliome seien, von den Gefäßendothelen ausgehend. Das ist für einen Teil der Geschwülste sicher wahrscheinlich; aber es ist dabei der Punkt zu bedenken, daß die Geschwülste außerordentlich verschiedenen Bau haben. Ich habe bis jetzt 15 verschiedene Mäuse mit primären Tumoren im Laufe der letzten 1½ Jahre bekommen, bei denen mit Ausnahme von ganz wenigen Fällen die Uebertragung sich hat durchführen lassen. In einer kleinen Arbeit, die ich vor etwa drei Wochen darüber publiziert habe, sind erst 13 davon erwähnt worden; vor wenigen Tagen habe ich noch zwei dazu bekommen. Außerdem habe ich durch die Liebenswürdigkeit des Herrn Prof. Dr. Karl Jensen in Kopenhagen auch fremdes Material erhalten. Es ist mir auch gelungen, dies weiter zu übertragen. Einige von diesen Geschwülsten mögen ja endothelialen Ursprungs sein, andere sind es aber ganz bestimmt nicht. Es sind darunter Tumoren, von denen ich mit Bestimmtheit sagen zu können glaube, daß sie von der Mamma ausgehen, wenigstens konnte man bei einigen Stellen finden, bei denen man eine typische sezernierende Mamma erkennen konnte, und diese ist doch mit nichts zu verwechseln.

Ich möchte die verschiedenen Tumoren, die ich bei Mäusen beobachtet habe — etwas schematisch allerdings —, in drei Typen einteilen. Der eine ist ein einfaches Carcinom, bei dem die Zellen zu soliden Haufen angeordnet sind, die durch Bindegewebe getrennt sind. Ein zweiter Typus hat einen Bau, der etwa folgendermaßen charakterisiert ist: größere Alveolen sind durch Bindegewebe getrennt; in den Alveolen aber haben die Zellen selbst doppelte Anordnung: sie sind teilweise zu Epithelkränzen angeordnet, und diese Kränze sind durch regellos angeordnete Zellen voneinander ge-

trennt. Ein dritter Typus hat den Bau eines Adenocarcinoms. Streckenweise bildet er Cysten und Papillen und hat durchaus den Bau eines Adenoms, aber dann kommt man auf andere Stellen, wo die Epithelanordnung atypisch wird und lumenlose Alveolen vorhanden sind. Wenn man einen solchen Tumor von einer Maus exstirpiert und absichtlich ein kleines Stückchen zurückläßt, so wird dies regelmäßig der Ausgangspunkt eines Rezidivs, das in zwei bis drei Wochen die ursprüngliche Größe annimmt und dabei ein viel knollenartigeres Wachstum zeigt als der ursprüngliche Tumor. Metastasen sind selten, kommen aber vor. Ich selbst habe dreimal solche beobachtet: einmal bei spontan entstandenem Krebs, zweimal bei überimpftem Krebs. Zweimal saßen sie in der Lunge, das eine Mal waren sie höchstens stecknadelkopfgroß, das zweitemal nahmen sie die Größe der halben Lunge ein. Einmal handelte es sich um eine Metastase in der Leistengegend unter der Haut. Im letzteren Falle hatte sie einen adenomocarcinomatösen Bau.

Haben wir nun ein Recht, diese Geschwülste einfach als Carcinome zu bezeichnen? Ohne weiteres sicherlich nicht, solange wir das wichtigste Merkmal des Krebses, das infiltrative Wachstum, nicht sehen. Anderseits können wir die Geschwülste aber auch nicht in die gutartigen einreihen. Dagegen spricht die außerordentlich lebhafte, energische Wachstumsfähigkeit der Zellen, die Fähigkeit, in so schrankenloser Weise zu rezidivieren, die Fähigkeit, Metastasen zu erzeugen, und schließlich kommt auch wohl noch hinzu, daß die Mäuse geradezu daran zugrunde gehen; die Tumoren durchbrechen die Haut; wenn sie sie auch nicht eigentlich infiltrieren, so spannen sie sie doch so stark an, daß sie ulcerieren und die Mäuse dadurch zu Tode kommen.

Also unbedingt können wir die Tumoren nicht zu den Carcinomen rechnen. Trotzdem glaube ich aber, daß die experimentelle Forschung sich zunächst an diese Tumoren doch halten sollte; denn vorläufig haben wir zum Experimentieren kein besseres Material, und jedenfalls stehen die Tumoren den bösartigen viel näher als den gutartigen. Offenbar gibt es derartige Tumoren bei der menschlichen Pathologie nicht.

Die Uebertragbarkeit dieser Tumoren ist also eine seit den Untersuchungen von Moreau feststehende Tatsache. Sie geschieht in recht einfacher Weise, indem man den Tumor frisch im Mörser zu grobem Brei zerstampft und mit Kochsalzlösung unter die Haut oder in die Bauchhöhle injiziert. Auf die letztere Weise ist mir die Uebertragung, obgleich ich sie in zahlreichen Fällen versucht habe, nur einmal gelungen. Die subcutanen Impfungen sind erfolgreicher, aber auch in sehr wechselnder Weise. Während in manchen Fällen bei 20 geimpften Mäusen nur ein Tumor aufgeht, gehen

andere, von denen die weißen, die dort stehen, ein gutes Beispiel sind, fast regelmäßig an. Die lebenden sind leider noch nicht sehr groß, aber sichtbar sind sie doch alle. Unter den geimpften grauen Mäusen sind aber doch viel größere Tumoren zu sehen.

Die Uebertragbarkeit hat nun eine gewisse Einschränkung. Tumoren, die von grauen Mäusen stammen, haben sich bisher bei mir nur immer wieder auf graue Mäuse übertragen lassen, und Tumoren, die von weißen Mäusen stammen, immer nur auf weiße Mäuse. Ja, das ist noch weiter gegangen: die Tumoren, die aus dem Kopenhagener Material von Jensen stammen, haben sich nur auf solche Mäuse übertragen lassen, die ich aus Kopenhagen bezog; es ist mir bisher nicht gelungen, sie auf unsere Berliner weißen Mäuse weiter zu züchten. Manchmal entsteht auf fremden Rassen dieser Mäuse ein kleiner Tumor, etwa bis zur Größe einer Erbse, aber er wird dann nekrotisch und entweder als Sequester ausgestoßen oder resorbiert. Ein wirkliches Angehen der Geschwulst findet nur bei gleicher Rasse statt. Ich möchte aber bemerken, daß man dies nicht verallgemeinern darf. Es dürfte bekannt sein, daß Sticker, der im Ehrlichschen Institut Uebertragungsversuche mit Sarkomen von Hunden gemacht hat, bei Hunden aller Rassen die Uebertragung erreicht hat. Bei Mäusen ist es mir aber bisher noch nicht möglich gewesen, eine Ausnahme zu entdecken.

Die interessanteste Frage ist nun die Frage der Histiogenese des Uebertragungsmaterials. Es läßt sich das verhältnismäßig noch leicht durchführen, wenn man eine große Reihe von Mäusen impft und erst dann Stücke histologisch untersucht. Da zeigt sich denn, daß die Uebertragungsfähigkeit durchaus an das Leben der eingespritzten Krebszellen gebunden ist; die gespritzte Maus gibt nichts dazu, als Bindegewebe und Gefäße, aber die eigentlichen Geschwulstzellen, die Epithelzellen, stammen ganz allein von dem injizierten Zellenmaterial. Das Zellenmaterial ist durch irgend einen, uns unbekannten Reiz in der Lage, unbeschränkt zu wuchern und wuchert genau in derselben Weise weiter wie Metastasen im eigenen Organismus. (Demonstrationen.)

7. Herr Rumpel: **Ueber Bechterews Wirbelversteifung.** Rumpel kommt unter Berücksichtigung der in den letzten Jahren beschriebenen und auf Grund der Beobachtung von sieben eigenen Fällen von chronisch ankylosierender Wirbelentzündung zu dem Schluß, daß sich die von Bechterew, Pierre Marie und Strümpell aufgestellten Typen nicht als gesonderte Krankheitsbilder unterscheiden lassen, sondern vielmehr als Stadien, bezw. Varietäten ein und derselben Erkrankung aufzufassen sind. Das Wesen der letzteren findet Auf-

klärung durch die in neuerer Zeit mehrfach (so besonders von E. Fraenkel) beschriebenen Sektionsbefunde, die das Primäre als eine auf einer Arthritis der kleinen Wirbelgelenke beruhende Ankylose dieser Gelenke erkennen lassen, während die übrigen Veränderungen, Osteophyten- und Spangenbildung zwischen den einzelnen Wirbelkörpern etc., als sekundäre anzusehen sind. Diese Skelettveränderungen sind im Röntgenbilde deutlich zu erkennen, wie die Demonstration einer Reihe von solchen Aufnahmen zeigt.[1]) Auch differentialdiagnostisch erscheint das Röntgenverfahren wertvoll. Zum Beweis werden mehrere solcher Röntgenbilder demonstriert, die den Grund einer vorhandenen Ankylose der Wirbelsäule teils in einer Fraktur, teils in einer Zerstörung der Körper durch Spondylitis tuberculosa, teils in einer Spondylitis deformans der Alten erkennen lassen, die sich alle scharf von den vorigen Befunden der Spondilitis chronica ankylopoëtica trennen lassen.

Diskussion. Herr Joachimsthal: M. H.! Ich möchte mir nur einige ganz kurze Bemerkungen zu den Ausführungen des Herrn Rumpel erlauben. Ich habe die hier vorliegende Affektion in vier Fällen zu beobachten Gelegenheit gehabt, die fast genau dasselbe Bild darboten, wie wir es hier gesehen haben. Ich zeige die Abbildungen herum, weil sie in recht charakteristischer Weise die merkwürdige Erkrankung veranschaulichen, die wir in keine der bisher bekannt gewesenen Krankheitsformen einzureihen vermögen. Meine Röntgenbilder zeigen in ganz analoger Weise die Verhältnisse, die Sie hier gesehen haben. Ich möchte Ihnen nur die Schwierigkeiten, die man vielfach bei der Röntgenuntersuchung dieser Patienten findet, durch die Bemerkung kennzeichnen, daß es mir in einigen Fällen nur dann möglich war, ein Bild von der Hals-, bezw. Brustwirbelsäule des auf dem Untersuchungstisch liegenden Kranken zu erhalten, wenn die Beine vertikal in die Höhe gehoben wurden. Interessant dürfte es auch sein, etwas über das spätere Schicksal der an ankylosierender Erkrankung der Wirbelsäule leidenden Patienten zu erfahren. Ich glaube, daß meine Kranken in dieser Beziehung besondere Anhaltspunkte geben, weil es sich bei ihnen um vorgeschrittenere Fälle handelte. Drei litten an hochgradiger Lungenphthise. Wenn man die starke Behinderung der Atmung in Betracht zieht — alle diese Patienten waren wegen der ausgedehnten Ankylosierung im Bereiche der Wirbelsäule und der Rippen nur imstande, abdominal zu atmen —, so wird dieses nicht wunderbar erscheinen. Die genaueren Krankengeschichten sind in einer vor kurzem erschienenen Dissertation von Maximilian Müller (Bei-

1) Die Wirbelsäule erhält hier das Bild einer gedrehten Säule.

trag zur Lehre von der chronischen ankylosierenden Entzündung der Wirbelsäule [Spondylose rhizomélique] Leipzig 1905) wiedergegeben worden.

8. Herr Lexer: **Schwere Schädelverletzung mit nachfolgendem Hirnabsceß, Heilung.**

Der 31jährige Mann war im Juli 1900 durch einen eisernen Träger am Hinterkopfe getroffen worden, wodurch er hier eine breit klaffende Wunde und durch Auffallen auf den Boden eine zweite Verletzung an der Stirne davontrug. Es handelte sich um eine Schädelbasisfraktur mit querverlaufender Depressionsfraktur am Hinterkopfe und um eine ebenfalls komplizierte Fraktur über dem rechten Auge. Der hoffnungslose Zustand hielt die Aerzte von einem operativen Eingriff an der Wunde ab. Sie wurde nur mit Jodoformgaze tamponiert und heilte unter Eiterung und Abstoßung vieler Knochensplitter. Die Schwere der Verletzung ergibt sich aus dem Umstande, daß das Bewußtsein acht Wochen lang getrübt war und zweitens aus dem von der Hirnverletzung herrührenden Ausfallserscheinungen (siehe unten). Im Oktober 1901 bekam Lexer den Kranken in Behandlung wegen der Fisteleiterung an der Narbe des Hinterhauptes. Es bestand hier ein querverlaufender, 12 cm langer Schädeldefekt, in welchen bequem zwei Finger hineingelegt werden konnten. Die pulsierende Narbe zeigte verschiedentlich tiefgehende Fisteln. Ihre Berührung verursachte heftige Kopfschmerzen. Nach Spaltung der Fisteln wurden unvollständig gelöste Sequester der Knochenränder entfernt, nach vorsichtigem Abpräparieren der Narbe jedoch auf eine Knochenplastik wegen der Anwesenheit von Eiter in der Tiefe verzichtet, sondern nur das Periost weithin mit der Kopfschwarte gelöst und über dem Defekte durch weitgreifende Nähte zusammengezogen. Zunächst trat ohne Komplikation Heilung der Wunde ein, bis plötzlich Mitte Dezember 1901 Erbrechen und Nackenstarre auftrat und sich innerhalb von zwei Tagen ausgesprochene Hirndrucksymptome mit leichtem Fieber entwickelten. Es wurde deshalb die Narbe geöffnet und ein sehr großer, auf dem Tentorium liegender und weit in den linken Hinterhauptlappen hineinreichender Absceß entleert, dessen Drainage zur völligen Heilung führte. Der Verletzte ist seit Anfang 1902 vollkommen gesund und arbeitsfähig, der Schädeldefekt zeigt heute an keiner Stelle mehr Pulsation, sondern ist mit geringer Verdickung knöchern verschlossen. Die Ausfallserscheinungen, welche von der Verletzung herrühren, haben sich erhalten und bestehen in Hämianopsie, welche die rechten Gesichtshälften betrifft, linkseitiger Facialis- und Acusticuslähmung und einer rechtseitigen Olfactoriuslähmung.

9. Herr Bockenheimer: **Osteomyelitis capitis.**

Der Patient, den ich Ihnen hier vorstellen will, war am 2. Juli 1902 von einem 6 m hohen Gerüst im Anschluß an einen Schwindelanfall auf die Erde gestürzt; er war eine Viertelstunde bewußtlos liegen geblieben, dann wachte er auf und konnte sich selbst zum Arzte begeben. Es war damals eine ziemlich heftig blutende Wunde hier, entsprechend dem Os occipitale, vorhanden. Acht Tage war er in Behandlung des Arztes, der anfangs Jodoformtamponade anwandte; es soll dann nach Ablauf von acht Tagen die Wunde vernarbt gewesen sein. 14 Tage nach der Verletzung jedoch bemerkte Patient eine große Beule am Hinterkopf. Er ging wieder zum Arzt, der einen Absceß feststellte und durch Inzision behandelte. Die Eiterung wurde jedoch dadurch nicht sistiert. Es gesellten sich Kopfschmerzen hinzu, sodaß Patient dann schließlich im Juni 1902 die Klinik aufsuchte. Er wurde einige Tage mit größeren Inzisionen behandelt, aber es zeigte sich sehr bald, daß an einigen Stellen das Periost des Os occipitale und Os parietale linkerseits freilag, daß der Knochen eine Verfärbung zeigte, und daß aus der Lücke des Knochens Eiter hervorquoll. Daher wurde eine Osteomyelitis der Schädelknochen angenommen, deren Ausdehnung infolge des Oedems, das sich über die ganze Kopfseite erstreckte, bereits eine ziemlich große sein mußte. Schon wenige Tage nach der Aufnahme wurden die Symptome der Erkrankung ganz bedrohliche: er bekam Schüttelfröste, hohes Fieber, außerdem waren auch Hirndrucksymptome vorhanden; der Puls, der bei der Aufnahme ungefähr 60 war, sank weiter herunter bis 50 und unter 50; der Kranke hatte heftige Druckschmerzen und Kopfschmerzen, namentlich auf der linken Seite, und während bei der Aufnahme keine Veränderung in den Papillen vorhanden war, zeigte sich innerhalb der ersten acht Tage nach seiner Aufnahme (vier Wochen nach dem Unfall) eine Neuritis optica. Unter sehr bedrohlichen Erscheinungen mußte ich mich zu einem Eingriff entschließen. Ich habe dann am 9. August 1902 durch zwei sich kreuzende Schnitte, ungefähr in der Ausdehnung von je 15 cm, mir die ganze linke Kopfseite freigelegt. Ich hatte damals gleich angenommen, daß es sich um eine ziemlich ausgedehnte Erkrankung, um eine Osteomyelitis der ganzen linken Kopfhälfte, handelte, und diese Diagnose wurde durch den Operationsbefund bestätigt. Interessant war, daß sich an einer Stelle, entsprechend dem Os parietale, eine ungefähr 8 cm lange Fissur im Os parietale fand, die man von der Wunde aus nicht sehen konnte, die ich aber vermutet hatte. Ich meißelte nun die Tabula externa, die an vielen Stellen durchbrochen war, und aus der Eiter hervorquoll, in einer großen Ausdehnung, entsprechend dem Os parietale und occipitale, auf, weiter bis ins Os temporale und Os frontale der linken Seite. In der Mitte der er-

wähnten Fissur war eine etwa zehnpfennigstückgroße Lücke vorhanden; von ihr kam man auf einen fünfmarkstückgroßen Sequester, der der Tabula interna angehörte. Er war schon ziemlich lose und konnte ohne weiteres entfernt werden. Es lag dann die schmierig belegte, sich vorwölbende Dura vor. Ich habe dann von einigen Stellen, wo die Dura nicht belegt war, Punktionen des Gehirns vorgenommen, die ohne Befund waren.

Der Verlauf gestaltete sich ziemlich langwierig. Die Operation unter Chloroformnarkose mit Anwendung eines Gummischlauches wurde gut überstanden; die Drucksymptome ließen nach, Patient befand sich bald wohl; der Puls ging sofort auf 70; die Klagen über Kopfschmerzen hörten auf; dagegen war der ganze Heilungsverlauf ein ziemlich chronischer. Im Laufe der nächsten vier Monate stießen sich wiederholt kleinere Sequester ab. Es bildete sich auch neben dem Defekt, der am Os parietale bestand, ein weiterer Sequester der Tabula interna. Er entsprach ungefähr den Zentralwindungen. Ich wartete so lange, bis er sich loslöste. Wenn man mit der Pinzette einen leichten Druck auf den Sequester ausübte, konnte man Zuckungen des rechten Beines auslösen. Aber nach vier Monaten hatte sich doch der Prozeß vollständig zurückgebildet, es war keine Eiterung mehr vorhanden; überall waren schön aussehende Granulationen, die Stauungspapille war auch vollständig zurückgegangen. Im Anfang nach der Operation hatte sie zugenommen, es waren beide Papillen etwas prominenter geworden. Das ist wohl auf die Jodoformgazetamponade und den ziemlich fest komprimierenden Verband zurückzuführen, wie dies ja öfters beobachtet worden ist. Es ist dann Ende November 1902 von mir eine plastische Operation vorgenommen worden. Der Patient verdeckt die daraus resultierende Narbe sehr gut durch seine Frisur. Ich habe hier einen König-Müllerschen Lappen gebildet (Demonstration), mit der Basis nach dem Os frontale zu und auf den 7 cm langen und 5 cm breiten Defekt in dem Knochen geschlagen. Der Lappen ist angenäht worden und ist auch primär angeheilt. Es hat sich dann ungefähr ein Jahr später, im August 1903, noch ein Rezidiv ausgebildet. Patient hatte eine Zeitlang eine Fistel, die unter den Knochenlappen führte; sie wurde erst ausgekratzt, und da sie nicht zur Ausheilung kam, habe ich den Knochenlappen in der Mitte durchgemeißelt, noch einmal aufgeklappt, mehrere Sequester entfernt und dann durch Tamponade langsam heilen lassen. Es ist aber der durchmeißelte Lappen wieder knöchern vereinigt. Der Lappen, der im Anfang, namentlich in seiner Peripherie, die Pulsationen der Dura mitmachte, zeigt jetzt keine Pulsation mehr und ist fast überall mit den Rändern des Knochendefektes verwachsen. Der Patient hat seit dieser Zeit durchaus keine Beschwerden mehr, fühlt sich sehr wohl, hat nie mehr über

Kopfschmerzen geklagt und geht auch wieder seinem Beruf als Maler und als Bauarbeiter nach.

10. Herr Coenen: **Ueber Endotheliome.** Gegen die Endotheliome hat sich in den letzten Jahren ein Mißtrauen gezeigt, weil man erkannt hat, daß viele früher als Endotheliome aufgefaßte Tumoren auf der Entwicklung von versprengten Drüsenkeimen beruhen (z. B. die Parotistumoren, manche Geschwülste des harten Gaumens u. a.). Die früher (Lang. Arch. 1892) von H. Braun beschriebenen Endotheliome der Gesichtshaut sind von Krompecher und jüngst von Borrmann als Basalzellentumoren, also epitheliale Gebilde, erkannt. Diese Epitheliome, nicht, wie man früher immer annahm, Endotheliome, entstehen auf congenitaler Basis durch Abschnürung von Basalzellen des Rete Malpighii. Haben diese sich zur Zeit der Abschnürung schon zu Drüsenzellen oder Haarbalgepithelien entwickelt, so tragen auch die von ihnen ausgehenden Geschwülste diesen Charakter. So entstehen einfache Basalzellentumoren, Adenocarcinome und Trichoepitheliome des Gesichts.

Demonstriert wurden am Epidiaskop 2 Cystepitheliome der Nase, ein plexiformer Basalzellenkrebs der Schläfe, ein Adenocarcinom der Oberlippe, ein teils solides, teils drüsig gebautes Epitheliom vom inneren Augenwinkel, ein cystisches Carcinom der Wange und ein in einem Fibroma pendulum des Kinns proliferierender Plattenepithelkeim. Alle diese Tumoren waren früher als Endotheliome bezeichnet, sind aber in Wirklichkeit auf congenitaler Basis entstandene Epitheliome.

Schließlich werden zwei Cylindrome des Kopfes gezeigt. Entgegen der früheren Ansicht, die die Cylindrome als eine Untergruppe der Endotheliome betrachtete, hält Verfasser diese beiden Cylindrome für Adenome, die entstanden sind durch eine Entwicklungsstörung und Abschnürung einzelner Schweißdrüsenzellen. Es handelte sich also um Cylindroma hydradenoides.

11. Herr Schultze: **Serodiagnostik der Staphylococcenerkrankungen.** Gestatten Sie mir, Ihre Aufmerksamkeit auf Versuche zur Serodiagnostik der Staphylococcenerkrankungen zu richten, die von den Herren Bruck und Michaelis gemeinsam mit mir im hiesigen Institut für Infektionskrankheiten mit Material aus der v. Bergmannschen Klinik ausgeführt wurden. Wir gingen von folgendem Gedankengang aus: Wir wissen aus Arbeiten von Neisser und Wechsberg, daß von den pathogenen Staphylococcenstämmen ein Gift erzeugt wird, das lösend auf die roten Blutkörperchen, speziell des Kanin-

chens, wirkt. Dieses Gift, das Staphylolysin, unterscheidet sich bezüglich seines Baues und seiner Wirkungsweise in nichts von den ersten Toxinen und teilt daher auch deren hervorragendste Eigenschaft, in den Organismus einer Tierart eingeführt, ein spezifisches Gegengift zu erzeugen. Neisser und Wechsberg konnten nun weiter dieses Antilysin auch normalerweise im Serum namentlich des Pferdes und Menschen feststellen. Wir gingen nun von der Annahme aus, daß bei Ansiedlung pathogener Staphylococcen im menschlichen Organismus der normale Antilysingehalt des Blutserums eine quantitative Vermehrung erfahren müßte, eine Erscheinung, die ähnlich wie die Agglutinine bei der früher Widalschen Reaktion zu serodiagnostischen Schlüssen führen würde. Die Methodik dieser Untersuchungen ist einfach; sie ist aus der in der Zeitschrift für Hygiene und Infektion erscheinenden Mitteilung ersichtlich.

Wir bemaßen zunächst den Antilysingehalt der zu untersuchenden Sera an demjenigen eines im Vakuum eingetrockneten menschlichen Serums mit konstantem Antilysingehalt. Als Gifte benutzten wir das Filtrat 13tägiger pathogener Staphylococcenbouillonkulturen und zwar bestimmten wir hiervon jedesmal die zweifach lösende Dosis für einen Tropfen Kaninchenblut, und mit dieser setzten wir die Reaktion an. Zuerst galt es, den Antilysingehalt der verschiedensten normalen menschlichen Sera zu untersuchen, um zu sehen, in welchen Grenzen er schwankt. Setzten wir den Antilysinwert unseres Standardserums gleich 1,00, so gelang es uns nicht, unter 17 normalen Seris höhere Antilysinwerte als 5 zu finden. Gingen wir aber an die Untersuchung von Sera von Menschen mit ersten Staphylococcenerkrankungen (Osteomyelitis, Furunculose, Carbunkel etc.), so fanden wir viel höhere Werte, bis zum 100fachen des Kontrollserums. Sie sehen hier eine solche Reaktion angestellt. Die erste Reihe demonstriert Ihnen den Antilysingehalt des Standardserums. Hier reicht die Menge 0,1 des Serums aus, eine die doppelte, komplett lösende Dosis des Toxins zu neutralisieren. Bei 0,05 Serum tritt bereits Haemolysin ein. In der zweiten Reihe sehen Sie die Bestimmung eines Serums von einer 14 Tage alten Osteomyelitis. Hier ist bis 0,005 keine Lösung aufgetreten, d. h. der Antilysinwert ist 20mal so hoch, wie im ersten Serum. So gelang es uns, bei 19 von 25 Sera von Staphylococcenerkrankungen einen Antilysingehalt von 10 und darüber, bis 100, nachzuweisen, während bei den Normalseris 16mal der Wert gleich 1 und nur einmal 5 erreichte. Daß es sich bei dieser Reaktion um neue, im Blut gebildete Stoffe handelt, erhellt aus dem allmählichen Steigen des Antilysinwertes im Verlaufe der Erkrankung. Wodurch das Schwanken

dieses Wertes im übrigen noch veranlaßt sein kann, läßt sich noch nicht übersehen, jedenfalls ist aber zweifellos der Virulenz der Erreger und der Reaktionsfähigkeit des Organismus die höchste Bedeutung beizumessen. Jedenfalls glauben wir aber, durch unsere seitherigen Unteruchungen schon beweisen zu können, daß ein Antilysingehalt von 10 und darüber mit Bestimmtheit das Vorhandensein von Staphylococcen im Organismus anzeigt, während ein geringerer Wert weder im positiven noch im negativen Sinne beweisend ist.

Zum Schlusse sei noch in Kürze hingewiesen auf den Wert einer solchen Serodiagnostik überhaupt. Die Bedeutung für gewisse Fälle, in denen die Differentialdiagnose zwischen entzündlichem und solidem Tumor nicht möglich war, wird ohne weiteres klar sein. Ob es gelingt, auch für die übrigen Infektionskrankheiten eine Serodiagnostik zu ermöglichen, werden weitere Untersuchungen lehren. Auch für die Prognose und eventuell Indikationsstellung rechtzeitiger Amputationen bei akut progredienten Eiterungen versprechen wir uns aus weiteren Beobachtungen wichtige Schlüsse.

Sitzung am 8. Mai 1905.

Vorsitzender: Herr Hoffa; Schriftführer: Herr Israel.

Herr Hoffa: M. H.! Ich begrüße Sie und möchte Ihnen zunächst mitteilen, daß anstatt des Herrn Geheimrats König, der ja nach Jena übergesiedelt ist, Herr Kollege Hildebrand in den Vorstand dieser Gesellschaft gewählt worden ist.

Dann ist die Kasse revidiert und für richtig befunden worden. Wir dürfen wohl dem Herrn Kassenführer besten Dank sagen.

1. Herr Karl Gerson: **Ueber das abnehmbare Gipskorsett.** Die wachsende Unbeliebtheit des Gipskorsetts hat ihren Grund in dessen zahlreichen Mängeln; das gewöhnliche Gipskorsett liegt nicht eng genug an, redressiert daher zu wenig, verhindert die Gymnastik und Massage, sowie auch die Körperpflege. Das Gersonsche Korsett ist abnehmbar, dem elastischen Thorax entsprechend gleichfalls elastisch, schließt daher enger an, redressiert besser und ermöglicht gleichzeitig Gymnastik und Massage.

Die Anfertigung des Korsetts geschieht folgendermaßen. Nach Redression im Wullsteinschen Rahmen werden über einem eng anschließenden Trikot die Gipsbinden ohne Zug gewickelt. Vor Umrollung der letzten zwei Bindentouren werden in der vorderen

und hinteren Mittellinie je zwei mit Haken (H) versehene Segelleinenstreifen (S) miteingewickelt, wobei genau darauf zu achten ist, daß die Haken beiderseits in gleicher Höhe und gleich weit auseinanderstehen. Diese werden nun außen mit einem Messer umschnitten, mit einem Salbenspatel hervorgehebelt und vom Gips befreit. Nach drei bis vier Tagen schneidet man zwischen den Haken vorn und hinten je einen 2 cm breiten Gipsstreifen bis auf das Trikot heraus, zieht die beiden Korsetthälften seitlich vom Thorax ab, glättet die Ränder des Korsetts mit Wasserglas, legt der wiederum im Wullsteinschen Rahmen extendierten und mit einem knopflosen, eng anschließenden, dicken Trikot bekleideten Patientin die Korsetthälften an und schnürt letztere hinten und vorn an den Haken mit einem starken, elastischen Gummiband zusammen. Man sieht nun, daß das Korsett jetzt enger anliegt als vor dem Aufschneiden, wie der jetzt geringere Abstand der Haken der beiden Korsetthälften beweist. Infolgedessen redressiert dieses Korsett auch stärker. Gleichwohl ist die Atmung weniger behindert als vor dem Aufschneiden des Korsetts, wie spirometrische Messungen ergaben. Eine Verschiebung der Korsetthälften findet nicht statt, da sonst auch die beiderseitigen Haken nicht in gleicher Höhe stehen würden, was nie beobachtet wurde. Eine Verschiebung ist schon deshalb unmöglich, weil die elastischen Bänder hinter jedem Haken unverschieblich eingeklemmt werden.

Fig. 1.

Die Patienten legen täglich vor der Gymnastik und Massage das Korsett ab, wobei nur vorn losgeschnürt wird. Nach dem Turnen wird das Korsett in Extension wieder angelegt. Im Laufe der Wochen kann durch engeres Schnüren die Redression

verstärkt werden, sobald eine erhöhte Redression durch die Gymnastik erzielt ist. Für die heißere Jahreszeit werden nach demselben Prinzip Korsetts aus Zelluloid gefertigt, nach einem Gipsabguß, der von dem redressierten Thorax genommen wurde. Die Gersonschen Korsetts haben in der Hoffaschen Klinik während eines halben Jahres sich ausnahmslos gut bewährt.

2. Herr Joachimsthal: a) **Weitere Mitteilungen über angeborene Oberschenkeldefekte.** M. H.! Im Januar 1903 hatte ich den Vorzug, Ihnen einen vierjährigen Patienten mit einem partiellen angeborenen Oberschenkeldefekt demonstrieren zu dürfen, bei dem neben der Hypoplasie des Femur in ähnlicher Weise, wie es bei den früher von Reiner, Drehmann und mir selbst beschriebenen Kranken der Fall war, noch eine Vorstufe einer hochgradigen Coxa vara bestand. Die Erkennung dieser Mißbildung am oberen Femurende war deswegen in den beiden ersten Lebensjahren unmöglich gewesen, weil der ganze obere Abschnitt des Femur abnorm lange in knorpeligem Zustand verharrte. Ich erlaube mir, Ihnen die Bilder dieses Patienten, die in der Zeit zwischen dem ersten Lebensmonate und dem vierten Jahre angefertigt worden sind, noch einmal herumzugeben. (Demonstration.)

Ich habe nun in der Folgezeit zwei weitere Fälle von angeborenem Oberschenkeldefekt zu beobachten Gelegenheit gehabt, über die ich mir heute erlauben möchte, zu berichten. Der eine Fall dürfte namentlich wegen der ausgedehnten Defektbildung am Becken und weiter wegen der Prothese, die ich der Patientin angefertigt habe, Interesse beanspruchen.

Fall 1. Es handelt sich in dem ersten Fall um ein 22jähriges Fräulein mit sehr stark entwickeltem Fettpolster und einer auffallend geringen Körpergröße. Sie sehen (Fig. 2 und 3), daß bei der Patientin die rechte untere Extremität sehr stark verkürzt ist — der Fuß reicht nur bis zur Höhe des linken Kniegelenks —; Sie sehen weiterhin, daß diese Extremität lediglich aus zwei Teilen besteht, nämlich aus dem Fuß und einem Verbindungsstück zwischen diesem und dem Becken. Die Patientin vermag den Fuß aktiv nach allen Richtungen hin frei zu bewegen. Das Verbindungsstück am Becken ist sie imstande, bis zu einem Winkel von 30° zu flektieren und zu extendieren. In der gleichen Ausdehnung ist auch die Ab- und Adduktion möglich. Passiv kann man die Flexion noch um etwa 30° steigern und eine leichte Rotation bewirken. (Demonstration.)

Wenn ich Ihnen nun das Röntgenbild dieser Patientin zeige, so erkennen Sie daran eine Reihe von recht auffallenden Veränderungen. Sie sehen zunächst, daß auch auf der scheinbar gesunden

Fig. 2.

Fig. 3.

Seite, der linken, eine angeborene Hüftgelenksluxation besteht. Es besteht weiter ein Defekt auch an der linken Seite des Beckens, nämlich ein Fehlen des horizontalen Schambeinastes. Ausgeprägtere Defektbildungen finden sich an der rechten Beckenhälfte. Hier ist eigentlich von den einzelnen Knochen nur das Sitzbein vollkommen vorhanden, das sich aber so gedreht hat, daß das Tuber ischii vollkommen nach außen gerichtet ist. Das Darmbein fehlt fast in der ganzen Ausdehnung des Darmbeintellers; es ist eigentlich nur derjenige Teil des Os ilei vorhanden, der die Verbindung mit dem Kreuzbein herstellt. Von dem Schambein können wir höchsten einen geringen Teil des absteigenden Astes als vorhanden annehmen.

Was das Verbindungsstück zwischen Fuß und Becken anlangt, so sehen Sie, daß dieses zwei Knochen enthält, einen medialwärts gelegenen, der eine nach innen konvexe Schweifung aufweist, nach oben mit einem abgerundeten Ende abschließt und an der unteren Grenze des oberen Drittels einen nach innen gerichteten Fortsatz zeigt, der in der Höhe des linkseitigen Tuber ischii abgeht und in einer Entfernung von 4 cm frei endigt. An der lateralen Seite liegt ein dünner Knochen, der zweifellos der Fibula entspricht. Was die Bedeutung des medial gelegenen

Knochens anlangt, so bin ich geneigt anzunehmen, daß es sich um eine Verschmelzung der Tibia und eines Femurrudimentes handelt, sowie daß die Tibia an der Verschmelzungsstelle nach innen abgeknickt ist. Wenn man überhaupt eine Erklärung für das Zustandekommen der Mißbildung suchen will, so könnte man annehmen, daß ein breites amniotisches Band von oben her gegen das Becken gedrückt, auf der linken Seite den Schwund des horizontalen Schambeimastes, auf der rechten Seite die ausgedehnten Defekte herbeigeführt und gleichzeitig eine Verschmelzung der Tibia mit dem Femurreste bewirkt hat.

Fig. 4.

Ich habe nun der Patientin in meiner Werkstatt eine Prothese anfertigen lassen, die ich zunächst im Bilde zeige (Fig. 4). Sie besteht aus einem einfachen Beckengürtel, an dem mittels Kugelgelenk ein Schienenhülsenapparat für die rechte untere Extremität befestigt ist. Dieser Schienenhülsenapparat steht in Verbindung mit einem künstlichen Unterschenkel und Fuß. Es wäre für die Patientin nun sehr umständlich gewesen, mit einem vollkommen geraden Apparat zu sitzen. Infolgedessen habe ich ein künstliches Kniegelenk in der Höhe des Kniegelenks der linken Seite anbringen lassen, das automatisch in Streckstellung festgestellt wird. Die Sperrvorrichtung besteht aus einem Bügel, der an dem Oberschenkelteil der Schiene befestigt ist. Er besitzt an jedem Ende einen Fortsatz, der beim Aufstehen in eine Ausfeilung am Kniegelenkteil der Schiene für den Unterschenkel eingreift und durch einen Leder-

Fig. 5.

riemen, der einerseits am Fuß, anderseits an dem Bügel befestigt ist, fixiert erhalten wird. Die Patientin vermag unauffällig durch ihre Kleider hindurch mittels Zug an diesem Riemen, resp. an seiner Fortsetzung nach oben die Fixation zu lösen, wodurch das Kniegelenk gebeugt wird (Fig. 5).

Fall 2. Ich erlaube mir sodann noch über einen zweiten Fall zu berichten. Es handelt sich hier um ein Mädchen, das im ersten Lebensjahre steht. Die Patientin zeigt, wie Sie sehen werden, in ganz ausgesprochenem Maße wiederum das Bild eines angeborenen Oberschenkeldefekts mit starker Verkürzung der Extremität. Wenn Sie das Röntgenbild betrachten (Demonstration), so sehen Sie, daß sich am Oberschenkel ein Femurrudiment findet, dessen Länge etwa ein Drittel der normalen Femurausdehnung beträgt. Wenn Sie das Bild genau ansehen, so werden Sie finden, daß das obere Ende dieses Femur unterhalb des Schenkelhalses mit der Konvexität nach innen abgebogen ist. Wenn man bei Abbiegungen unterhalb des Schenkelhalses überhaupt von einer Coxa vara oder valga sprechen kann, so würde es sich hier im Gegensatz zu dem im Jahre 1903 Ihnen demonstrierten Falle um eine Coxa valga congenita handeln.

Ich erwähne, daß die Patientin auch an der oberen Extremität Defektbildungen aufweist: eine Abschnürung am linken Oberarm und eine Verkürzung der ganzen rechten oberen Extremität mit Bildung von nur zwei Fingern, die durch Syndaktylien miteinander verbunden sind.

b) **Amniotische Stränge und Klumpfuß.** (Siehe den Vortrag im II. Teil dieses Bandes, S. 26.)

Diskussion. Herr Hoffa: Darf ich auch noch ein kurzes Wort hinzufügen? Herr Kollege Selberg wird nachher auch ein paar solche Fälle aus unserer Klinik vorführen. Ich möchte darauf aufmerksam machen, daß die Schnürfurche immer genau an derselben Stelle sitzt. Bei all den beobachteten Fällen befand sie sich stets hier im unteren Drittel, was doch wohl dafür spricht, daß da entwicklungsgeschichtliche Momente mitspielen, die wir noch nicht kennen.

c) **Familiäre Skoliosen.** M. H.! Während die congenitalen Skoliosen, namentlich mit Rücksicht auf die bei ihnen erhobenen Befunde an Röntgenbildern, erst innerhalb des letzten Dezenniums die Aufmerksamkeit der medizinischen Welt erregt haben, wobei man meist als Ursache der Störung eine mangelhafte Entwicklung oder ein vollkommenes Fehlen einer Wirbelkörperhälfte, resp. der zugehörigen Intervertebralscheiben gefunden hat, ist die Erblichkeit der Skoliose ja bereits

seit langer Zeit bekannt. Hoffa hat sie in 27 % der Fälle, Eulenburg in 25 % gefunden. Die Kinder kommen dabei in der Regel gerade zur Welt, und erst nach Jahr und Tag entwickelt sich bei ihnen die Skoliose. Wir müssen das erbliche Moment in einer angeborenen Schlaffheit und Widerstandslosigkeit der Elemente der Wirbelsäule suchen, an der sich dann unter Einwirkung von Gelegenheitsursachen die Skoliose entwickelt. Nun ist merkwürdig — wie ich dieses vielfach bei Familienangehörigen mit Skoliosen konstatiert habe — daß sich bei den einzelnen Mitgliedern derselben Familie häufig Abweichungen in ganz denselben Regionen vorfinden. So sehen wir beispielsweise bei Geschwistern vielfach mehr oder minder ausgeprägte Verkrümmungen, und zwar bei älteren Kindern stärkere, bei jüngeren zunächst schwächere Formen; aber meist liegen die Abweichungen genau im Bereiche derselben Wirbelsäulenabschnitte.

Ich zeige Ihnen beispielsweise hier drei Geschwister im Alter von 18, 16 und 10 Jahren mit Skoliosen im Bereiche der Dorsalwirbelsäule nach rechts. (Demonstration.) Weiterhin zwei 15 und 14jährige Schwestern mit linkseitigen Lumbalskoliosen, bei denen durchaus gleiche Verhältnisse vorliegen. Ich möchte Ihnen heute nur noch ein in dieser Beziehung ganz besonders interessantes Beispiel vorführen, nämlich Zwillinge, zwei achtjährige Mädchen, die neben der Gleichartigkeit ihres sonstigen Aussehens auch zwei vollkommen gleiche rechtseitige Dorsal- und linkseitige Lumbalskoliosen aufweisen, sodaß sie einander auch in dieser Richtung zum Verwechseln ähnlich sind. (Demonstration.)

Bei der Reichhaltigkeit der heutigen Tagesordnung möchte ich nicht weiter auf diese Dinge eingehen, sondern nur die Vermutung aussprechen, daß in einzelnen dieser Fälle keine derartige bloße Prädisposition zur Ausbildung der Skoliose besteht, sondern daß wir es hier gelegentlich mit bereits im Keim angelegten Verkrümmungen zu tun haben.

3. Herr Hoffa: **Die congenitale Coxa vara.** (Siehe den Vortrag im II. Teil dieses Bandes, S. 34.)

Diskussion: Herr Maaß: Ich habe ebenfalls bei kleinen Kindern wiederholt einseitige und doppelseitige Coxa vara beobachtet, ohne daß sich für eine traumatische oder rachitische Aetiologie irgend welche Anhaltspunkte fanden. Im Röntgenbilde fand ich ähnliche Veränderungen, wie sie uns Herr Geheimrat Hoffa soeben geschildert hat, in der Hauptsache also eine Verschiebung des Schenkelkopfes in der Epiphysenlinie nach abwärts.

Was nun die Entstehung dieser Veränderungen betrifft, so gebe ich für einen Teil der Fälle die congenitale Natur derselben ohne weiteres zu, möchte aber für einzelne Fälle doch auch die Möglichkeit postfötaler Wachstumsstörungen nicht ganz in Abrede stellen. Ich darf vielleicht an meine vor mehreren Jahren [1]) angestellten Tierexperimente erinnern, die zeigten, wie außerordentlich schnell sich bei jungen, noch im lebhaften Wachstum befindlichen Tieren die Epiphyse gegen die Diaphyse verschiebt, sobald die betreffenden Glieder in bestimmten Zwangsstellungen eingegipst, und dadurch die intraarticulären Druckspannungen dauernd verändert werden; auch Verschiebungen des Schenkelkopfes, ganz ähnlich, wie sie uns eben im Röntgenbilde gezeigt wurden, lassen sich bei jungen Tieren durch rein mechanische Einflüsse experimentell erzeugen, sodaß doch die Vermutung nahe liegt, daß es sich auch bei diesen Kindern zum Teil um mechanische Wachstumsstörungen handelt, für die vielleicht ihre habituelle Rückenlage mit flektierten und auswärts rotierten Hüftgelenken verantwortlich zu machen ist. Der Beweis hierfür ist freilich im Einzelfalle eben so schwer zu erbringen, wie der für die intrauterine Entstehung des Leidens.

Herr Hoffa: Wenn ich eine Bemerkung dazu machen darf, so möchte ich sagen, daß dies ja durchaus möglich ist. Man müßte sich nur vorstellen, daß es intrauterin geschieht, daß die Beine intrauterin in einer bestimmten Stellung festgehalten werden. Wenigstens bei den Kindern, die ich beobachtet habe, war von einer solchen längere Zeit hindurch eingenommenen Zwangshaltung keine Rede; es waren sonst ganz gesunde Kinder, die fröhlich umhersprangen, bei denen die Eltern bloß durch das Hinken auf die Erkrankung aufmerksam gemacht wurden. Daher ist der Verlauf in der Regel so, daß die Fälle uns von den Kollegen als angeborene Hüftgelenksluxationen zugeschickt wurden; erst das Röntgenbild klärt die Diagnose auf. Aber immerhin gebe ich auch zu, daß das nicht alles klar ist, und daß weitere Untersuchungen notwendig sind.

Herr Joachimsthal: Ich möchte mich nur gegen die Verallgemeinerung des congenitalen Charakters der Coxa vara für alle diejenigen Fälle, in denen wir den vertikalen Verlauf der Epiphysenlinie finden, wenden. Ich habe mehrfach Fälle dieser Art beobachtet, in denen die Kinder zunächst bis zum sechsten oder siebenten Lebensjahre einen vollkommen normalen Gang zeigten, bis dann plötzlich das Hinken auftrat, vielfach nach einem von den Eltern angegebenen kleinen Trauma. Auch bei ihnen habe ich den bezeichneten Verlauf der Epiphysenlinie gefunden, der also kaum

1) Ueber mechanische Störungen des Knochenwachstums. Virchows Archiv Bd. 163.

mit intrauterinen Vorgängen allein in Beziehung gebracht werden kann. Ich möchte aber gleichfalls hier die Ansicht aussprechen, daß es Fälle congenitaler Natur gibt, und ich schließe dieses nicht nur aus den von Herrn Hoffa betonten Tatsachen, sondern namentlich auch aus gewissen Verhältnissen am Becken, die man bei Coxa vara ebenso wie bei angeborenen Hüftgelenksluxationen findet. Wie Sie wissen, fällt bei angeborenen Hüftgelenksluxationen am Becken besonders auf, daß der sonst fast horizontale Verlauf des oberen Pfannendachs ein mehr schräger wird. Gerade an den Bildern des Herrn Hoffa kann ich Ihnen zeigen, daß diese Veränderung, die wohl zweifellos auf einen congenitalen Charakter hinweist, auch bei der Coxa vara vorkommt. (Demonstration.)

4. Herr Selberg: **Zur Klumpfußbehandlung.** Selberg bespricht die in der Universitätspoliklinik für orthopädische Chirurgie zurzeit übliche Behandlung des kindlichen Klumpfußes mit Gipsverbänden. Er erläutert die Anlegung des Verbandes an einigen geheilten und einigen noch im Verband befindlichen Kranken, wobei die Vorzüge des Gipsverbandes, besonders für die poliklinische Behandlung, betont werden. Ferner zeigt Selberg einen älteren Herrn, bei dem schwere Klumpfüße nur durch zweimaligen Gipsverband redressiert werden konnten, unter Vorlegung eines Gipsmodells aus der Zeit vor der Behandlung.

Zum Schluß demonstriert er zwei Patienten mit amniotischen Schnürfurchen am Unterschenkel (in derselben Höhe, wie bei den eben von Joachimsthal vorgestellten), amniotischen Defekten an Fingern und Zehen und schweren Klumpfüßen, die durch Keilresektionen aus dem Tarsus geheilt worden sind.

5. Herr Wollenberg: **Arterielle Versorgung von Muskeln und Sehnen.** Wollenberg demonstriert Röntgenbilder der langen Muskeln an der unteren Extremität, deren Arteriensystem mit Quecksilber-Terpentin-Emulsion injiziert war, und weist auf die Konstanz der Hauptäste der Muskelarterien und auf die quantitativen Unterschiede in der Gefäßversorgung hin.

Was die Arterienversorgung der Sehnen betrifft, so konnte Wollenberg in der Substanz der Sehne längs verlaufende, vom Insertionspunkt oder von den Muskelarterien ausgehende Aeste nicht nachweisen. Dagegen zeigten die peritenonialen Gefäße Ausläufer, welche radiär in das Innere der Sehne hineinzogen, senkrecht zur Längsrichtung der Sehnenfasern; dies konnte an Röntgenbildern von Querschnitten der Sehne nachgewiesen werden. Die Hauptäste der peritenonialen Arterien stammen aus dem die Sehne umgebenden Binde- und Fettgewebe, jedoch kommunizieren ihre

obersten Aeste mit den Muskelarterien. Die an die Sehne herantretenden Arterien entsenden Aeste, welche in der Längsrichtung der Sehne verlaufen, ein reiches Anastomosennetz bilden und vor allem zahlreiche, die Sehne umgreifende Zweige abgeben.

6. Herr Helbing: **Ueber seltene Fußdeformitäten.** (Siehe den Vortrag im II. Teil dieses Bandes, S. 46.)

Diskussion: Herr Joachimsthal: M. H.! Ich kann das Fehlen eines congenitalen Metatarsus varus in der Demonstrationsreihe des Herrn Kollegen Helbing durch Vorführung eines eigenen Patienten ausgleichen, indem ich hier einen Kranken zeige (Demonstration), der in ganz typischer Weise diese ja bekanntlich von Cramer zuerst beschriebene Deformität aufweist. Der Fall ist deshalb besonders interessant, weil die Mutter des Patienten in ausgesprochenem Maße dieselbe Mißbildung aufweist. Sie sehen, wenn Sie den Patienten zunächst von hinten betrachten, daß die Ferse in normalem Verhältnis zum Unterschenkel steht — höchstens besteht eine leichte Valgusstellung der Ferse —, daß dagegen in ausgesprochenem Maße im Bereich des Mittelfußes die vorhin beschriebene Abbiegung nach der Innenseite zustande kommt, die hier nur dadurch etwas maskiert wird, daß sich am Großzehengelenk eine Valgusstellung entwickelt hat, die man bei kleineren Kindern in einer Periode, in der sie noch keine Stiefel getragen haben, vermißt. Dann steht die große Zehe auch noch in Varusstellung, und das Bild ist dadurch typischer. Sehr deutlich sieht man diese Abnormität bei unserem Kranken im Röntgenbilde. Man erkennt hier, wie die Metatarsalknochen, speziell der vierte und fünfte, nach innen abbiegen. Die Deformität hat in diesem Falle gar keine weiteren Störungen verursacht, sodaß also ein Grund zur Behandlung nicht vorliegt.

7. Herr Fraenkel: **Eine Verbesserung der Bierschen Saugapparate.**

Die Bierschen Saugapparate, in denen der Luftdruck als bewegende Kraft verwendet wird, können auch orthopädischen Maßnahmen in zweckmäßiger Weise nutzbar gemacht werden. Ihr Effekt wird durch die schmerzstillende und auflösende Wirkung der in dem behandelten Gliede gleichseitig entstehenden Hyperämie wesentlich erhöht. Um aber das orthopädische Prinzip richtig verwerten zu können, sind Vorkehrungen erforderlich, die dem versteiften Gliede im Sauggefäß die gewünschte Stellung geben. Zu diesem Zweck ergänzte Vortragender den für die Hand bestimmten Saugapparat durch eine Vorrichtung, der man durch beliebige Verschiebung ihrer einzelnen Teile die jeweilige Form erteilt, welche die Hand im Gefäß einnehmen soll. Fügt man diese Vorrichtung in das Sauggefäß, so findet die Hand nunmehr einen

geeigneten Widerhalt, und ist gezwungen, die ihr vorgeschriebene Bahn einzuschlagen. Auf diese Weise kann man die Bewegung des Faustschlusses, sowie die Flexion und Hyperextension im Handgelenk leicht und korrekt ausführen lassen. Eine zweite Vorrichtung bezweckt, die Supination der Hand im Saugapparat zu ermöglichen. Dies geschieht dadurch, daß die Hand innerhalb eines zylindrischen Hohlraums auf einer in Spiralenform verlaufenden Gleitebene in den Saugapparat hineingetrieben wird.

Demonstration dieser Apparate an Patienten, von denen der eine durch Narbenkontrakturen nach schwerer Phlegmone, der andere durch chronischen Rheumatismus hochgradige Fingerversteifungen akquiriert hatten.

Zum Schluß spricht Vortragender die Vermutung aus, daß die Saugapparate, die auch in der Hoffaschen Klinik zur Mobilisierung von Gelenkversteifungen mit bestem Erfolge benutzt werden, in der Orthopädie weite Verbreitung finden werden, wenn man sie durch geeignete Vorkehrungen in dem angedeuteten Sinne ergänzt haben wird.

Diskussion: Herr Hoffa: Es ist in der Tat ein großer Fortschritt. Früher war es unmöglich, die Hand in Hyperextension und Dorsalflexion zu kriegen; wenn man in den Apparat hineinkam, beugte sich die Hand. Hier muß sie den gewünschten Weg verfolgen, wie Sie sehen; sie geht unmittelbar in Hyperextension hinein — sie kann nicht anders. Man kann also in jeder Stellung, die man haben will, die Hand fixieren.

Sitzung am 19. Juni 1905.

Vorsitzender: Herr Hildebrand; Schriftführer: Herr Sonnenburg.

1. Herr Hildebrand: **Ischaemische Muskellähmung.**

M. H.! Seit den Arbeiten Volkmanns und Lesers hatte man den Glauben, als ob die Lehre von der ischaemischen Muskellähmung abgeschlossen sei. Es hatte sich aus diesen Arbeiten die Anschauung ergeben, daß eine Ischaemie der Muskulatur bestehe und daß sie die alleinige Ursache der eigentümlichen Veränderung der Muskulatur sei. Man lehnte es ab — Volkmann und Leser sprechen das ausdrücklich aus —, daß die Nerven dabei beschädigt würden. Auch Bardenheuer sagte, es fänden sich keine Sensibilitätsstörungen. Nun, diese Lehre ist gewiß nicht richtig. Wenn man die Fälle durchsieht, so findet man vielfach eine ischae-

mische Muskellähmung und eine Sensibilitätsstörung, eine Nervenstörung, nebeneinander, darüber herrscht gar kein Zweifel. Das kann ich Ihnen auch an diesem Jungen zeigen (Demonstration), der eine ischaemische Muskellähmung hat. Die Untersuchung der Nerven hat ergeben, daß die Sensibilität im Bereiche des Nervus medianus und ulnaris absolut erloschen ist. Aber auch schon a priori ist das anzunehmen. Wenn man sich überlegt, wie eine ischaemische Muskellähmung zustande kommt, so kann man ohne weiteres zwei Gruppen bilden. Die eine ist die, wo bei der Verletzung eine Fraktur im Bereiche des Humerus zustande gekommen ist — gewöhnlich ist es eine Fraktur im Humerusgelenkende nahe dem Ellbogen. Da entsteht meist ein starker Bluterguß, und man findet öfters dann, wie Ihnen bekannt ist und wie in einem Fall von Petersen erwiesen ist, die Arteria brachialis obliteriert. Nun kann man sich ja vorstellen, daß da, wo eine Verletzung der Arteria cubitalis vorgekommen, ihre Intima zerrissen ist, daß da die Blutzirkulation gestört wird. Wenn das eintritt, kann kein arterielles Blut mehr hineinkommen, die Ernährung ist gestört, und die kann nur wieder geregelt werden, wenn die Zirkulation wiederhergestellt ist. Es ist aber plausibel, daß, wenn die Arteria cubitalis verletzt wird und kein Blut mehr hindurch geht, daß nicht bloß die Muskeln geschädigt werden, sondern auch die Nerven, denn die bekommen ihre Ernährung auch von da. Wenn nun die Muskulatur sich verändert, wenn ferner die kollaterale Gefäßversorgung sich nicht überall einstellt, weil dies durch äußere Ursachen, z. B. durch einen Verband, gehemmt wird, so kommt es zu einer Kompression der Venen; diese pflanzt sich weiter rückwärts fort, es gibt eine Stauung im Capillargebiet, es wird Haemostase herbeigeführt. So kommt eine Stauung im ganzen Gefäßgebiet zustande, und infolge dieser Stauung können weitere Veränderungen in den Nerven entstehen.

Die andere Gruppe der Verletzungen sind Vorderarmfrakturen — ungefähr in der Mitte sitzen die meisten —, nur ein einziger Fall von Radiusfraktur ist mitgeteilt. Bei ihnen ist die Annahme einer primären Verletzung der Gefäße nicht so naheliegend, man muß also auch annehmen, daß eine primäre Ischaemie da nicht so wahrscheinlich ist. Dagegen ist hier der Druck, den wir durch den Verband bekommen, wohl

dafür zu beschuldigen, daß durch den Verband zunächst eine Stauung hervorgerufen wird, und die Stauung von den Venen sich in den Capillaren weiter fortpflanzt. Die Arterien werden darauf zusammengedrückt und dadurch entsteht eine arterielle Ischaemie, wenn auch nicht so stark, wie in dem ersten Falle, sonst würden sie absterben. Aber auch hier ist es klar, daß ein Druck auf die Nerven und ihre Gefäße stattfindet und diese in der Ernährung gestört werden. Nur später tritt es ein. Wie bei der primären Ischaemie, wo es ohne weiteres klar ist, daß eine Ischaemie der Nerven eintritt, geht es also auch hier. Dasselbe geht auch aus den experimentellen Untersuchungen hervor. Man hat diese Verhältnisse wiederholt experimentell untersucht. Es liegen die Experimente von Heidelberg vor; er hat sie angestellt, bloß um zu prüfen, wie der Schlauch und die Esmarchsche Binde einwirken; dann Untersuchungen von Erbkam und von Leser. Sie haben die Extremität mit einem Schlauch oder einer Binde abgeschnürt und haben gesehen, was es gibt. Wenn man sechs bis 10 Stunden die Extremität abschnürt, so gibt es Schwellungen und Lähmungen, aber diese Schwellungen gehen nach einigen Wochen zurück, und es stellt sich wieder die normale Funktion her. Leser hat es etwas anders gemacht, er hat die Extremität eingewickelt. Aber diese Versuche stimmen nicht mit den tatsächlichen Verhältnissen, wie sie sich bei Verletzungen nahe dem Ellbogen finden. Das sind Abschnürungen, Stauungen, aber nicht im eigentlichen Sinne Ischaemien, die erzeugt werden. Leser hat auch Versuche gemacht, die Nerven auszuschalten, er hat bei Fröschen einen Nerv, den N. ischiadicus, bloßgelegt und unter dem Nerv den Schlauch um die Extremität herumgelegt. Diese Untersuchungen fielen aber unter den Tisch, sie haben nicht das erwartete Resultat ergeben, sie haben keine Schwellungen ergeben, keine Starre etc. und Leser meint, bei Kaltblütern wäre es anders. Jedenfalls sind diese Experimente nicht geeignet gewesen, die Sache zu entscheiden.

Es sind dann weiter Untersuchungen von Lapinski unter Leitung von Oppenheim gemacht worden. Er hat die Art. iliaca comm. unterbunden, in einigen Fällen auch die kleinen collateralen Gefäße, die Epigastrica etc. Was wird daraus, aus dieser reinen Ischaemie? Es tritt wohl eine Lähmung, eine schwere Lähmung auf, aber niemals das Bild der ischaemi-

schen Muskelkontraktur, also stets schlaffe Paralyse, keine Kontraktur, keine vermehrte Resistenz, Starrheit des Muskels. Das sind also auch Tatsachen, die darauf hinweisen, daß wir damit allein nicht auskommen. Und anderseits hat Lapinski bei seinen Untersuchungen gefunden, daß sich frühzeitig Störungen, Degenerationen an den Nerven finden. Er hat sie exzidiert und untersucht und begründet mit Recht die Meinung, daß bei diesen Verletzungen eine Ischaemie der Nerven auftritt. Es hat auch garnichts Unwahrscheinliches, daß eine Ischaemie der Nerven auftritt. Wir haben also zweierlei Arten von Nervenschädigungen dabei, erstens primäre, dadurch, daß die Blutzufuhr abgeschnitten ist, und zweitens solche, die später auftreten, wenn der Muskel in das Stadium der Schrumpfung kommt und die Nerven zudrückt. Sie verlieren an Glanz und Umfang, sie sehen wie zerdrückt aus. Diese Idee, daß die Nerven beteiligt sind, habe ich schon vor mehreren Jahren gehabt, und ich habe mich gefragt, ob man sie nicht therapeutisch verwenden könnte.

Wenn man die Muskeln anschneidet, so sind sie mächtig hart und steif und man hat das Gefühl, daß der Nerv sich in dieser Umfassung nicht regenerieren kann. In drei Fällen habe ich daher den Versuch gemacht, die Nerven aus ihrer starren Umgebung zu befreien, sie zu verlagern. Ich habe die Nerven über die Muskeln verlagert, direkt unter die Fascie, die dann wieder zum Schutze der Nerven darüber geschlossen wurde, so wie ich es ganz flüchtig an diesem Arm hier gemacht habe (Demonstration). Sie sehen, der Medianus ist verlagert, der Muskel wieder zusammengenäht, und der Ulnaris auch verlagert. Hier liegt er. Der Muskel ist vernäht, und die Fascie ist darübergelegt, um den Nerv zu schützen. Meine Fälle sind in Basel, und ich kann sie Ihnen daher hier nicht demonstrieren. Auch die Krankengeschichten habe ich bis heute nicht erhalten können. In einem Falle weiß ich aber, da habe ich ein volles Resultat gehabt, die Motilität und Sensibilität ist wieder hergestellt. In zwei Fällen hat es nichts genutzt. Das ist vielleicht auch eine Frage der Zeit. Die Verlagerung muß wahrscheinlich vorgenommen werden, ehe die Nerven erdrückt sind. In vorgeschrittenen Fällen ist es wohl zweckmäßig, an der Uebergangsstelle von normalem Nerven und degeneriertem Nerven eine Anfrischung des Nerven mit Nervennaht zu machen. Die Operation erleichtert sich dadurch, daß man sich meist um den Nervus radialis nicht zu kümmern braucht. Es ist meistens die Beugemuskulatur, um die es sich handelt. Auf diese Weise kann man dann gelegentlich ein Resultat erzielen, wo man sonst keins erzielen würde. An

diesem Präparat habe ich Ihnen die Nerven bloßgelegt, um es Ihnen zu demonstrieren, um zu zeigen, wie reich die Gefäße an den Nerven sind, reicher wie man gewöhnlich annimmt. Ueberall sehen Sie kleine Aeste und Verzweigungen der Gefäße. Da ist es begreiflich, daß, wenn die Arterie hier zusammengedrückt wird, der Nerv in seiner Ernährung geschädigt sein muß. Wie weit der Nerv von Einfluß auf das Leben des Muskels ist und wie weit die Nervengefäße von Einfluß sind, das werden Sie aus den nachfolgenden Mitteilungen von Herrn Dr. Hildebrandt hören.

2. Herr Hildebrandt: **Muskeltransplantation.**

Der Vortragende berichtet über die Operation eines paralytischen Schlottergelenkes der Schulter, welches sich im Anschluß an eine Poliomyelitis acuta entwickelt hatte. Als Ersatz für den gelähmten Heber des Oberarmes, den Deltoideus verwandte Herr Prof. Hildebrand den kräftigen Pectoralis major, da sämtliche sonst in Betracht kommenden Muskeln funktionsunfähig waren.

Es wurde die Haut getrennt durch einen Schnitt, welcher vom Ansatze der vierten Rippe ab am Sternalrande senkrecht nach oben bis zur Articulatio sterno-clavicularis verlief, daselbst rechtwinklig abbog und nun dicht oberhalb des Schlüsselbeines bis zum Acromion, von da aus über die Schulterhöhe bis fast zum Ansatze des Deltoideus reichte. Dieser Lappen wurde zurückpräpariert, sodann der Pectoralis major hart am Sternum und der Clavicula durchtrennt und unter Schonung der großen Gefäße sowie der Nerven vom Thorax abgelöst. Nun wurde der große Brustmuskel in Höhe der vierten Rippe durchschnitten, sodaß er nur noch durch die Gefäße und Nerven sowie seinem Ansatze am Humerus mit dem Körper zusammenhängt. Sein abgetrennter Ansatz ließ sich jetzt unschwer über den des gelähmten Deltoideus verlegen, indem er eine Drehung um 90° erfuhr. Er wurde an das laterale Drittel der Clavicula und das Acromion durch derbe Catgutnähte fixiert, nachdem eine Rinne in den Knochen geschnitten war. Seine Fasern müssen somit im Sinne einer Elevation und Adduktion des Oberarmes wirken. Ueber dem Muskel wurde die Haut mit Seide genäht, der Humerus fest in die Pfanne gestellt. Der Verband wurde bei horizontal eleviertem Arme angelegt.

Die Operation war von Erfolg begleitet. Der transplantierte Muskel funktionierte in gewünschter Weise. Die Patientin konnte den Arm schon nach sechs Wochen bis zur Horizontalen heben; da die Eltern verzogen sind nach Mitteldeutschland, kann Vortragender sie nicht zeigen.

In zwei Punkten unterscheidet sich die geschilderte Operation von den gewöhnlichen Muskeltransplantationen, einmal

dadurch, daß nicht nur der Ursprung verlegt wurde, sondern auch die Zugrichtung um fast 90° gedreht wurde, und weiter zweitens, daß der Muskel beinahe gänzlich vom Körper abgelöst wurde. Letzteres Moment war früher ganz besonders gefürchtet, da man gesehen hatte, wie schwer der Muskel auf jede Störung seines Kreislaufes reagierte. Herr Prof. Hildebrand konnte jedoch schon in Basel durch Versuche zeigen, daß ein Muskel, welcher noch mit dem intakten Nerven, damit also auch seinem motorischen und trophischen Zentrum in Verbindung steht, nicht zugrunde geht, wenn man ihn auch sämtlicher Gefäße außer den mit den Nerven eintretenden beraubt. Auch die Experimente des Vortragenden beweisen dasselbe. (Demonstrationen.)

Diskussion: Herr Hoffa: Ich habe den Herrn Vortragenden nicht genau verstanden. War es eine spinale Kinderlähmung? (Herr Hildebrandt: Es war eine vollständige spinale Kinderlähmung.) Ich habe einige Versuche in der Weise gemacht, daß ich den Cucullaris ringsum von der Clavicula abgelöst habe und so weit heruntergezogen habe, wie es ging; dann habe ich ihn auf den Deltoideus angenäht. Ich habe an einem Chirurgenabend zwei derartige Kinderchen vorgestellt. Es ist ein Ersatz für die Arthrodese, und es wird insofern damit ein besseres Resultat erzielt, als die Kinder mit der Hand an die Nase und in das Haar kommen, sich das Haar machen können. (Herr Hildebrandt: Wir hatten auch daran gedacht, aber bei uns war der Cucullaris zu arg mitgenommen.)

Herr Katzenstein: Der Beweis, daß der Muskel von der Zufuhr arteriellen Blutes unabhängig ist, wenn nur seine Nerven erhalten sind, dürfte wohl kaum zu erbringen sein, da jedes Organ der arteriellen Blutzufuhr bedarf. Ich habe speziell für den Muskel nachgewiesen, daß in den ersten beiden Tagen nach Unterbindung der Aorta in den Oberschenkelmuskeln schwere anatomische Schädigungen eintreten, die erst mit der besseren Blutzufuhr allmählich wieder zurückgehen. Und wenn es Herrn Hildebrandt gelungen ist, einen Muskel nach Durchtrennung aller Arterien bei Erhaltung des Nerven und dessen Arterien vor völliger Degeneration zu bewahren, so müssen diese Arterien des Nerven die Blutzufuhr für den Muskel übernommen haben.

Herr Hildebrand: Ich möchte doch darauf aufmerksam machen, daß nach so und so viel Tagen die Nervenarterien so klein sind, daß sie doch unmöglich allein die Ernährung tragen können, daß also die Verbindung an der Basis da die Haupternährung abgibt.

Herr Hoffa: Daß die Nerven eine Rolle bei den ischaemischen Muskellähmungen spielen, geht aus den therapeutischen Erfolgen hervor. Ich habe vier Fälle in der Weise operiert, daß ich ein Stück aus dem Knochen herausgeholt habe. In zwei Fällen habe ich ein tadelloses Resultat, wo die volle Beweglichkeit wieder eingetreten ist, in zwei Fällen sind aber die Ergebnisse schlecht geblieben, und da ist es möglich, daß das eine Folge der Nervenbeschädigung ist. Ich habe in dem einen Falle eine Nachoperation gemacht und habe statt der 2 cm 3 cm aus dem Knochen herausgeholt, es ist ja auch eine kleine Beweglichkeit der Finger eingetreten, aber kein gutes Resultat. Leider habe ich es versäumt, auf die Nerven zu achten, ich werde es aber künftig tun.

Herr Hildebrand: Ich habe die Muskeln 2 cm vom Knochen abgeschnitten, da sieht man den Zusammenhang ganz deutlich, wo die Ernährung nicht gestört ist, ist der Muskel zugrunde gegangen, und der Nerv spielt eine große Rolle.

3. Herr Pels-Leusden: **Ueber abnorme Epithelisierung.** (Siehe den Vortrag im II. Teil dieses Bandes, S. 52.)

Diskussion: Herr Lexer: Ich glaube, daß die Genese der traumatischen Epithelcysten durch die Untersuchungen des Herrn Pels-Leusden eine ganz bedeutende Erweiterung erfahren haben. Gelegentlich läßt sich aber doch die Entstehung aus verlagerten Epidermis- oder Hautkeimen mit Bestimmtheit nachweisen. So operierte ich eine Epithelcyste der Hohlhand, welche nach einer Schrotschußverletzung entstanden war. Die exstirpierte Cyste [1]) beherbergte, abgesehen von dem gewöhnlichen Detritus, eine Schrotkugel, welche wie mit einer Haube von einem kleinen Stück der schwieligen Haut bedeckt war. Dieselbe machte einen Teil der Cystenwand aus, welche im übrigen Plattenepithel aufwies. Die Entstehung der traumatischen Epithelcysten aus verlagerten Hautkeimen dürfte also neben der von Herrn Pels-Leusden begründeten Genese noch zu Recht bestehen.

Herr Pels-Leusden: Ich habe nicht gesagt oder wenigstens nicht sagen wollen, daß alle Epithelcysten auf die von mir geschilderte Art entstehen, sondern nur die größere Mehrzahl, da mir meine Erklärung die einfachere zu sein scheint. Wird ein zirkumskriptes Hautstückchen in die Tiefe verlagert, so werden mit ihm auch die Anhangsgebilde der Haut verlagert und man müßte an der eventuell daraus entstandenen Epithelcyste noch die Reste dieser Gebilde nachweisen können. Das ist meines Wissens nirgendwo beschrieben.

---

1) Abgebildet in Lexers Allgemeiner Chirurgie Bd. 2, S. 381.

4. Herr Milner: **Spina bifida occulta** (mit Vorführung von Patienten). Der Verfasser bespricht die Spina bifida occulta an der Hand von fünf Fällen; zwei der Patienten werden vorgestellt, außerdem von allen Röntgenbilder und Photographien projiziert.

Der erste Patient zeigt die charakteristische Hypertrichose der Sacrolumbalgegend, in der Haut am unteren Rande derselben auch Gefäßerweiterungen und Striae, keine Narben. In den Dornfortsätzen der Lumbalwirbel ist kein Spalt zu fühlen, die Hinterseite des Kreuzbeins ist knochenhart verschlossen, aber die Dornfortsätze, die sonst (wenigstens der zweiten und dritten) immer deutlich tastbar sind, fehlen hier. Das in Verbindung mit den charakteristischen Veränderungen an der Haut, die angeboren sind, berechtigt zu der Diagnose: Spina bifida occulta, obgleich das Röntgenbild in diesem Falle keinen bestimmten Aufschluß gibt. Periphere nervöse Störungen, die sicher ausgehen von der Spina bifida, fehlen in diesem Falle.

Beim zweiten Patienten findet sich innerhalb des Haarfeldes der Sacrolumbalgegend eine ziemlich scharf begrenzte, derbe, narbige Insel mit Teleangiektasien. Die Processus spinosi vom vierten und fünften Lumbalwirbel sind gespalten, die hintere Kreuzbeinwand ist wie bei dem ersten Patienten knochenhart, aber ohne Dornfortsätze. Das Röntgenbild zeigt sehr deutlich die schräge Spalte in den Dornfortsätzen des vierten und fünften Lumbalwirbels und die hinten breit offene Kreuzbeinrinne, an deren nach hinten gerichteter Höhlung anscheinend Exostosen aufsitzen. Am linken Bein fällt eine deutliche Hypertrophie gegenüber dem rechten auf, keine Verkürzung; auch die Zehenbewegungen sind links wesentlich eingeschränkt; Patient hat bisher nichts davon bemerkt, und hat als Soldat gedient.

Von der dritten Patientin kann nur eine vor acht Jahren, im Alter von $7^1/_2$ Jahren, aufgenommene Photographie gezeigt werden mit einem kleinen Schopf 8 bis 10 cm langer Haare im Bereich einer Spina bifida occulta dorsalis. Der Processus spinosus des fünften Dorsalwirbels fehlte, neben dem des vierten und sechsten war je eine nabelförmige eingezogene Stelle zu sehen. Vom zehnten Dorsalwirbel bis einschließlich zum letzten Lumbalwirbel fand sich ein Spalt der Bögen; in diesem Bereich eine hühnereigroße Spina bifida cystica. Ueber dem Steißbein wieder eine kleine, rote, nabelförmig eingezogene Hautstelle. An beiden Beinen ausgesprochene Paresen. — Also wahrscheinlich eine Myelomeningocele neben (ein oder zwei) Spina bifida occulta.

Der vierten Patientin, einem jetzt achtjährigen Mädchen, das vorgestellt wird, ist sechs Wochen nach der Geburt eine Meningo-

cele dorsalis und vier Wochen später eine zweikammerige Meningocele suboccipitalis exstirpiert worden. Jetzt ziemlich gute körperliche Entwicklung, nur ganz geringe Hemmung der geistigen Entwicklung und der Schnelligkeit in den Beinen nach Angabe der Mutter und der Patientin; objektiv nichts Bestimmtes nachzuweisen. Die Wirbelsäule zeigt eine geringe Kyphoskoliose mit Konvexität nach rechts, deren Mitte die von der ersten Operation herrührende Narbe entspricht. Hier ist nur eine geringe Verbreiterung des achten Brustwirbeldornfortsatzes zu fühlen. Die obere Operationsnarbe liegt auf dem untersten Teil des Occipitale, an Stelle der obersten Halswirbelbögen fühlt man hier eine Vertiefung. Auf dem Röntgenbild zeigt sich ein dreieckiger Spalt im Bogen des achten Brustwirbelbogens, außerdem ein schräger, schmaler Spalt in den Dornfortsätzen des siebenten und sechsten Halswirbels; in dieser Höhe ist die Haut des Nackens zu beiden Seiten auf eine schmale, aber mehrere Zentimeter lange Strecke mit Teleangiektasien durchsetzt. Die Halswirbel oberhalb des fünften sind auf dem Röntgenbilde nicht deutlich.

Der fünfte Patient zeigte die schiefe Kopfhaltung und Skoliose des Schädels wie bei Caput obstipum musculare. Der Sternocleidomastoideus ist aber nicht narbig verkürzt. Das Leiden ist angeboren, eine Luxation in der Halswirbelsäule nicht erkennbar, auch Rheumatismus liegt nicht vor, keine Augenmuskellähmungen oder andere Störungen, die die schiefe Kopfhaltung erklärten. Das Röntgenbild zeigt die Ursache des Caput obstipum dieses Falles in Spaltungen der Bögen des obersten Brust- und letzten Halswirbelbogens, die auf zwei Röntgenbildern demonstriert werden können.

Diese Aetiologie des Caput obstipum hat Vortragender bisher nirgends erwähnt gefunden; nur in v. Recklinghausens großer Arbeit über Spina bifida findet sich bei Beschreibung eines unreifen Foetus mit Myelocystocele, Bauchblasendarmspalte, Verminderung der Zahl der Brustwirbel und der Rippen die kurze Angabe: „Etwas Caput obstipum wegen nach links konvexer Skoliose der Halswirbelsäule, deren Körper etwas zu kurz zu sein scheinen.“ Im übrigen sind Skoliosen bei Spina bifida cystica und occulta häufig, und so auch bei unseren Patientinnen 3 und 4 vorhanden; bei medialer Lage des Spaltes entstehen Lordosen, so bei Patienten 1 und 2.

Vortragender glaubt, daß die Spina bifida occulta nicht selten übersehen wird; in der Lumbal- und Sakralgegend kann die Hypertrichose auf sie hinweisen, in höheren Abschnitten der Wirbelsäule kann die abnorme Haarentwicklung aber fehlen, wie Fall 4 und 5 beweisen; da sollte man auf Teleangiektasien

der darüberliegenden Haut mehr als bisher achten (Fall 4, ferner Fall 1 und 2). Häufig wird erst das Röntgenbild die Aufklärung bringen; wie Fall 1 beweist, kann aber bisweilen, zumal am Sacrum, die Betastung der Röntgenplatte überlegen sein. Was den Zusammenhang zwischen Hypertrichose und Spina bifida occulta anlangt, so kommt sicher letztere ohne erstere vor (Fall 4 und 5), ob aber die Hypertrichose mit der von v. Recklinghausen zuerst scharf betonten konzentrischen Haarrichtung vorkommt ohne Spina bifida occulta, ist bisher nicht sicher. Fall 1 ist als solcher Ausnahmsfall vor kurzem veröffentlicht, wird aber vom Vortragenden anders gedeutet. Für die Erklärung des Zusammenhanges zwischen Hypertrichose und Spina bifida occulta scheint ein von Katzenstein angeführter Hinweis darauf beachtenswert, daß ausbleibender oder verspäteter Schluß des Ektoblasts eine der physiologischen Ursachen für verstärkte Haarbildung zu sein scheint (äußere Körperöffnungen und Nabel). — Zur Unterscheidung der für Spina bifida occulta typischen Hypertrichose von der atypischen, noch physiologischen Hypertrichose derselben Gegend zeigt Vortragender einen Mann mit letzterer Form, bei der die Richtung der Haare deutlich nach dem Steißbein hin konvergiert. Hinsichtlich der Aetiologie der Spina bifida muß man wohl mit v. Recklinghausen annehmen, daß die cystischen und die occulten Formen nicht zu trennen sind, daß vielmehr letztere nur die geringer gebliebenen oder wieder teilweise rückgängig gewordenen geheilten Formen der cystischen Arten sind. In der Keimanlage beruhende innere Ursachen kommen für die Spina bifida bisher nicht in Betracht, weil Erblichkeit und innerhalb einer Familie gehäuftes Auftreten so gut wie nie beobachtet worden sind. Von den äußeren Ursachen sind vom Amnion ausgehende Hemmungen der Entwicklung, Verwachsungen und einfacher Druck auf den Foetus, als mögliche Veranlassung zur Bildung der Spina bifida bewiesen oder wenigstens sehr wahrscheinlich; auch die von v. Recklinghausen bestrittene Rolle der Hydromyelie scheint dem Vortragenden plausibel; denn außer der Erwägung, daß eine äußere oder innere Hydromyelie, wenn sie sich bald nach Schluß der Medullarrinne zum Rohr entwickelt, den normalen Abschluß des Wirbelkanals hindern wird und sogar zum Platzen des Sackes führen kann, sprechen ferner für den Zusammenhang zwischen Hydromyelie und Spina bifida die

häuftige Kombination letzterer mit Hydrocephalus und das Zusammenvorkommen einer cystischen und einer occulten Spina bifida wie bei Fall 3 und 4. Ob die genannten äußeren Hindernisse früher oder später auf den sich entwickelnden Foetus einwirken, ob sie kürzer oder länger anhalten, ob ihre Folgen mehr oder weniger wieder zur Ausheilung kommen, kann die verschiedenen Formen der Spina bifida cystica und occulta sehr wohl erklären. Vielleicht gibt es aber auch noch andere, uns bisher nicht näher bekannte Ursachen.

Zum Schluß macht Vortragender auf die chirurgische Behandlung der Spina bifida occulta aufmerksam, die bisher in vier Fällen (Jones, Maaß, Katzenstein, Czerny) mit Erfolg angewandt ist. Sie beruht darauf, daß bisweilen (wie auch in drei Sektionsberichten ausführlich beschrieben) ein derber, aus Bindegewebe, Fett und bisweilen auch quergestreiften Muskeln bestehender Strang von der äußeren Haut durch den festen Abschluß des Wirbelkanals hindurch zum unteren Ende des Rückenmarks zieht. Da beim Wachstum des übrigen Körpers dieser Strang nicht mitwächst, spannt er das Mark im Laufe der Jahre sehr fest gegen den unteren Rand des hinteren Abschlusses des Wirbelkanals, der sogenannten Membrana reuniens, an und führt so zu den verschiedenen Lähmungen sensibler, motorischer (auch von Blase und Mastdarm) und trophischer Natur, die dann, im Gegensatz zu den entsprechenden angeborenen Folgen der Spina bifida cystica erst am Ende des ersten oder im zweiten Dezennium des Lebens sich entwickeln. Die Exstirpation des Verbindungsstranges oder die Inzision der Membrana reuniens hat in den erwähnten vier Fällen zu einer wesentlichen Besserung geführt. Hildebrand hat einmal ohne Erfolg operiert.

Diskussion: Herr Hildebrand: Zum letzterwähnten Falle füge ich hinzu, daß zwar ein Strang sich fand, daß der aber nicht auf das Mark hinging, sondern bis auf das Sacrum führte, das Mark aber unberührt ließ. Erst nach Spaltung der Häute fanden sich vom Rückenmark ausgehende, an die Häute angewachsene Nervenstränge. Ich habe diese Verwachsungsstelle umschnitten, ausgelöst, in die Tiefe gelagert und wieder zugenäht, aber ohne Erfolg.

5. Herr Lessing: **Lageveränderung des Dickdarms bei Aufblähung.** Die Lageveränderungen des Dickdarms bei Aufblähung studierte Vortragender an etwa 50 Leichen mit Rück-

sicht auf einige praktisch nicht unwichtige Fragen. Ergebnisse:

1. Analog dem lokalen Coecalmeteorismus bei Volvulus der Flexura sigmoidea und tiefsitzenden Dickdarmverschluß kommt es auch bei der Appendicitis frühzeitig zu einer vermehrten Anfüllung des Blinddarms mit teils flüssigem, teils gashaltigem Inhalt, die sich bei der Operation in einem stärkeren Hervortreten der Haustra zu erkennen gibt. Immerhin gibt Operation oder Sektion nur ein Bild von dem zurzeit bestehenden Situs, während Leichenversuche darüber Klarheit verschaffen müssen, wie eine allmählich zunehmende Ausdehnung des Coecum seine und des Appendix gegenseitige Lagerung beeinflußt: Bei zunehmender Ausdehnung wird der Blinddarm zugleich in der Richtung seiner Längsachse nach vorn unten verschoben, seine vordere Wand der Bauchdecke genähert. Infolge dieses Lagewechsels, den natürlich die Basis des Appendix mitmachen muß, wird in allen denjenigen Fällen, bei denen das Mesenterium mehr oder minder geschrumpft, der Wurmfortsatz an die Coecal- oder hintere Bauchwand herangezogen ist (18mal bei 50 Leichen), dieser gedehnt und gezerrt (Behinderung der Zirkulation). Waren Reste vorausgegangener Entzündungsprozesse am Processus vermiformis nachweisbar (10mal), so wurden die bestehenden Knickungen bei zunehmender Blinddarmblähung immer verstärkt (Begünstigung der Perforation oder Gangrän). Daher ist aus diesen anatomischen Gründen die Opiumtherapie, die den durch den Entzündungsprozeß gesetzten Coecal-Dickdarm-Meteorismus verstärkt, zu verwerfen.

2. Bei Aufblähung des Colon transversum konnte die Kantenstellung der Leber, d. h. Drehung um das Ligamentum coronarium als Achse, nur da beobachtet werden, wo das Quercolon ganz oder wenigstens seine proximale Hälfte mit kurzem Mesenterium quer durch das Epigastrium zieht. Diese Vorbedingung fand sich bei 50 Leichen nur zehnmal (cf. Braun, Deutsche Zeitschrift für Chirurgie, März 1905), während in allen übrigen Fällen einer mehr oder minder ausgeprägten *v*- oder *v*-Form eine Verdrängung des vorderen Leberrandes durch das sich blähende Quercolon nicht erfolgt. Der diagnostische Wert der verkleinerten Leberdämpfung ohne äußerlich sichtbaren Meteorismus als Frühsymptom der schleichend einsetzenden und fortschreitenden Appendicitis (von Burkhardt, Ali Krogius, Oppenheim) ist daher schon aus anatomischen Gründen ein geringer.

3. Breite Vernähung der lateralen, dem linken Darmbeinkamm zugekehrten Wandflächen der Schenkel der Flexura sigmoidea, von dem gewöhnlichen Colopexieschnitt aus leicht bis auf die Pars pelvina recti ausführbar, behindert bei Aufblähung in keiner Weise die Aufrichtung der Flexur aus dem großem oder kleinem Becken,

vorausgesetzt, daß keine Mesenterialschrumpfungen, speziell die Gersunyschen Adhaesiones peritoneales inferiores, die Entfaltung des Mesenteriums unmöglich machen. Anderseits wird durch eine solche Vernähung einer Einstülpung der Pars pelvina recti in die Ampulle energisch vorgebeugt, da der sich zuerst füllende Colonschenkel bei Aufblähung an die Anheftungslinie seines Mesenteriums herangezogen wird und damit den angenähten Rectumschenkel, bzw. die Pars pelvina recti mit emporzieht. Die Befürchtungen Eiselsbergs (Chirurgenkongreß 1902), durch dieses Verfahren bei sehr großen Prolapsen des Anus und Rectum und des invaginierten Colon würde eine Disposition zum Volvulus geschaffen, erscheinen nach diesen Versuchen unbegründet.

6. Herr Neuhaus: **Gefäßversorgung des Hodens und Nebenhodens.** (Mit Demonstrationen.) Ausgehend von der Idee, ob es möglich sei, aus der Art der Gefäßanordnung und Verzweigung am Hoden und Nebenhoden einen Rückschluß zu machen, warum die Tuberculose mit Vorliebe den Nebenhoden zunächst befalle, sind von mir etwa 30 normale menschliche Hoden untersucht worden. Es handelte sich also darum, die Arteria spermatica int. und die Arteria deferentialis demonstrabel zu machen.

Zu diesem Zweck sind die genannten Gefäße mit einer Quecksilber-Terpentinölmischung injiziert worden; sodann wurden die Hoden geröntget. Auf den mittels Epidiaskop demonstrierten Röntgenplatten läßt sich unschwer erkennen, daß die Arteria spermatica int., nachdem sie sich in zwei Aeste geteilt hat, mit diesen beiden Aesten direkt in den Hoden geht und zwar aus der dem Nebenhoden zugekehrten Seite. Der eine Gefäßast tritt etwa in der Mitte des Hodens, der andere am unteren Pole ein. Die Arteria deferentialis versorgt hauptsächlich den Nebenhoden, sendet aber auch eine Anastomose zum Hoden. Demgemäß läßt sich aus dem Verhalten der Gefäße kein Grund dafür ableiten, daß die Tuberculose für gewöhnlich den Nebenhoden zunächst befällt; die Baumgartensche hämatogene Infektionstheorie der Hodentuberculose findet somit in der Art der Gefäßanordnung keine Stütze.

Es ist auch in etwa zehn Fällen versucht worden, die Samenkanälchen des Hodens vom Vas deferens aus zu injizieren, jedoch stets ohne Erfolg. Die Injektion gelang immer nur bis zum Schwanze des Nebenhodens; übte man einen stärkeren Druck aus, so zerplatzen die Wandungen des Vas deferens dicht vor dem Nebenhoden. Als Grund für dieses Verhalten muß entweder eine Stauung in den Samenkanälchen oder eine besondere Feinheit des Lumens der Kanälchen angenommen werden; das Erstere scheint das Wahrscheinlichere zu sein.

7. Herr Bosse: **Bemerkungen zu dem Vortrage Prof. Hoffas über die Coxa vara.** Der Vortragende macht auf eine bisher nicht genügend hervorgehobene Form von Coxa vara adnata aufmerksam, nämlich auf die durch fötale Rachitis hervorgerufene. Zum Beweise dienen ihm Präparate aus dem Virchow-Museum.

Diskussion: Herr Hoffa: Ich habe als charakteristisch für die angeborene Coxa vara namentlich das Vertikalstehen der Epiphysenlinie hervorgehoben. Das sieht man an diesem Präparat (das von Herrn Bosse herumgereichte Knochenpräparat zeigend) sehr schön.

Sitzung am 10. Juli 1905.

Vorsitzender: Herr Israel; Schriftführer: Herr Rotter.

1. Herr Karewski: a) **Extremitätentumoren.**

Ich möchte Ihnen kurz über eine Anzahl von Kranken berichten und behalte mir vor, die Krankengeschichten später in extenso zu veröffentlichen.

α) Der erste Kranke ist ein 13jähriger Junge, der zwei Jahre, bevor er zu mir kam, eine **Geschwulst in der rechten Hohlhand** bemerkt hat, die dann innerhalb zweier Jahre zu der Größe einer kleinen Pflaume angewachsen war. Ich habe die Neubildung damals röntgenographieren lassen, und es wurde meine Vermutung, daß es sich um einen Tumor handle, der von einem Metacarpus ausging, bestätigt. Ich habe das Ding exstirpiert. Der Tumor erwies sich als **Chondrom.** Der Patient ist mit guter Funktion der Hand geheilt und seit $1^1/_2$ Jahren rezidivfrei geblieben.

β) Der zweite Fall betrifft eine junge Dame, die Mitte Oktober 1903 zu mir in Behandlung kam, und zwar wegen Beschwerden im linken Knie, die bis dahin auf Plattfuß bezogen worden waren. Ich stellte eine Schwellung fest, die zwischen Tibia und Fibula saß. Es war zweifelhaft, ob es sich um eine tuberculöse Affektion handelte oder um einen Tumor; von anderer Seite war die Diagnose auf Tuberculose gestellt worden. Das Röntgenbild zeigte für mich unzweifelhaft, daß ein **zentrales Sarkom der Tibia** vorlag. Ich habe hier die beiden Bilder vor und nach der Operation in einen Kasten hineinstecken lassen; das Bild ist so charakteristisch, daß jeder, der einmal ein zentrales Sarkom im Röntgenbilde gesehen hat, es ohne weiteres wohl erkennt. Die Operation wurde von mir am 4. November vorgenommen, und zwar habe ich mit einem großen Lappenschnitt den Tumor freigelegt. Er ging vom Tibiakopf aus und hatte bereits die Fascie an einer Stelle durchwachsen, war aber überall mit einer knöchernen Schale bedeckt. Ich habe in

diesem Falle die knöcherne Schale ringsum abgemeißelt und dann den Tumor in toto mit seiner knöchernen Schale aus dem Tibiakopf herausgehoben. Hier ist das Präparat. Es war mit dem scharfen Löffel noch ein wenig nachzuhelfen, um die letzten Reste zu entfernen. Der Lappen wurde in den Defekt hineingeschlagen, mit einigen Nähten befestigt. Die Wunde ist sehr schnell, teils per primam, teils durch Granulation geheilt, und die Dame ist seit $1^1/_2$ Jahren rezidivfrei, auch hat sie eine ausgezeichnete Funktion des Kniegelenks. Ich wage immer noch nicht, sie ohne Schiene gehen zu lassen, weil doch immer noch eine gewisse Wackligkeit vorhanden ist. Ich möchte glauben, daß man in zukünftigen Fällen den Knochen plombieren sollte, wie es Mosetig bei anderen Prozessen vorgeschlagen hat.

γ) Dann möchte ich Ihnen noch einen dritten Fall von Tumor am Femur vorstellen, der eine etwas verwickelte Krankengeschichte hat. Die Dame war damals, als ich sie in Behandlung bekam, $32^1/_2$ Jahre. Sie hatte an der Innenseite des linken Oberschenkels, dicht oberhalb des Kniegelenks, eine kleine schmerzhafte Schwellung, von welcher es nicht sicher zu eruieren war — wie immer in solchen Fällen —, ob es sich um Tumor oder um Tuberculose handelte. Ich habe jedoch im Röntgenbild wieder die Diagnose auf Tumor gestellt, und zwar schien es ein **Enchondrom** zu sein. Ich habe den Tumor freigelegt, habe ihn exstirpiert, und mikroskopisch hat er durchaus die Beschaffenheit eines Enchondroms gezeigt, ohne Beimischung von sarkomatöser Geschwulst. Nach sechs Monaten bereits hatte die Dame ein Rezidiv. Von dem Rezidiv kann ich Ihnen das Bild zeigen; das erste ist mir leider verloren gegangen. Ich habe damals im Vertrauen auf unsere mikroskopische Untersuchung geglaubt, man könne wieder mit konservativer Operation auskommen, und habe nur den inneren Condylus exstirpiert. Zunächst schien auch Alles ganz gut zu sein; aber es dauerte nur drei Monate, bis wieder ein recht ausgedehntes Rezidiv eingetreten war. Dieses habe ich dann im Februar vorigen Jahres mit Exartikulation in der Hüfte behandelt und habe die Freude, Ihnen heute die Patientin gesund vorstellen zu können. Sie hat sich sehr erholt, und an dem Stumpf ist nichts Krankhaftes zu sehen. Sie trägt ein künstliches Bein nach Art der von Hessing verfertigten und ist zwar noch nicht arbeitsfähig, aber doch gesund.

b) Seltene Fälle von Osteomyelitis.

Ich wollte Ihnen dann zwei Fälle von Osteomyelitis demonstrieren, die, wie ich glaube, ein gewisses Interesse bieten werden. Der erste betrifft einen Knaben von zehn Jahren. Der Junge hat im November vorigen Jahres eine Angina gehabt. Dann ist er etwa 14 Tage später erkrankt, nachdem er beim Seilspringen sehr heftig

auf den linken Fuß aufgetreten war. Dieses Seilspringen hatte am 27. November stattgefunden; abends hatte der Patient bereits Schmerzen in der Gegend des Hüftgelenks, war mit Fieber über 39 erkrankt und kam am 30. November in meine Behandlung — also innerhalb zweimal 24 Stunden. Damals machte er den Eindruck eines septischen, benommenen Kranken. Nachzuweisen war bei ihm weiter nichts als eine Anschwellung in der linken Hüftbeuge. Ich habe mit Rücksicht auf die eigentümliche Lokalisation an der inneren Seite des Oberschenkels, auf eine exzessive Schmerzhaftigkeit am Becken die Diagnose auf Osteomyelitis des horizontalen Schambeinastes gestellt und habe mir sofort die Einwilligung zur Operation geben lassen. Ich habe denselben Abend noch operiert, fand aber am horizontalen Schambeinaste nichts; er war ganz gesund. Nachdem ich dann noch einen Längsschnitt hinzugefügt hatte, drang ich weiter in die Tiefe und kam schließlich auf Eiter in der Gegend des Foramen obturatorium. Dort habe ich rauhen Knochen gefunden und konnte feststellen, daß der absteigende Schambeinast Sitz des Uebels war. Ich habe diesen reseziert — das Präparat ist hier — und habe in ganz kurzer Zeit das Vergnügen gehabt, den Jungen vollkommen zu heilen; er ist bereits Ende Januar mit guter Funktion aus meiner Klinik entlassen worden. Am 30. Januar d. J. ist dieses Röntgenbild hier aufgenommen, das Sie quer ansehen müssen; es paßt in den Kasten nicht hinein. Sie können an dem Bilde bereits die Regeneration des entfernten Knochens sehen.

Schließlich, meine Herren, möchte ich Ihnen zu guterletzt noch ein Präparat zeigen, das wohl das Interesse eines Kuriosums hat. Es stammt von einer 74jährigen Frau, welche ich wegen einer Mundbodenphlegmone zu sehen bekam. Ich habe die Inzision von außen gemacht, und es entspann sich eine sehr langwierige Eiterung, bis ich eines Tages — nach ungefähr sechs Wochen — entdeckte, daß der Unterkiefer in der Mitte spontan frakturiert war. Ich habe dann mit einer starken Zange den halben (rechten) **Unterkiefer als Sequester** entfernt und möchte Ihnen das Präparat hier herumgeben. Die Patientin ist jetzt so gut wie geheilt, aber zu alt und sehwach, um sich Ihnen heute vorstellen zu können.

Der Vorsitzende macht hierauf Mitteilung von dem Eingang eines Schreibens, worin der Vorsitzende vom „Roten Kreuz“ die Gesellschaft bittet, ihm zur Entsendung eines zweiten Assistenzarztes nach Tokio behilflich zu sein und eventuell diese Expedition aus ihren Mitteln zu unterstützen. Die Versammlung beschließt, zu diesem Zwecke einen Beitrag zu bewilligen, dessen Höhe zu bestimmen dem Kassenführer, bzw. dem Vorstande anheim gegeben wird.

2. Herr Israel: **Zur Diagnose der Nebennierengeschwülste.** (Siehe den Vortrag im II. Teil dieses Bandes, S. 57.)

Diskussion: Herr Pels-Leusden glaubt, daß es sich bei dem zuerst demonstrierten Tumor nicht um einen von der Nebenniere, sondern einen von einem versprengten Nebennierenkeim unter der Kapsel der Niere ausgegangenen handele. Dafür spreche der Sitz der Hauptmasse der Geschwulst unter der Nierenkapsel, welche letztere man noch deutlich mit einer erhaltenen Schicht Parenchym durch den Tumor hindurchziehen sehe. Daß die Nebenniere bei der Autopsie nicht gefunden sei, spreche nur dafür, daß sie in der Leiche nicht mehr vorhanden war, dahingegen könne sie noch sehr wohl irgendwo an der Oberfläche des exstirpierten Tumors liegen.

Herr Israel: Ich möchte dazu bemerken, daß dieser Befund mir selbstverständlich nicht entgangen ist, daß er aber analog ist einer Anzahl von Befunden, die von anderen Autoren mit Bezug auf das Verhalten der Kapsel zu dem Nebennierentumor gemacht worden sind. Ich will garnicht in Abrede stellen, daß die Nebennieren hier vielleicht nicht ihre ganz normale Lage gehabt hatten, daß ein Teil sub-, ein anderer suprakapsulär gelegen gewesen sein mag. Das ist aber ganz sicher, daß die Nebenniere nicht vorhanden war, weder an dem Präparat noch an der Leiche. Ich möchte ferner bemerken, daß auch Morris darauf aufmerksam macht, daß das Verhalten der Kapsel nicht ohne weiteres verwertbar ist für die Entscheidung, ob ein Tumor in der Nebenniere oder der Niere seinen Ursprung genommen hat.

3. Herr Holländer: a) **Zur Pancreaschirurgie. Pancreasstein in der Papille, Pancreasretentionscyste und Gallenverschluß.**

M. H.! Ich möchte Ihnen ganz kurz einen Fall von Pancreascyste vorstellen, der eigentümliche Komplikationen zeigte. Die Chirurgie der Pancreascyste hat ja in den letzten Jahren derartige Fortschritte gemacht, daß es sich kaum noch verlohnt, durch typische Fälle die Kasuistik zu bereichern. Der etwa 45jährige Patient, den ich Ihnen hier vorstelle, kam vor ungefähr sechs Monaten zu mir mit einem schweren Icterus. Anamnestische Symptome, die irgendwie den Verdacht einer Pancreasaffektion in den Vordergrund schoben, fehlten, er hatte überhaupt eigentlich gar keine Beschwerden gehabt, und das einzige Symptom, das ihn ängstigte, war ein Icterus, der allmählich sich zur tiefen Bronzefarbe steigerte. Die Diagnose war bisher auf eine hypertrophische Lebercirrhose gestellt worden, mit Rücksicht darauf, daß die Leber sehr erheblich geschwollen und eine mäßige Milzschwellung vorhanden war. Ich glaubte aber doch, als ich Gelegenheit hatte, den Patienten einen Monat später zu sehen, aus der vollkommenen Acholie des Stuhls und aus dem sehr schweren Icterus die Diagnose eines sehr tiefsitzenden

Choledochusverschlusses stellen zu müssen, und schlug dem Patienten die Operation vor, die er jedoch verweigerte, da er absolut beschwerdefrei war. Als ich den Patienten dann etwa vier Wochen später sah, war das Bild ein total verändertes; der Patient hatte sehr starke Oedeme, nicht nur an den Füßen, sondern auch an den Händen. Ferner war er ganz erheblich abgemagert, was nur durch Oedeme kaschiert war. Außerdem war es ihm nicht möglich, irgendwelche größeren Nahrungsmengen zu sich zu nehmen; der Magen behielt nichts. Sein Schlaf war durch Präcordialangst gestört. Nachdem die ganz enorme Tympanie etwas beseitigt war, stellte sich heraus, daß die dumpfe subchondrische Resistenz, die vorher schon aufgefallen war, zu einem sehr großen Tumor sich ausgedehnt hatte. Der Patient bat um die Operation. Bei Eröffnung des Leibes, die in der rechten Parasternallinie vorgenommen wurde, zeigte sich zunächst auffallenderweise die Leber ziemlich atrophisch, ferner, daß ein Tumor aus der Bursa omentalis herauskam. Da dieser an keiner Stelle frei zutage lag, mußte ich erst ein breites Knopfloch durch die Ligamenta anlegen, um an die Oberfläche der Cyste heranzukommen. Es war nun nicht möglich, diese Cyste in das Peritoneum einzunähen. Es ergoß sich bei ihrer freien Eröffnung ein großer Strom vollkommen grün dickgallig aussehender Flüssigkeit, von der ich über 1½ Liter auffing. Es war schon bei der makroskopischen Besichtigung dieses Fluidums zu konstatieren, daß eine große Menge von Cholestearin in dieser Flüssigkeit vorhanden war; nachdem die Cyste entleert war, ging ich daran, ihre Wandungen abzutasten, und konnte konstatieren, daß sie überall glattwandig waren und daß keine Neigung zu Blutungen vorhanden war. An der median gelegenen tiefsten Stelle derselben fühlte ich eine Härte, die sich sehr bald als ein in der Wand inkarzerierter Stein herausstellte. Die Entfernung des aus kohlensaurem Kalk bestehenden Steines gelang leicht. Der Verlauf war ein glatter. Beim Patienten ließ sich vom vierten Tage an mikroskopischer und nachher sehr schnell makroskopischer Gallenfluß in den Fäkalien nachweisen, und gleichzeitig stellte sich jetzt heraus, daß ganz intensive Fettstühle vorhanden waren; es waren nicht nur die Fäkalien selbst fettig, sondern es lag jedesmal neben denselben eine große Lache geronnenen Fettes. Der weitere Verlauf gestaltete sich nun sehr günstig; der Icterus nahm schnell ab, desgleichen die Oedeme, und es zeigte sich nun eine ganz hochgradige Abmagerung dieses Patienten, der früher 200 Pfund gewogen hatte. Vom dritten Tage an ergoß sich nun ein sehr intensiver Strom von Pancreassaft aus der Fistel, der nicht kontinuierlich, sondern im Anschluß an die Nahrungsaufnahme in einem bestimmten Rhythmus erfolgte. Diesen Vorgang und auch die chemische Seite des Falles hat Kollege Rosin übernommen zu behandeln; er will

die Ergebnisse an anderer Stelle publizieren. Nachdem nun dieser Pancreasfluß ungefähr zwei Monate mit allmählich etwas abnehmender Intensität bestanden hatte, lag für mich die Frage vor, ob ich nun diesen ausscheidenden Pancreassaft dem Darm wieder zuführen sollte und eine Anastomose zwischen Darm und Cyste zu machen. Ich habe, da der Patient entschieden zunahm — und ich schiebe das zum Teil auf die Zufuhr von künstlichem Pancreassaft —, zunächst das Drain entfernt, und eigentlich mit dem Tage fand der Pancreassaft seinen normalen Weg; die Fistel versiegte. Es besteht jetzt noch eine Oeffnung, aber seit ungefähr einem Monat fehlt jede Sekretion. Man kann das ja am besten dadurch kontrollieren, daß auch die kleinste Sekretmenge eine Arrosion der Haut hervorruft, was hier aber vollkommen fehlt (Demonstration); man kann hier noch mit einem hohlen Knopf ungefähr 5 cm in die Tiefe eindringen, während man früher ungefähr 18 cm bis zur Wirbelsäule kam. Auch der Fettgehalt des Stuhls hat beinahe ganz aufgehört. Ich glaube, daß man in diesem Falle mit einiger Sicherheit eine wirkliche Retentionscyste annehmen kann, die durch eine Steineinklemmung in der Papille hervorgerufen war. Es sind ja sehr schöne Versuche von Herrn Lazarus ausgeführt worden, die eigentlich das Gegenteil beweisen, daß nämlich durch die Abbindung des Ductus Wirsungianus keine Retentionscyste entsteht. Aber ich glaube, man muß hier analoge Verhältnisse annehmen wie bei der Niere, wo wir ja auch bei akuten, plötzlichen Inkarzerationen in der Lage sind, nur sehr geringe Retention zu finden, während, wenn das Hindernis ein allmählich einsetzendes war, eine enorme Hydronephrose zustande kommt. Ich möchte daran erinnern, daß doch in der weitaus größten Zahl der Fälle, wie dies ja auch in dem Standardwerke Körtes über diese Dinge auseinandergesetzt ist, immer ein sekundärer Gang — der Ductus Santorinus — vorhanden ist, sodaß eine Atrophie des Organs durch Sekretstauung wohl nicht eintritt, sondern das Sekret immer durch dies Ventil abgeleitet werden kann.

Ein anderer Punkt, der, glaube ich, noch keine literarische Untersuchung gefunden hat, ist die Frage nach dem Galleninhalt dieser Retentionscyste. Es ist ja klar, daß bei dem allgemeinen schweren Icterus die Cystenflüssigkeit auch icterische Gallenbestandteile hatte, allein es spricht doch erstens einmal der sehr intensive Galleninhalt dieser Pancreascyste und ferner auch das klinische Bild für die Möglichkeit, daß es sich hier um ein Ueberfließen der gestauten Galle in das Kanalsystem des Pancreas gehandelt hat. Es liegen darüber, soweit ich mich in der Literatur informieren konnte, keine Belege vor; aber ich glaube, daß es doch theoretisch sehr verständlich ist. Sitzt das Hindernis, wie in unserem Falle, in der gemeinschaftlichen Papille und sind beide

Kanalsysteme gestaut, so kann der größere Druck der Galle leicht diese in die Pancreasretentionscyste hineinpressen. Gewisse Anhaltspunkte hierfür zeigte auch das klinische Bild: das ziemlich plötzliche Auftreten der Geschwulst, die plötzlich einsetzenden intensiven Beschwerden, und vor allem die ziemlich schnelle und sonst unerklärte Abschwellung der Leber.

Diskussion: Herr Körte: Einen ähnlichen Fall, wie ihn der Herr Vortragende vorgetragen hat, habe ich vor einiger Zeit operiert. Es war ein 53jähriger Mann, der an einem schmerzlos entstandenen Icterus mit vollständiger Retention der Galle erkrankt war. Die Entstehungsart zu Koliken, sowie die Vergrößerung der Gallenblase sprachen für einen malignen Tumor. Im Epigastrium fühlte man eine undeutliche, etwas druckempfindliche Resistenz. Der Zustand bestand mit Remissionen fast ein Jahr lang. Der Kranke war ziemlich fett und litt an alimentärer Glykosurie, Die Länge der Zeit, sowie die zeitweiligen Remissionen ließen die Möglichkeit einer gutartigen Affektion zu. Daher machte ich die Operation, die ich unter der Annahme eines malignen Tumors nicht gemacht haben würde. Ich öffnete den Bauch, fand Gallenblase und Choledochus sehr ausgedehnt und im Pancreaskopf eine Geschwulst, die sich erst sehr hart anfühlte, die sich aber bei der Punktion nach innen vom Duodenum sofort als Cyste erwies. Ich entleerte diese Cyste und steckte ein Drain hinein. Ein Annähen der Wand an die Bauchdecken war wegen der tiefen Lage nicht möglich. Der Sicherheit halber, da ich es für möglich hielt, daß noch mehr Cysten da wären, resp. daß die Cyste sich wieder füllen könnte, legte ich die Cholecysto-Enterostomie an, und das hatte zur Folge, daß die Galle wieder normal in den Darm eintrat. Aus der Pancreascyste ist stark gallig gefärbter Saft ausgetreten; die Sekretion ließ aber sehr bald nach. Der Patient ist am 9. Dezembar 1904 operiert worden. Er machte eine glatte Heilung durch und befindet sich zurzeit ganz wohl. Ich muß also annehmen, daß die Cyste im Pancreaskopf den Choledochus komprimiert hatte. Einen ähnlichen Fall, kleine cystische Degeneration des Pancreaskopfes und Choledochusverschluß, habe ich in meinem Buche über das Pancreas beschrieben. Was das Uebertreten von Galle aus dem Choledochus in den Ductus Wirsungianus anbelangt, so ist das sicher beobachtet worden. Es existieren auch Experimente darüber, die auf den alten Anatomen Vater zurückgehen, nach welchem die Papilla Duodeni benannt wird. Der band die Papille vorn zu und injizierte nun in den Choledochus unter hohem Druck Flüssigkeit; dann ging die Galle aus dem Choledochus in den Ductus Wirsungianus hinein. Diese Experimente sind von einem meiner Volontär-Aerzte, H. Dikratz, mit gleichem Erfolge nachgemacht worden. In dem Falle von Herrn Holländer glaube ich allerdings nicht,

daß der Stein, welcher, soviel ich verstanden habe, im Pancreasgang steckte und diesen verschloß, die Ursache für die gallige Färbung des Cysteninhaltes gewesen ist. Ich würde eher glauben, daß infolge des allgemeinen Icterus die Flüssigkeit in der Cyste gallig gefärbt war. Opic in Boston hat über den Stein-Verschluß der Papilla Vateri eine größere Monographie erscheinen lassen (Disease of the Pancreas, London 1903), und da sind die Verhältnisse genau erörtert, unter denen es möglich ist, daß infolge von Stein-Verschluß der Papille der Uebertritt von Galle in den Ductus pancreaticus stattfindet.

Herr Holländer: Ich möchte bloß erwähnen, daß es im Durchschnittszustande, den Henle z. B. in seinem Buche markiert, doch recht gut möglich ist, daß, wenn z. B. ein Stein sich in der Papille festgesetzt hat, eine Kommunikation zwischen den gestauten Gängen stattfinden kann, und es dabei gleichgültig ist, ob die Provenienz des Steines aus dem Pancreas kommt, oder aus der Galle. Es gibt aber auch anatomische Zustände der Papille, bei denen das ausgeschlossen ist.

Herr Körte: Opic hat darüber sehr ausgedehnte Untersuchungen an Leichen angestellt und hat auch klinische Fälle beigebracht — einen oder zwei —, an denen er es beobachtet hat. Die Verhältnisse sind ganz kurz folgende: In der Regel münden der ductus Choledochus und der ductus Wirsungianus am Boden der Papillae Vateri, durch ein Fältchen der Schleimhaut getrennt. Die Verhältnisse sind jedoch verschieden: manchmal geht dieses Fältchen bis nahe an die Spitze, sodaß beide Gänge getrennt auf der Papilla Vateri münden; dann existiert kein Diverticulum Vateri. In anderen Fällen ist jedoch ein Hohlraum dar, in welchem beide Gänge ihr Sekret ergießen, dieser Hohlraum kann bis zu 11 mm tief sein. Klemmt sich da vorn, ganz an der obersten Spitze, ein Stein ein, der so groß ist, daß er nicht durch die Oeffnung der Papilla in den Darm hindurchgeht, der aber den Hohlraum nicht völlig bis zum Grunde ausfüllt, so ist es offenbar, daß sich in diesem Reservoir hinter dem verschließenden Steinchen das Sekret der Leber mit dem des Pancreas mischen kann. Opic ist darauf gekommen durch einen Fall, in welchem Halsted in Boston eine Operation machte wegen akuter Pancreatitis. Der Patient ging am Choc zugrunde, und bei der Sektion, die zwei Stunden nach dem Tode vorgenommen wurde, fand Opic ein Steinchen, die Spitze der Papilla verschließend, und Galle im Pancreasgang. Er knüpfte daran Tierexperimente, welche ergaben, daß Injektion von Galle in den Pancreasgang akute Entzündung der Drüse erregen. In meiner Arbeit über die Chirurgie der Gallenwege habe ich die Verhältnisse eingehend beschrieben. Opic gibt an, daß unter zehn Fällen dreimal die anatomischen Verhältnisse so liegen, daß beim

Verschluß der Mündung des Diverticulum Vateri Galle in den Pancreasgang übertritt. Bei dem in meinem Auftrage an 13 Leichen ohne Wahl gemachten Vaterischen Versuche — Zubindung der Papillenspitze und dann Injektion von blauer Lösung in den Choledochus — trat jedesmal die Farblösung in den Pancreasgang ein. Also es scheint, daß diese Verhältnisse doch nicht ganz selten so liegen, daß ein Uebertritt möglich ist.

b) **Subcutane benigne Epidermisgeschwulst.**

M. H.! Ich möchte anknüpfen an den Vortrag des Herrn Kollegen Pels-Leusden aus der vorigen Sitzung über versprengte Epidermisinseln (Deutsche medizinische Wochenschrift No. 34) und möchte zunächst bestätigen, daß ich in sehr vielen Fällen im Anschluß an die Heißluftkauterisation, also bei ausgedehnten Brandwunden zweiten und dritten Grades, auch habe beobachten können, wie die Epithelisation oder, besser, Epidermisation solcher tiefen Brandwunden von Drüsenresten vor sich geht. Man kann diese Epidermisation noch erheblich fördern, und man kann sie auch durch therapeutische Maßnahmen hindern; alle Maßnahmen, welche eine starke Granulation anregen, verhindern die Epidermisation. Es ist ja ganz klar, daß die kleinen Epithelreste, die in solchen Fällen vorhanden sind, durch eine schnelle Granulation überwuchert und abgeschlossen werden. Ich habe als das beste Mittel, solche großen Wundflächen zur Epidermisation anzuregen, gefunden, daß man die großen Flächen möglichst für einige Minuten direkt der Sonne aussetzt oder sie etwas längere Zeit einfach lufttrocken werden läßt. Das ist die mildeste Art der Aetzung. Geht das nicht, so ist es ein sehr gutes Mittel, mit dreiprozentiger Argentumlösung ganz im Anfang, bevor noch die Rosafärbung der Wunde auftritt, eine Aetzung zu machen. Gleichfalls gute Dienste leisten feuchte Verbände mit 1 : 500 oder 1 : 800 Argentumlösung. Kontraindiziert sind stärkere Lösungen oder Tuschieren mit dem Stift.

Ich möchte Ihnen noch einen höchst merkwürdigen Tumor demonstrieren, den ich vom Oberschenkel eines Mannes exstirpiert habe; ich kann ihn nach dem makroskopischen und dem mikroskopischen Befund eigentlich nicht anders auffassen als einen Naevus hypertrophicus subcutaneus.

Das ganze sieht aus wie eine große, subcutan gelegene Cyste, in die von allen Seiten starke papilläre Wucherungen erfolgt sind. Die Wandungen bestehen alle aus degenerierten Epidermispapillen mit vielschichtigem Plattenepithel. Ich zeige Ihnen hier den

Tumor, einen Schnitt durch die Geschwulst, an der Sie die drei Schichten hypertrophierter Epidermis erkennen, sowie eine Zeichnung nach dem Befund. Die Cyste stand durch mehrere, offenbar sekundär entstandene Durchbrüche mit der Oberfläche in Verbindung und entleerte nach außen das rahmige Epidermissekret.

4. Herr Neuhäuser: Ueber einige **unbekannte Typen der Nierenhypernephrome.** (Mit epidiaskopischer Demonstration.) Die aus verlagerten Nebennierenkeimen hervorgegangenen Geschwülste der Niere, die sogenannten Hypernephrome, unterscheiden sich vom normalen Nebennierengewebe dadurch, daß man an ihnen sehr selten mehrere oder gar alle Schichten der Nebennierenrinde erkennen kann; außerdem ist ihr Fettgehalt meist ein kolossaler, wie er zwar in den Geschwülsten der Nebenniere, nicht aber in den normalen Organen selbst vorkommt.

Neuhäuser demonstriert nun einen Fall eines äußerst rapid wachsenden, malignen Nierentumors, der, abgesehen von der Größe und stärkeren Färbung der Parenchymzellkerne, aussieht wie normale Nebennierenrinde; man kann deutlich eine Zona glomerulosa erkennen, an die sich eine Zona fascicularis anschließt; stellenweise ist sogar auch eine Zona reticularis angedeutet. Die Zellen selbst enthalten so gut wie gar kein Fett; ihr Leib färbt sich nach Formalinfixierung und Alkoholhärtung mit Pikrinsäure intensiv gelb, wie die normale Nebenniere, ganz im Gegensatz zu den gewöhnlichen Hypernephromen, deren Parenchymzellkörper — infolge der Extraktion des Fettes durch den Alkohol — farblos bleibt.

Die zwei nächsten Fälle sind Hypernephrome, deren Stroma entsprechend dem Gefäßverlauf hochgradig verdickt ist. An manchen Stellen könnte man glauben, einen echten Tumor vom Typus des Bindegewebes vor sich zu haben: zahlreiche Zellen mit großem, ovalem, stark gefärbtem Kerne und reichlicher Intercellularsubstanz. Sie engen die Parenchymzellen ein, indem sie sich zwischen denselben vorschieben und sich ihnen bogenförmig anlagern.

Zwei weitere Fälle gehören demselben Typus an. Sie enthalten ebenfalls stark wucherndes Stroma mit großen Kernen, das die Parenchymzellen zerstört; außerdem aber echtes polymorphzelliges Sarkom. Dieses letztere hat sich aus dem wuchernden Stroma entwickelt. Der letzte dieser beiden Fälle ist charakterisiert durch kolossale Riesenzellen mit vielen Kernen, welche sich besonders zahlreich in der Milzmetastase finden.

Auf Grund dieser Befunde ist Neuhäuser der Ansicht, daß sich die Sarkome der Nebenniere sowie der akzessorischen,

bzw. versprengten Nebennierenteile aus dem Stroma und nicht aus den Parenchymzellen entwickeln, wie dies von einigen Autoren behauptet wurde. Gestützt wird diese Ansicht durch die neuesten Ergebnisse der Entwicklungsgeschichte, nach welchen die Parenchymzellen der Nebennierenrinde epithelialer Natur sind.

5. Herr Roeder: M. H.! Gestatten Sie mir, Ihnen zwei recht interessante Präparate zu demonstrieren:

a) Das erste Präparat, eine **Aktinomykose,** stammt von einer 34 Jahre alten, aus Rußland gebürtigen Frau, die vor sieben Jahren mit Husten, leicht blutigem Auswurf und Nachtschweißen erkrankte, Erscheinungen, welche in kurzer Zeit wieder völlig zurückgingen. Sieben Jahre später machte sie eine Influenza durch, an die sich eine linkseitige Pleuritis anschloß. Es bildete sich daraus ein Empyem, das in vier Wochen zweimal eine Rippenresektion erforderlich machte. Im Verlaufe der Beobachtung wurde Aktinomykose festgestellt. Die Wunden heilten anfangs scheinbar, brachen aber bald wieder auf, und es blieb eine Schwellung der Weichteile zurück, derentwegen Patientin das hiesige Jüdische Krankenhaus aufsuchte.

Die Untersuchung der Patientin ließ eine erhebliche Retraktion der linken Thoraxhälfte erkennen, eine enorme Schwellung der Weichteile dieser Gegend, welche sich vorn bis auf die Bauchhaut erstreckte. Der Schall über diesen Stellen war teils abgeschwächt, teils absolut gedämpft; das Atemgeräusch war ebenfalls abgeschwächt; links hinten unten hatte es amphorischen Beiklang, und bei Druck auf die Fisteln entleerte sich milchiger Eiter, der massenhaft Körnchen enthielt, die mikroskopiseh als Aktinomyces erkannt wurden. Im Auswurf fanden sich ebenfalls viele weißlich-gelbe Körnchen, die sich aber unter dem Mikroskop als Leptothrixfäden erwiesen. Daneben enthielt das Sputum Eiter und elastische Fasern. Durch einen langen Schnitt, der am Rippenbogen begann, die linke Thoraxhälfte umkreiste und nach hinten bis zum fünften Processus spinosus aufstieg, wurde der Krankheitsherd freigelegt. Die gesamten Weichteile waren in Schwarten verwandelt, von denen aus fistulöse Gänge in die Tiefe führten. Durch eine solche Fistel kam man in eine hinter den Rippen gelegene Höhle, die sich von der fünften bis achten Rippe erstreckte. Diese Rippen wurden vom Sternalansatz bis zu ihrer Insertion an der Wirbelsäule reseziert und so die Höhle freigelegt, die aktinomykotische Granulationen enthielt; sie wurde als in der Lunge befindlich erkannt und bildete mit der Pleura pulmonalis und costalis eine knorpelharte Masse. Alles Kranke wurde aus der Höhle, die dicht an den Herzbeutel heranreichte, mit Messer und Scheere entfernt; es gelang dies, ohne

daß der Herzbeutel verletzt wurde. Man konnte deutlich die Pulsation des Herzens sehen und fühlen, ja sogar das Herz durch das Pericard hindurch zwischen die Finger nehmen. Die Höhle wurde gesäubert, die Blutung durch Kauterisation mit heißer Luft gestillt und der ganze erkrankte Hautmuskellappen ebenfalls exstirpiert. Am Schlusse der Operation schwerer Kollaps, der nach Kampferinjektionen und Kochsalzinfusion bereits fünf Stunden nach der Operation überwunden war. Die ersten Tage erholte sich Patientin und war so gut wie fieberfrei, aber schon nach acht Tagen begann die Temperatur leicht zu steigen, der Zustand der Patientin verschlechterte sich, allmählich wurden die Temperaturen re- und intermittierend; es traten Durchfälle auf, des öfteren Kollapse; der Urin, der anfangs nur einen Hauch Albumen enthielt, wurde eiweißreicher, und 32 Tage nach der Operation ging Patientin unter den Erscheinungen von Herzschwäche zugrunde.

Bei der Nekropsie wurden die Brustorgane im Zusammenhang mit dem Sternum und der die Höhle begrenzenden und mit der Pleura untrennbar verwachsenen Rippe herausgenommen.

Hier in der linken Lunge sehen Sie eine hühnereigroße Höhle, die unten vom Zwerchfell und medial vom Herzbeutel begrenzt wird. Von Granulationen ist in der Höhle noch nicht viel zu erkennen, anderseits hat die Untersuchung nichts Krankes mehr nachweisen können. Der Herzbeutel ist völlig intakt. Die laterale Begrenzung bilden Lunge, Pleura pulmonalis und costalis, die in eine dicke, untrennbare Schwarte umgewandelt sind, die ebenfalls keine Aktinomyces mehr enthält. Betrachten wir nun das Herz, so sehen Sie auf der Vorderfläche des linken Ventrikels den Durchschnitt durch einen erbsengroßen, im Herzmuskel gelegenen Absceß, der bei frischer Untersuchung des Inhalts typische Strahlenpilze hat erkennen lassen. Im übrigen ist das Herz schlaff und die Muskulatur sehr trübe, sonst finden sich keine Veränderungen an ihm.

In der Literatur finden sich zahlreiche Fälle, in denen eine Aktinomykose der Lunge, Pleura oder des Mediastinum auf den Herzbeutel übergegriffen und sekundär das Herz selbst affiziert hat, aber nur in ganz seltenen Fällen sind so wie hier wirklich metastatische aktinomykotische Abscesse im Herzmuskel bei intaktem Pericard gefunden worden.

Die Nieren sind ebenfalls schwer entzündlich verändert und zeigen hier und da bis erbsengroße Abscesse in der Rinde von der gleichen Natur wie der im Herzmuskel. Diese schwere Schädigung von Herz und Nieren genügte ja wohl, den Tod der Patientin herbeizuführen.

b) **Hydronephrose.** Das zweite Präparat betrifft einen 16jährigen Jungen, dessen Krankheit in frühester Jugend — etwa mit

zwei Jahren — begann. Es trat Bettnässen auf, anfangs nur nachts, später auch am Tage, dabei Schmerzen in der Eichel bei der Harnentleerung, ohne daß eine Ursache dafür hätte gefunden werden können. Im Laufe der Jahre trübte sich der Urin, die Schmerzen nahmen zu, Patient mußte stündlich urinieren und bei der Palpation fülte man die linke Niere erheblich vergrößert — sie reichte bis zur Nabelhorizontalen. Ein Stein war in der Blase nicht festzustellen. Die leere Blase fühlte man als einen ballonartigen Körper, der noch in leerem Zustande die Symphyse um drei Querfinger überragte. Die Harnleiter waren vom Mastdarm aus als dicke Stränge zu fühlen. Ein weiteres Symptom bestand in Polydipsie und Polyurie. Von Zeit zu Zeit traten die heftigsten Tenesmen auf, sodaß Patient überhaupt keinen Urin entleeren konnte, zu anderen Zeiten wieder ging die Miktion ziemlich leicht von statten. Dabei war der Urin inzwischen dick-eitrig geworden. Einen vorübergehenden Erfolg hatte ein Dauerkatheter, durch welchen gleichzeitig Blasenspülungen vorgenommen wurden. Bald aber kehrte der frühere Zustand zurück. Ueberdies hatte Patient eine angeborene Enge des Aortensystems, zu der eine Insuffizienz noch hinzugetreten war.

Inzwischen war Patient 16 Jahre alt geworden, er war fast immer auf den Katheterismus angewiesen und hatte alle zwei bis drei Stunden Miktionsdrang, ein qualvoller Zustand, der durch Anlegen einer suprapubischen Fistel erleichtert werden sollte. Zu diesem Zwecke kam Patient Anfang dieses Jahres ins Krankenhaus. In den ersten Tagen war der Zustand einigermaßen erträglich, sodaß abgewartet wurde, bald aber stellten sich urämische Anfälle ein, denen Patient noch vor der Operation, 14 Tage nach der Aufnahme, erlag.

Bei der Sektion wurde der Befund erhoben, den Sie hier sehen. Beide Nieren sind in große, schlaffe Säcke umgewandelt, die massenhaft Eiter enthielten. Er wurde abgespült, die Niere dann mit Flüssigkeit gefüllt und so gehärtet. Dabei konnte man sich überzeugen, daß makroskopisch von Parenchym nichts mehr zu sehen war. Eine papierdünne Schale umschließt die Flüssigkeit. Diese beiden Hydronephrosen setzen sich fort in Ureteren, die frisch die Dicke von leicht gefüllten Dünndärmen hatten, durch die Härtung etwas geschrumpft sind; dabei sind auch hier die Wandungen sehr dünn, sodaß die Volumenzunahme auf einer enormen Dilatation der Harnleiter beruht. In großen Windungen verlaufen die Ureteren zur Blase, die die Größe eines Kindskopfes hat. Die Muskulatur ist nicht verdickt, es finden sich nur Andeutungen von Trabekeln, die Schleimhaut ist etwas derber als normal, im großen ganzen aber doch zart. Eine Vergrößerung der Prostata ist nicht vorhanden, ebensoweig eine Verengerung in der Harnröhre.

Fragen wir nun nach der Ursache für die Entstehung der Retentionszustände, so ist ein organisches Hindernis auszuschließen Die Harnröhre ist für einen dicken Katheter bequem durchgängig, in der Blase ist ebenfalls kein Hindernis, — keine Prostatavergrößerung, kein Stein, — der die Miction hätte hemmen können. Die Mündungen der Harnleiter in die Blase sind ebenfalls normal; es bleibt nur übrig, daß es sich um eine Störung in der Funktion der Blase handelte, derart, daß eine völlige Entleerung nicht hat zustande kommen können, daß ursprünglich eine paradoxe Ischurie bestand, die allmählich zur Dilatation der zentral gelegenen Abschnitte geführt hat. Die Blasenmuskulatur weist im mikroskopischen Bilde keine Veränderungen auf. Wir haben es demnach mit doppelseitigen Hydronephrosen mit gleichzeitiger Erweiterung der Ureteren aus unbekannter Ursache zu tnn. Bemerken will ich noch, daß das Herz erheblich vergrößert war und die Aortenklappen erhebliche Veränderungen aufwiesen.

6. Herr Israel: Demonstration eines **Präparats von metastatischem Karbunkel der Niere.**

Der 37jährige Patient hat bis vor zwei Monaten in voller Gesundheit seinen Dienst als Hauptmann versehen. Damals bekam er einen Nackenkarbunkel. Als dieser fast geheilt war, erhielt er vor 23 Tagen von seinem Sohne beim Spielen einen Tritt mit dem Stiefelabsatz in die linke Flanke. Er empfand heftigen Schmerz während einer halben Stunde. Am nächsten Tage Steigerung der Schmerzen, am übernächsten Tage Temperatur 39,9°. Schmerzen und Fieber dauerten an; allmählich bildete sich eine Schwellung in der linken Flanke.

Bei der Aufnahme fand man eine fluktuierende starke Schwellung in der linken Lumbalgegend; die Resistenz erstreckte sich bis zur Mittellinie und abwärts bis zur Mitte zwischen Nabel und Symphyse. Im Urin ein wenig Albumen, viel Leukocyten, wenig rote Blutkörper. Bei der Operation findet man eine enorme paranephritische Eiterung; die vordere Wand der Eiterhöhle wird von der Hinterwand der medianwärts verdrängten Niere gebildet, welche, von Granulationen bedeckt, an verschiedenen Punkten Eitertropfen austreten läßt. Da sich bei der Probeinzision eine tiefgehende, eitrige Infiltration der Niere zeigt, wird sie exstirpiert.

Präparat: Die Hinterfläche der Niere zeigt in 8 cm Längs- und 5,5 cm Quermesser einen aus der Kapsel hervorgegangenen Granulationsbelag. Ihr oberes und unteres Dritteil ist unverändert, während ihr mittleres stark im Diameter antero-posterior verdickt ist. In der Mitte des Konvexrandes erhebt sich eiue stark pflaumengroße Prominenz, welche in ihrem hinteren Abschnitt von vielen Abscessen durchsetzt ist. Diese Partie war bedeckt von dem oben

genannten granulierenden Kapselrest. Auf dem Durchschnitt zeigt sich das obere und der größte Teil des unteren Dritteils der Niere frei von gröberen Veränderungen, während das mittlere Dritteil eingenommen wird vou einer geschwulstähnlich über die Schnittfläche stark hervorquellenden Gewebeveränderung, welche aus kleinen, gelben, zum Teil konfluierenden, zum Teil isolierten Herdchen und Miliarabscessen besteht. Ein Teil dieser Herde von Stecknadelkopfgröße und darüber läßt eine zentrale, dellenartige Vertiefung und einen gelben elevierten Rand erkennen. An andern Stellen finden sich wieder isolierte miliare Abscesse in einer gelatinös veränderten Grundlage. Der ganze karbunkelartige Herd ist annähernd ovoid; seine obere Hälfte nimmt die Marksubstanz ein, seine untere liegt im wesentlichen in der Rindensubstanz, und reicht bis an die Kapsel.

Patient ist geheilt worden, nachdem noch eine bald nach der Nephrektomie einsetzende eitrige Pleuritis der rechten, also entgegengesetzten Seite die Rippenresektion erfordert hatte. Die in den Nierenabscessen enthaltenen Mikroorganismen erwiesen sich als Staphylococcus aureus, der unzweifelhaft auf hämatogenem Wege von dem Nackenkarbunkel in die Niere importiert worden ist. Unentschieden muß es bleiben, ob das Trauma einen Locus minoris resistentiae für die Ansiedlung der Mikroben geschaffen hat, oder ob es nur die Verbreitung der Eiterung auf das zirkumrenale Gewebe herbeigeführt hat.

7. Herr Schlesinger: **Ueber Prostatektomie.** (Siehe den Vortrag im II. Teil dieses Bandes, S. 71.)

Sitzung am 13. November 1905.

Vorsitzender: Herr Körte; Schriftführer: Herr Israel.

Vor der Tagesordnung: 1. Herr Körte: **Fall** von **Ohrenplastik.**

M. H.! Die 41jährige Arbeiterin B. R. (No. 2885/05), welche ich Ihnen vorstelle, kam am 5. März 1905 ins Krankenhaus mit Abreißung des rechten Ohres infolge eines Falles von der Treppe, nur ein kleiner Teil des Ohrläppchens war erhalten. Es wurde versucht, den abgerissenen Teil, welchen die Patientin mitbrachte, wieder anzunähen. Die Anheilung erfolgte aber nicht, es resultierte ein völliger Defekt des rechten Ohres. Der Rest des Läppchens wurde durch Narbenzug völlig abgeplattet. Die Entstellung war sehr stark, daher wurde versucht, eine Ohrmuschel plastisch wieder herzustellen. In Anlehnung an das Verfahren des Herrn König jun. (Altona) für Nasenflügelersatz (welches ich auch einmal mit Erfolg benutzt habe) wurde aus der linken Ohrmuschel ein Stück ausgeschnitten,

welches am freien Rand 3 cm, an der Basis 1 cm breit war, durch die ganze Dicke der Ohrmuschel. Der Defekt wurde vernäht und hat, wie Sie sehen, keine Entstellung hinterlassen. An der hinteren Zirkumferenz des rechten Gehörgangs wurde die Narbe exzidiert und dann das entnommene Ohrstück eingepflanzt und eingenäht. An den unteren Rand desselben wurde aus dem Reste des Ohrläppchens und der benachbarten Wangenhaut ein neues Ohrläppchen angelegt. Das eingepflanzte Stück wuchs an, und es wurde dann in einer zweiten Sitzung aus der Haut hinter dem Ohre ein u-förmiger Lappen ausgeschnitten und gedoppelt an den oberen Rand des implantierten Stückes angenäht. Der Defekt der Kopfhaut wurde durch einen Hautlappen vom Oberschenkel gedeckt. Seit dem letzten Eingriffe sind jetzt 5½ Monate verflossen, und Sie sehen, daß zwar kein vollkommenes Ohr, aber immerhin ein genügender Ersatz für die abgerissene Ohrmuschel gebildet ist.

2. Herr Brentano spricht über seine **Erfahrungen** bei **Gelenkschüssen** im **russisch-japanischen Kriege**. Ihnen liegen 28 Fälle zugrunde, die Vortragender mit Rücksicht auf die Verschiedenheit des Verlaufs und der Behandlung in infizierte und nichtinfizierte einteilt. Zwölf Fälle = 40 % waren infiziert. Diese stammten ohne Ausnahme aus den Schlachten bei Mukden, nach welchen sich die erste Hilfe und der Transport der Verwundeten unter besonders ungünstigen Verhältnissen vollzog und Infektionen deshalb häufiger vorkamen als nach früheren Kämpfen. Von den 16 nichtinfizierten Gelenkschüssen entfallen je drei auf das Knie-, Fuß-, Schulter-, Ellbogen- und Handgelenk, einer auf das Hüftgelenk. In allen Fällen, mit nur einer Ausnahme, hat es sich um Fernschüsse aus dem japanischen Infanteriegewehr (Kaliber 6,5 mm) gehandelt. Dementsprechend fehlten große Ein- und Ausschußwunden und starke Knochensplitterung. Vielmehr waren die Knochen entweder glatt durchschlagen oder nur seitlich rinnenförmig verletzt; in einzelnen Fällen mag auch nur die Kapsel beteiligt gewesen sein (oberer Recessus des Kniegelenks). Alle diese Fälle heilten rasch unter aseptischen fixierenden Verbänden. Nur in einem Falle war eine Operation (Arthrotomie) nötig behufs Entfernung eines Vollmantelgeschosses aus dem Hüftgelenk, in dessen Kapsel die Kugel steckengeblieben war und schwere Reizerscheinungen sowie Bewegungsstörungen hervorgerufen hatte. Der einzige Nahschuß (aus einem russischen Infanteriegewehr Kaliber 7,62 mm) auf 30 Schritt Entfernung hatte das Handgelenk zerschmettert und erforderte die Resektion, durch

die der Patient mit Erhaltung der Hand geheilt wurde. Die zwölf infizierten Gelenkschüsse betrafen hauptsächlich das Kniegelenk (sechs Fälle), seltener das Schulter- und Hüftgelenk (je 2 Fälle) und nur je einmal Ellbogen und Handgelenk. Vorwiegend waren es gleichfalls Fernschüsse aus dem Infanteriegewehr oder Verwundungen durch Schrapnells, nur einmal kam auch eine Handgranate in Frage, die eine Zerschmetterung des Handgelenks und Unterarms hervorgerufen hatte und eine Amputation im Oberarm nötig machte. Der betreffende Patient starb zwei Tage später an Tetanus, den er, wie mit Sicherheit anzunehmen ist, schon mitgebracht hatte. Zur Behandlung infizierter Gelenkschüsse empfiehlt Vortragender breite Inzisionen und Fixierung des verletzten Gliedes in einem großen, gefensterten Gipsverbande, zu dessen Verstärkung er sich mit Vorteil eines bisher wenig bekannten Materials, der Palmblätter,[1]) bedient hat. Resektionen wurden nur selten nötig und kamen vor allem beim Hüftgelenk in Frage, das sich durch große Einschnitte nicht gut freilegen läßt. Amputationen werden bei infizierten Gelenkschüssen primär nur dann nicht zu umgehen sein, wenn sie mit schweren Weichteil- oder Knochenverletzungen verbunden sind. Sekundär können sie nötig werden, wenn sich osteomyelitische Prozesse in den verletzten Knochen entwickeln oder progredienten Phlegmonen durch ausgiebige Einschnitte nicht Halt zu gebieten ist. Unter zwölf infizierten Gelenkschüssen wurden acht durch breite Inzisionen und zwei durch Resektionen zur Heilung gebracht. Von zwei Amputierten ist einer, wie oben erwähnt, an Tetanus gestorben, der andere hätte vielleicht sein Bein behalten, wenn man ihn nach breiter Eröffnung des infizierten Kniegelenks in einen gefensterten Gipsverband gelegt hätte.

Diskussion: Herr v. Bergmann: Ich kann nur meine Freude darüber aussprechen, daß Herr Kollege Brentano bestätigt hat, daß die frischen Schußwunden der Gelenke nicht immer primär infiziert sind. Ich möchte das sogar zu den Seltenheiten rechnen, während natürlich später, bei unzweckmäßigem Verhalten, bei Benutzung feuchter, von Blut und Transsudaten durchtränkter Verbände und bei einem solchen Transport wie von Mukden nach

[1]) Die Palmblätter, die zum Verpacken von Tabak gedient hatten und uns in großen Quantitäten von der Firma Loeser & Wolff (Elbing) geschenkt worden waren, sind von Herrn San.-Rat Dr. Hantel (Elbing) zuerst zu chirurgischen Zwecken benutzt worden.

Charbin — ich glaube, es sind nahezu 550 km! —, eine Infektion nicht wundernehmen kann. Wenn sie aber trotzdem in diesen Fällen mehrfach ausgeblieben ist, so zeigt das doch deutlich genug, wie oft die primäre Infektion diese Verletzungen verschont. Sodann möchte ich die Frage an den Herrn Vortragenden stellen: Ist die Herausnahme der Kugel bei dem Hüftgelenk notwendig gewesen, weil später Infektion hinzutrat, oder nicht? Ich möchte nämlich nicht so allgemein die Regel fassen, daß, wenn Fremdkörper im Kniegelenk oder in irgend einem andern Gelenk stecken, sie durchaus herausgenommen werden müßten. Die Anwesenheit der Fremdkörper möchte ich nicht als Indikation für den blutigen Eingriff ansehen, weil genug Fälle beigebracht sind, in welchen diese Fremdkörper dauernd einheilten.

Herr Brentano: Bezüglich dieser Frage möchte ich nur antworten, daß der letzte Patient, von dem ich redete, der Patient mit den 15 Schrapnellwunden, eine derartige Masse von Eiter in seinem Gelenk hatte, daß eine Resektion unumgänglich notwendig war.

Herr v. Bergmann: Die greife ich nicht an; die war unumgänglich notwendig. Ich meine den andern Fall, in dem die Kugel frühzeitig herausgenommen wurde, ohne daß sie eine Infektion gemacht hatte, und den Schluß, den Sie daran knüpften.

Herr Brentano: Da sah ich mich dazu gezwungen, weil er schwere Erscheinungen von Coxitis hatte und derartige Schmerzen, daß er sich ohne Krücken nicht fortbewegen konnte. Das Röntgenbild zeigte die Kugel deutlich im Gelenk, und ich glaube, wenn wir sie ihm nicht herausgenommen hätten, so wäre sie ihm bald wo anders herausgenommen worden.

Herr v. Bergmann: Das sind verschiedene Indikationen. Es ist eben ein Unglück, daß man die Kugel jetzt sieht und daß man deswegen glaubt, man müsse sie herausschneiden. Das war der Grund, weswegen ich widersprach. Gewiß, mit der Resektion muß man freigebig sein, besonders wenn „Ströme von Eiter aus dem Hüftgelenk" herauskommen. Also bei dem Hüftgelenk war die Resektion unvermeidlich, und ich glaube, daß dadurch dem Kranken das Leben gerettet worden ist. Etwas anderes ist es aber mit dem allgemeinen Schluß, daß, weil die Fremdkörper leicht nachzuweisen sind, mit diesem Nachweis allemal die Indikation zum Eingreifen, resp. ihrem Entfernen gegeben sei. Das glaube ich nicht unterschreiben zu können.

Herr v. Oettingen: Gestatten Sie, meine Herren, einige Worte zur Therapie der Gelenkschüsse und speziell zur Frage des Gipsverbandes. Eine so große Rolle der Gipsverband in den weiter rückwärts gelegenen Lazaretten spielt, — in der Front möchte ich sowohl vor einer Ueberschätzung als auch vor einer Uebertreibung der Gipsverbände bei Gelenkschüssen warnen. Ganz ab-

gesehen davon, daß die Technik des zweckmäßigen Gipsverbandes unter zehn Aerzten im Kriege nur von einem beherrscht wird und von den übrigen neun in der Kriegsarbeit ganz gewiß nicht gelernt wird, habe ich in meiner Kriegspraxis auch aus anderen Gründen die Indikationen sehr zurückgeschraubt; gewiß, die Immobilisation ist für den Kampf der Körpergewebe mit den Bakterien ein unschätzbares Hilfsmittel, doch schadet eine schlechte Immobilisation mit Gips mehr, als sie nützt. Sehr segensreich dagegen ist der Schienenverband, der mit einer oder zwei Gipstouren noch gefestigt wird. Speziell bei den Gelenkschüssen sehen die modernen Chirurgen sowohl im Frieden als auch im Kriege nicht nur auf eine Heilung, sondern auch auf einen möglichst vollkommenen Heilerfolg! Gelenkschüsse, die zu lange fixiert sind, heilen nicht ideal, und eine Massage mag in Kriegszeiten wohl möglich sein, kommt aber oft zu spät. Deshalb bevorzuge ich z. B. am Kniegelenk den Stärkeschienenverband. Bei normalem Verlauf habe ich nach alter Art am fünften Tage den Verband entfernt und etwa am zehnten mit aktiven und passiven Bewegungen angefangen; so werden die Resultate ideal und können einer Restitutio ad integrum ganz nahe kommen.

Anders bei der häufig vorkommenden Infektion des Kniegelenks. Wenn wir schon lange auf dem Standpunkt waren, daß an einer Kniegelenkswunde kein Krieger sein Leben verlieren darf, so sind wir jetzt zu der Forderung vorgedrungen, daß kein Soldat durch eine eintretende Sekundärinfektion sein Bein verlieren darf. Durch radikale, aber schematische Behandlung läßt sich das meines Erachtens erreichen. Mein Schema ist in kurzen Worten folgendes: Bei Sekundärinfektion mit Temperatursteigerung und Schwellung sowie intakter Patella Inzision seitlich und Drainage. Ist nach 24 Stunden die Temperatur nicht gefallen, so erfolgt Durchsägung der Patella, Aufklappung und Drainage des oberen Recessus. Vergehen nochmal 24 Stunden, ohne daß Besserung eingetreten ist, so gehe ich mit Auslassung der Ollierschen Methoden tiefer Drainage sofort an die Resektion, die als ultimum refugium auch das summum salus bleibt. Ich betone, der Zeitpunkt der Resektion soll viel früher denn im Frieden als gekommen erachtet werden, dann werden wir Kniegelenksschüsse ohne großen Defekt nicht mehr zu amputieren haben.

Ist die Patella gesplittert, so soll bei einer Infektion sofort mit Querschnitt aufgemacht werden, jeder Splitter der Patella sorgsam entfernt werden. Eventuell am nächsten Tage Resektion, wobei keine großen Scheiben entfernt zu werden brauchen. Auch hier haben rinnenförmige Schienen aus Pappe mit aufgebogenem Sohlenstück und wohlausgeschnittenem Loch für die Ferse vollkommen genügt.

Beim Hüftgelenk ist der Gipsverband dringend nötig; hier genügt die Fixation mit Schienen nicht. Wer aber je einen das Hüftgelenk fixierenden Gipsverband gemacht hat, wird in bezug auf das Gelingen der genannten Verbände im Kriege sehr pessimistisch sein! — Das aber soll uns nicht abhalten, sondern anspornen, den Gipsverband im Frieden mit immer größerem Nachdruck zu üben; dann wird er im Kriege, wo er nötig ist, seinen Zweck nicht verfehlen. Dringend nötig ist er aber bei den Diaphysenschüssen, die heute nicht zur Diskussion stehen.

Herr Hildebrandt: Ich möchte zu der Frage der Gelenkschüsse bemerken, daß wir in Südafrika die stecken gebliebenen Projektile in Ruhe gelassen haben und dabei gut gefahren sind. Schrapnellwunden eiterten häufiger; deshalb sind wir hierbei öfters zur Extraktion der Geschosse genötigt gewesen. Ich erinnere mich eines interessanten Falles. Ein Burenfeldkornet war bei Ladysmith durch ein Schrapnell verwundet. Das Geschoß stak noch zersplittert im Fußgelenk. Englische Aerzte hatten danach gesucht, es aber nicht gefunden. Ich habe dem Verletzten den Rat gegeben, sich nicht mehr operieren zu lassen. Die Wunde ist nachher zugeheilt; das Geschoß hat der Patient drin behalten, ohne jedoch Beschwerden davon zu verspüren.

3. Herr Brentano: Krankenvorstellungen. a) **Dermoid des Mundbodens.**

Patient, ein 28jähriger Schriftsetzer, bemerkte zuerst im Jahre 1900 eine Geschwulst unter der Zunge, die ärztlicherseits vom Munde aus geöffnet wurde, sich später wiederholt neu bildete und ärztliche Eingriffe erforderte. 16. Mai 1904 Aufnahme in das Städtische Krankenhaus am Urban auf des Vortragenden Abteilung. Status: Rechts vom Frenulum linguae entleerten sich, namentlich bei Druck vom Mundboden her, äußerst übelriechende, anscheinend eitrige Massen, und man konnte hier mit der Sonde etwa 4 cm tief nach dem Zungengrunde hin eindringen. 17. Mai 1904 erste Operation. Schnitt in der Submentalgegend nach von Hippel, in der Annahme, daß es sich um eine vereiterte Speichelcyste handle. Dabei ward die Glandula und der Ductus sublingualis aber intakt gefunden, dagegen oberhalb und nach hinten von der Glandula eine hartwandige Geschwulst festgestellt und inzidiert, aus der sich stinkende Detritusmassen entleerten. Drainage und Tamponade. 15. Juni 1904 mit geheilter Wunde entlassen. 16. Juli 1904 Neuaufnahme mit einem Rezidiv, das starke Atem- und Schluckbeschwerden macht. 20. Juli 1904. Zweite Operation. Spaltung der Unterlippe bis zum Zungenbein, Durchsägung des Unterkiefers mit der Drahtsäge. Exstirpation einer pflaumengroßen Geschwulst aus der Zungenmuskulatur, die aber keinen Zusammenhang mit dem Zungenbein oder Kieferknochen hat. Silberdrahtnaht des Kiefers. Die

Geschwulst erweist sich als ein Dermoid. 13. September 1904. Entfernung des Silberdrahtes, der zur Entstehung einer Fistel geführt hatte. Danach rasche Heilung.

Jetzt ist der Unterkiefer fest, die Narbe sehr wenig entstellend, und Patient hat keinerlei Beschwerden, ist vor allem im Gebrauche seiner Zunge garnicht behindert. (Vorstellung).

Diskussion: Herr Coenen: M. H.! In den letzten fünf Jahren sind in der v. Bergmannschen Klinik 29 Dermoide beobachtet und behandelt worden. Davon waren drei Dermoide des Mundbodens. Es handelte sich um eine 31jährige Frau, eine 44jährige Frau und um einen Patienten aus der Privatklinik von Exzellenz. Alle diese drei Dermoide waren vom Mundboden aus sichtbar und fühlbar und erschienen in der Submaxillar- oder Submentalgegend. Sie wurden alle durch Submaxillar- oder Submentalschnitt entfernt. Die Patienten wurden geheilt und bekamen keine Rezidive. Eine zeitweilige Durchsägung des Unterkiefers war in keinem Falle nötig. Die übrigen 26 in der Klinik beobachteten Dermoide verteilen sich folgendermaßen: zwölf auf den Hals, sieben auf Damm-, Steiß- und Kreuzbeingegend. zwei auf den knöchernen Schädel (einmal mit Fistula auris congenita bei einem dreijährigen Kinde), eins auf die Nase, drei auf die Supraorbitalgegend (eins mit Uebergang in Carcinom[1]), eins auf die Bauchdecken. — In der Poliklinik wurden in der Hälfte der Zeit, nämlich in den letzten 2½ Jahren 42 Dermoide beobachtet, darunter war ein Dermoid des Mundbodens bei einem 17jährigen Mädchen, das wie eine haselnußgroße Ranula aussah. Es wurde poliklinisch exzidiert. Von den übrigen 41 Dermoiden saßen 34 am Kopf, 3 am Hals, 2 am Damm, 1 in der Drosselgrube, 1 in der weiblichen Brust. Wir hatten also unter 71 Dermoiden im ganzen 4 Mundbodendermoide, das ist ungefähr 5½%.

b) **Lungenaktinomykose.**

24jähriger Buchbinder aus gesunder Familie, als Kind oft krank gewesen. Im Jahre 1901 Lungenentzündung, vermutlich das erste Symptom der beginnenden Aktinomykose, denn seitdem ist Patient nie mehr ganz gesund gewesen. Mitte August 1904 plötzlich Schmerzen in der linken Seite. Bald darauf entstand eine Geschwulst in der linken Brustwand. Deshalb Aufnahme auf die innere Abteilung des Städtischen Krankenhauses am Urban (Prof. Fraenkel). Punktion der Geschwulst ergab Aktinomycesdrusen. Deshalb Verlegung auf die äußere Station (Abteilung des Vortragenden).

Status: Blasser, magerer, leicht cyanotisch aussehender Mann, ohne Fieber. Hinten links, von der Mitte der Scapula abwärts, Schenkelschall mit abgeschwächtem Atmen und zahlreichen Rassel-

1) Siehe Heinrich Wolff, Langenbecks Archiv 1900, No. 62.

geräuschen. In der Höhe der sechsten und siebenten Rippe, zwischen Mamillar- und vorderer Axillarlinie, eine fünfmarkstückgroße, leicht erhabene Rötung der Haut ohne Fluktuation.

19. September 1904 Operation. Resektion der achten, neunten und zehnten Rippe von der Mamillarlinie bis zur mittleren Axillarlinie. Lunge mit dem Zwerchfell verwachsen, in feste Schwarten eingebettet, geschrumpft, zeigt nirgends Krankheitsherde. Inzision, Auskratzung und Kauterisation der Geschwulst, die sich als Durchbruchstelle eines Herdes darstellt.

Im Laufe der Nachbehandlung reichliche, eitrige Sekretion aus der Wunde und lange anhaltendes, remittierendes Fieber; Jodkali.

26. November 1904. Mit granulierender Wunde entlassen.

13. November 1905. Patient hat über 20 Pfund zugenommen, sieht ganz wohl aus und hat keinerlei Klagen oder Beschwerden. Ueber dem linken Unterlappen Dämpfung mit abgeschwächtem Atmen. In der Mitte der bogenförmigen Narbe hat sich in den letzten Tagen wieder ein kleiner Absceß gebildet, der durch die Haut gebrochen ist. Er wurde durch Auskratzung zur Heilung gebracht. (Vorstellung.)

Diskussion: Herr Karewski: Ich zeige Ihnen den Fall von Lungenaktinomykose, den ich vor acht Jahren publiziert habe, und zwar deswegen, weil in der Literatur immer bezweifelt worden ist, daß der Fall dauernd geheilt geblieben sei. (Demonstration.) Bei diesem Herrn ist fast der ganze rechte Unterlappen der Lunge fortgenommen worden. Durch die kolossale Thoraxresektion sind die ganzen Muskeln verloren gegangen, sodaß der Mann den Arm nicht bewegen kann. Er hat nie wieder Erscheinungen von seiten der Lunge gehabt, und es besteht bei ihm nicht einmal wie sonst häufig Ekzem in der alten Narbe.

Außerdem möchte ich Ihnen ganz kurz über drei Fälle von Lungenaktinomykose berichten, die ich im vergangenen Jahre in Vertretung des Herrn Prof. Israel im Jüdischen Krankenhause zu beobachten Gelegenheit hatte.

Ich habe in meiner Publikation vom Jahre 1898 darauf hingewiesen, daß man bei genauer Prüfung aller Fälle, die in der Literatur beschrieben worden sind, bei vielen feststellen kann, daß entweder nicht mit genügender Sorgfalt nach Aktinomykose gesucht oder, wenn man sie gefunden hat, nicht mit ausreichender Gründlichkeit operiert worden ist.

Unter diesen drei Fällen ist nun eine Frau, bei der man, als man die Krankengeschichte genau verfolgte, fand, daß die Erkrankung neun Jahre zurückdatierte. Damals hat man in Rußland ein Empyem bei der Frau operiert. Dann waren an der Empyemwunde Fisteln entstanden, die nun dauernd eiterten und sich immer weiter ausdehnten, sodaß, als die Frau schließlich neun Jahre nach

ihrer ersten Erkrankung mit einer Geschwürsbildung auf der ganzen linken Thoraxseite in das Krankenhaus kam, von Herrn Prof. Israel sofort die Vermutung der Lungenaktinomykose ausgesprochen wurde. Bei der Operation wurde auch nach dem betreffenden Herde gesucht, jedoch war es nicht möglich, ihn aufzufinden. Erst als später wiederum neue Fisteln auftraten und ich in Abwesenheit des Herrn Prof. Israel gezwungen war, einzugreifen, gelang es mir, bei der Verfolgung der Fisteln auf einen walnußgroßen Herd in der Lunge zu kommen, der von dem gesunden Lungengewebe vollkommen abgeschlossen war durch eine Kapsel, welche ihn schwartig umhüllte, so wie man gelegentlich einmal einen alten Lungenabsceß eingehüllt sieht. Bei der Operation habe ich das Zwerchfell verletzt und bin auch in die nach links hinübergezogene Leber gekommen — die Patientin hat lange Zeit Gallenfluß aus der Wunde gehabt. Seit dem zweiten Eingriff aber wurden in der Wunde keine Aktinomyceskörnchen mehr gefunden. Indessen haben wir die Patientin sechs Monate nach der Operation entlassen müssen, weil sie die Geduld verloren hatte, die vollkommene Vernarbung abzuwarten. Wir haben nichts weiter von ihr gehört, aber als sie entlassen wurde, machte sie den Eindruck einer lungengesunden Frau.

Unglücklicher endeten die zwei anderen Fälle, die allerdings auch unglücklicher begonnen hatten. Der erste betraf ein junges Mädchen, welches mit Lumbalabsceß und mit so hochgradiger Sepsis auf die Abteilung gebracht wurde, daß wir momentan nicht daran denken konnten, genauere Feststellungen vorzunehmen, sondern vor allen Dingen den Absceß zu inzidieren für nötig hielten. Schon bei der Untersuchung sprach ich die Vermutung aus, daß es sich um Aktinomykose handeln könnte, und bei der Operation zeigte sich sofort, daß Aktinomycesdrusen entleert wurden. Ich habe mich zunächst mit der einfachen Eröffnung des Abscesses begnügt. Das Krankenexamen ergab nun eine Dämpfung rechts hinten unten am Thorax, Aktinomyces im Sputum, und bei genauer Aufnahme der Anamnese ergab sich, daß die Kranke neun Monate vorher Pleuritis gehabt hatte, die sechs Wochen darauf rezidiviert war. Seither klagte sie über Stiche und Schmerzen in der Brust. Bei der einige Tage nach der ersten Inzision vorgenommenen Radikaloperation, welche einen sehr ausgedehnten Eingriff erforderte, stellte ich fest, daß jener Lumbalabsceß unzweifelhaft ein sekundärer war. Ich kam von ihm aus in eine kolossale Lungenhöhle hinein, die ich mit Resektion von vier Rippen freilegte. Ich konnte aber nicht an das Ende der Dinge gehen, weil die Eiterung neben der Wirbelsäule nach unten sich erstreckte. Patientin kollabierte so stark, daß die Operation unterbrochen werden mußte. Sie ist auch später nicht geheilt worden, sondern nach sieben Monaten bei uns an einem retroperi-

tonealen Absceß und Leberaktinomykose zugrunde gegangen. Aber bei der Sektion zeigte sich, daß der Lungenherd vollkommen ausgeheilt war.

Ganz ähnlich liegt ein weiterer Fall, dessen Präparat Ihnen in der letzten Sitzung unserer Vereinigung vorgelegt wurde; das ist der Fall von sekundärer Herzaktinomykose. In diesem Falle war sieben Jahre vorher Husten mit Lungenblutung aufgetreten, und die Patientin hatte bis zu der Zeit, wo wir sie gesehen haben, immer wieder Lungenerscheinungen gehabt, ja wiederholt Empyem. Aber obwohl man mehrere Monate, bevor sie bei uns aufgenommen wurde, Aktinomyces im Empyem gefunden hatte, hat man es nicht für nötig gehalten, operativ vorzugehen. Die Lungenerkrankung, die vorgefunden wurde, war so kolossal, daß fast die ganze linke Thoraxhälfte weggenommen, ein Teil des Zwerchfells reseziert und das Herz freigelegt werden mußte. Die Patientin hat die Operation überstanden, ist aber vier Wochen später an ihrer Herzaktinomykose zugrunde gegangen, nachdem der Lungenherd völlig ausgeheilt war.

Ich möchte mit Sicherheit behaupten, daß diese beiden Fälle genesen wären, wenn wir sie rechtzeitig hätten operieren können. Die Schwierigkeit liegt eben darin, daß man die Patienten in der Regel viel zu spät in Behandlung bekommt, zu einer Zeit, wo das Leiden bereits Metastasen gemacht und auf das Peritoneum oder die Leber übergegriffen hat oder retroperitoneal oder in der Wirbelsäule Herde sich befinden. Der Fall des Herrn Kollegen Brentano beweist ja auch, daß man Lungenherde beherrschen kann, wenn man rechtzeitig einzugreifen vermag. Die primäre Lungenaktinomykose dürfte in der Regel heilbar sein, die Patienten sterben nicht an ihr, sondern an den sekundären Erkrankungen.

Herr J. Israel: Während fast alle Lungenaktinomykosen in symptomatischer Hinsicht kaum von dem Bilde abweichen, das ich im Jahre 1885 gezeichnet habe, bin ich jüngst in der Lage gewesen, einen neuen Zug dieser Krankheit kennen zu lernen, den ich Ihnen mitteilen möchte. Ein 42jähriger Mann hustete seit sieben Monaten, war kraftlos, appetitlos, aber weder blaß, noch abgemagert. Nach drei Monaten zeigte sich etwas Blut im Auswurf. Seit zwei Monaten bestand Abendfieber. Bald nach Beginn der ersten Erscheinungen traten starke Schmerzen in der Fossa supraspinata sinistra, im linken Vorderarm und besonders der linken Hand auf, welche sich stets kalt anfühlte. Der linke Oberlappen zeigte absolute Perkussionsdämpfung bis vier Querfinger breit unter der Spina scapulae. Es bestand ein intensiver Druckschmerzpunkt in der Fossa supraspinata, zwei Querfinger breit nach außen von der Wirbelsäule, und ein zweiter unterhalb der Spina scapulae, zwischen dem hintern Schulterblattrand

und der Wirbelsäule. Die ganze obere Thoraxhälfte bewegte sich nicht bei der Atmung. Im Sputum fanden sich reichliche Actinomyces. Sieben Wochen später findet man eine deutliche Schrumpfung des linken obern Thoraxumfangs. Die Schmerzen im Vorderarm und der Hand sind unerträglich heftig beim Gehen und Sitzen, verschwinden im Liegen. Als ich einige Monate später den Patienten wiedersah, der inzwischen mit Röntgenstrahlen behandelt worden war, fand ich das Phänomen, von dem ich Ihnen berichten will, nämlich ein ausgedehntes subcutanes Emphysem der linken oberen Brusthälfte, welches sich hinten auch auf die rechte Fossa supraspinata verbreitete. Offenbar hat die Affektion der Lungenspitze zunächst den Plexus brachialis in Mitleidenschaft gezogen, und schließlich ist ein, vielleicht durch die Röntgenbestrahlung beschleunigter, Zerfall aktinomykotischen Lungengewebes eingetreten, der sich über die verwachsenen Pleurablätter hinaus erstreckt und zum Austritt von Luft in das subcutane Gewebe geführt hat.

Herr Körte: Nach meinen Erfahrungen, die, wie ich bekennen muß, nicht ganz so glücklich sind, kommt es wesentlich darauf an, wo die Lungenaktinomykose sitzt, ob die Herde tief sitzen und ob sie sehr ausgebreitet sind. Die Fälle, die ich gesehen habe, sind nicht geheilt worden. Die Aktinomykose war so durch das Organ verteilt, daß auch beim fleißigsten und unerschrockensten Operieren eine völlige Freilegung der Herde nicht möglich gewesen wäre.

4. Herr Körte: Vorstellung zweier Fälle von **Resektion** des **Ganglion Gasseri** wegen **Trigeminusneuralgie**. M. H.! Die beiden Kranken, welche ich Ihnen vorstelle, sind nach der von Herrn Lexer angegebenen Modifikation des Krauseschen Verfahrens operiert worden.

Fall 1. Wilhelmine Sch., 54 Jahre alt, 9. Juni 1903 bis 1. August 1903. No. 592/1903. Vorgeschichte: Seit fünf Jahren anfallsweise Schmerzen in der rechten Gesichtshälfte, vor drei Jahren Resektion des supraorbitalen Nerven (in Potsdam). Die Schmerzen sistierten für einige Monate, kehrten aber dann um so heftiger und um so häufiger wieder. Conamen suicidii. Befund: Hochgradige Druckempfindlichkeit der ganzen rechten Gesichtshälfte und Schädelhälfte. Schon leichter Druck auf den Supraorbitalnerven löst sehr starke Schmerzen aus. Operation am 12. Juni 1903. Umschneidung des Temporallappens. Abschieben des Periosts und des Temporallappens. Subcutane Durchtrennung des Jochbogens. Nach Abwärtsziehen des Lappens und Jochbogens Eröffnung des Schädels mit Doyenscher und Sudeckscher Fraise. Dura an einer Stelle angerissen, tamponiert. Resektion des Knochens bis nahe an das Foramen ovale mit

Luerscher Zange. Abschieben der Dura an der Innenseite. Unterbindung der Meningea media. Weitere Ablösung. Ziemlich starke venöse Blutung. Einlegen des Hirnspatels. Am dritten Ast entlang gehend, wird das Ganglion freigelegt. Anhaltende venöse Blutung erfordert mehrfach temporäre Tamponade. Ganglion mit Elevatorium freigemacht. Zweiter und dritter Ast scharf durchtrennt. Fassen mit Thierschscher Zange. Herausdrehen des Stammes des Ganglions und des ersten Astes. Tampon, kleines Drain. Hautmuskelperiostlappen eingenäht. Uhrglas aufs Auge. Verlauf: In den ersten Tagen leichte Temperaturerhöhungen, Ausfluß von Cerebrospinalflüssigkeit. Augenhintergrund normal. Klagen über Parästhesien, taubes Gefühl in der rechten Gesichtsseite. Geschmacksstörungen der rechten Zungenhälfte. Wunde glatt geheilt. Keine Kieferklemme, ganz minimale Störungen im Facialisgebiet. Heilung. Das Ganglion mit einem Stück des Stammes und seinen drei Aesten ist leider trocken aufbewahrt, und dadurch sehr wenig anschaulich geworden. Die Patientin ist seit der Operation (etwa $2^1/_2$ Jahr) von ihrer Neuralgie befreit. Im Gebiete des rechten Trigeminus besteht herabgesetzte, nur taktile Sensibilität.

Fall 2. Mar., 48 Jahre alt, 5. August 1905 bis 14. Oktober 1905. No. 1733/1905. Vorgeschichte: Vor fünf Jahren erkrankt mit Schmerzen in der rechten Gesichtsseite, Zuckungen (infolge einer Erkältung nach Fahrt über Land). Im September 1904 und Oktober 1904 Operation (außerhalb): Resektion des supraorbitalen, infraorbitalen und dritten Astes. Keine nennenswerte Besserung: andauernd unerträgliche Schmerzen. Befund: Kräftiger Mann. Sehr heftige Schmerzen in der rechten Gesichtshälfte, besonders beim Sprechen und Kauen. Sprache sehr undeutlich. Facialis intakt. Eine feine Narbe oberhalb des Auges in der Braue, unterhalb des Auges und am Kieferrande. Schmerzen sollen vom rechten Mundwinkel nach dem rechten äußeren Augenwinkel ausstrahlen, bis in die Schläfe. Vom äußeren rechten Augenwinkel bis zur Ohrmuschel und hinunter bis zum Kieferrande besteht besonders ausgesprochene Schmerzhaftigkeit, feine Nadelstiche werden aber nicht empfunden. Augenhintergrund normal. Operation am 10. August 1905. Lappenschnitt über dem Jochbogen, Facialisäste geschont. Starke arterielle Blutung. Subcutane Durchtrennung des Jochbogens mit Meißel und Drahtsäge. Hautperiostlappen samt Jochbogen nach unten geschlagen. Schädelknochen mit Fraise und Zange weggenommen bis zur Crista infraorbitalis. Schädelbasis bis Foramen ovale weggekniffen. Lebhafte Blutung aus Knochen und Dura. Arteria meningea media reißt beim Ablösen ein. Eindrücken eines Hakens ins Foramen spinosum. Am dritten Ast entlang gehend, wird das Ganglion freigemacht. Dura abgelöst. Klein wenig Liquor fließt aus. Dritter und zweiter Ast durchtrennt. Bei dem stumpfen Freimachen

des oberen Randes mittels Elevatoriums erfolgt plötzlich starke Blutung aus dem Sinus cavernosus, welche Tamponade erforderte. Die Wurzel des Trigeminus hinter dem Ganglion gefaßt, herausgedreht. Tamponade, kleines Drain. Hautnähte. Ganglion mit Wurzel und Aesten 4,5 cm lang. Verlauf: Anfangs Kopfschmerzen, Temperaturerhöhung, seröse Exsudation. Bei Verhaltung des Sekretes Nackensteifigkeit. Lumbalpunktion ergibt klare Spinalflüssigkeit. Parese des Oculomotorius, Abducens und Facialis. Die beiden Ersteren nach sechs Wochen wieder normal. Letzterer bessert sich allmählich. Heilung. Die Operation gestaltete sich bei dem zweiten Falle schwieriger durch sehr reichliche Blutung aus Weichteilen und Knochen, welche das enge Operationsfeld beständig überschwemmte und häufige Unterbrechung der Operation durch Tamponade erforderte. Die vorübergehende Parese des Oculomotorius und Abducens ist wohl die Folge der Tamponade, welche zur Stillung der Blutung aus dem Sinus cavernosus nötig war. Es besteht noch jetzt eine Parese des Facialis, welche durch den Druck des Hakens beim Herabhalten des Hautmuskellappens und des Jochbogens zu erklären ist und deren Rückbildung beginnt. Die neuralgischen Schmerzen sind völlig gewichen, es sind drei Monate seit der Operation verflossen.

5. Herr Körte: Beitrag zur **Bauchchirurgie.** (Siehe den Vortrag im II. Teil dieses Bandes, S. 81.)

Diskussion: Herr Brentano: Weiterer Fall von operativ geheilter akuter Pancreatitis. 40jähriger Fabrikarbeiter, J. J., 1888, linkseitige Brustfellentzündung. Im Sommer 1903 zum ersten Male stechende Magenschmerzen mit reichlicher Salivation. Seitdem kein Appetit, Abmagerung, aber kein Erbrechen und keine Störung des Stuhlganges. Am 28. November 1903 plötzlich mit Schmerzen im Leib, besonders in der linken Unterbauchgegend, erkrankt; später Erbrechen. Keine Stuhlverstopfung. 2. Dezember 1903. Aufnahme auf die Abteilung des Vortragenden. Status: Gut genährter, auffallend blasser Mann. Zunge stark belegt. Puls 86. Temperatur 37,9°. Leib meteoristisch aufgetrieben, überall leicht druckempfindlich, besonders über dem linken Hypochondrium. Im Urin Spuren von Eiweiß, kein Zucker. Resistenzen nicht zu fühlen. In den nächsten Tagen entwickelt sich unter Fieber von remittierendem Charakter zunächst eine handtellergroße Dämpfung über dem linken Rippenbogen (Bursaexsudat), dann eine Dämpfung über den untersten, linken Lungenabschnitten und bald darauf eine schmerzhafte Resistenz in der Lumbalgegend. Diagnose: retroperitoneale Eiterung infolge von Pancreasnekrose. Bei der Probepunktion werden Fettgewebsnekrosen aspiriert. 8. Dezember 1903. Lumbalschnitt. Freilegung des retroperi-

tonealen Raumes. Fettgewebe ödematös und durchsetzt mit zahlreichen Nekrosen. Nekrotische Pancreasteile werden nicht aufgefunden. Tamponade der Wunde. Allmählich kommt es zu einer starken Eiterung aus der Wunde, und vom 18. Tage nach der Operation an stoßen sich bis fingergliedlange, nekrotische Pancreasfetzen ab. Infolge der lange fortgesetzten Drainage entsteht später eine Colonfistel, die angefrischt, übernäht und nach Dieffenbach von unten her gedeckt wird. 6. Mai 1904. Entlassung mit fast geheilter Wunde. 13. November 1905. Patient wird völlig beschwerdefrei vorgestellt. Urin eiweiß- und zuckerfrei. An der Stelle der Inzision allerdings ein großer Bauchbruch.

6. Herr Nordmann: a) **Exstirpation** des **Larynx** und **Pharynx** wegen **Carcinom**. M. H.! Es ist Ihnen bekannt, daß die direkte postoperative Mortalität nach der Exstirpation des Larynx früher eine ziemlich hohe war und noch vor zehn Jahren über 40 % betrug. Die Sterblichkeit war in weit über der Hälfte der Fälle durch die Aspirationspneumonie bedingt, die dadurch zustande kam, daß Pharynxsekret und Wundsekret in die Luftröhre einflossen. Es war deshalb kein Wunder, daß sich die Laryngektomie besonders bei den Laryngologen keines großen Vertrauens erfreute. In den letzten Jahren haben sich nun diese Verhältnisse erheblich gebessert, und zwar durch eine Methode, welche ein Einsickern des Pharynx- und Wundsekrets in die Luftröhre unmöglich macht. Wir verdanken diese Verbesserung der Erfolge der Exstirpation des Larynx den konsequenten und mühevollen Versuchen Glucks und Jellers. Der erstere Autor hat mit seiner Methode, die anfangs wenig nachgeahmt wurde, sich jetzt aber nach Verbesserungen durch Bardenheuer, Poppert und Rotter allgemeiner Wertschätzung erfreut, ausgezeichnete Erfolge erzielt, sodaß die Mortalität nach seinen Laryngektomien, bei denen einige Male der ganze Pharynx mitexstirpiert wurde, auf 8 % herabgegangen ist. Es ist damit der Beweis erbracht worden, daß bei richtigem Vorgehen die Gefahren der Larynxexstirpation gering werden und die Patienten, wie Gluck betonte, ihrem Beruf und ihrer Familie wiedergegeben werden können.

Ich erlaube mir, Ihnen einen Patienten vorzustellen, dem Herr Geheimrat Körte im Mai d. J. wegen eines Carcinoms den Larynx und einen großen Teil des Pharynx mit Teilen der Zungenwurzel entfernt hat.

Der Patient ist 48 Jahre alt und gab an, seit fünf Monaten heiser zu sein und nur mit Anstrengung sprechen zu können. Einige

Wochen vor der Aufnahme war dann eine Verschlimmerung eingetreten, das Schlucken war sehr beschwerlich geworden, sodaß eine allmähliche Abmagerung um 38 Pfund eingetreten war. Der Befund war folgender: Heisere Sprache; Kehlkopf steigt beim Schlucken auf und ab. An beiden Halsseiten, entlang dem inneren Rande des linken wie rechten Kopfnickers, fühlt man einige bis haselnußgroße, harte Drüsen, die verschieblich sind und von denen sich die Haut abheben läßt. Bei der Laryngoskopie sah man einen gewulsteten Tumor auf der rechten und vorderen Seite des Pharynx, der die Epiglottis mitergriffen hatte und es unmöglich machte, das Innere des Larynx zu übersehen. Der fühlende Finger konstatierte, daß der Pharynxtumor ziemlich derb und höckrig war und auch auf den Zungengrund übergegangen war. Die Operation wurde am 24. Mai 1905 vorgenommen. Narkose in sitzender Haltung. Großer Bogenschnitt von einem Processus mastoideus über das Zungenbein hinweg zum andern. Exstirpation der Drüsen an dem inneren Rande der beiden Sternocleidomastoidei. Längsschnitt über den Kehlkopf in der Medianlinie, Freimachung der Vorder- und Seitenteile. Dann Lagerung mit hängendem Kopf. Spaltung des Ligamentum thyreo-hyoid. Eröffnung der Pharynxhöhle. Betupfen der Schleimhaut mit Kocherscher Lösung (Cocain, Antipyrin mit Adrenalinzusatz). Es war jetzt zu konstatieren, daß der Tumor hauptsächlich auf die Vorderfläche des Pharynx und die Zungenwurzel übergegangen war und den Kehlkopf selber und beide Ligg. aryepiglottic. mitergriffen hatte. Als Ausgangspunkt hatte augenscheinlich die stark verdickte und infiltrierte Epiglottis zu gelten. Nach Spaltung des Kehlkopfes sah man, daß die Schleimhaut auch carcinomatöse Wucherungen trug. Deshalb wurde der Larynx unterhalb des Zungenbeins vom Pharynx und vom Oesophagus abpräpariert und die Trachea quer durchtrennt. Der Stumpf der letzteren wurde durch eine Knopfloch-Hautwunde im Jugulum herausgezogen und hier zirkulär fixiert. Dann wurde ein Schlundrohr durch die Nase in den Magen eingeführt und der Oesophagus mit dem Pharynx soweit als möglich vereinigt. Da der Tumor hauptsächlich an der Vorderseite des Pharynx gesessen hatte, blieb ein kleiner Defekt. Nach Vernähung der Muskeln und der Haut kam in diesen ein Tampon.

Das Präparat gebe ich Ihnen herum. Sie sehen daran, daß die Epiglottis in einen starren und haselnußgroßen Tumor verwandelt ist und daß auch die Schleimhaut des Larynx deutliche Carcinomentwicklung zeigt. Die mikroskopische Untersuchung des Tumors ergab ein Pflasterzellencarcinom, die der Drüsen Carcinommetastasen. Nach der mikroskopischen Betrachtung ergab sich in Uebereinstimmung mit der klinischen Diagnose, daß es sich um ein sogenanntes äußeres Carcinom des Larynx handelte; die Schleimhaut

war augenscheinlich sekundär in Mitleidenschaft gezogen. In den Fällen, wo die Neubildung vom Innern des Kehlkopfes ausgeht, pflegen die Drüsenmetastasen, die in diesem Falle ziemlich beträchtlich waren, geringer zu sein oder zu fehlen. Der Verlauf nach der Operation war völlig ungestört. Der genähte Teil der Wunde heilte per primam, die Ernährung durch das Schlundrohr ging glatt von statten. Nach zwei Wochen wurde von Herrn Geheimrat Körte von der rechten Halsseite ein gestielter Hautlappen auf den Defekt gelegt, der diesen auch bis auf eine kleine, restierende Fistel schloß. Zum völligen Verschluß der letzteren war es später notwendig, die Wundränder zu unterminieren, anzufrischen und zu vernähen. Jetzt geht es dem Patienten sehr gut, er hat dauernd an Körpergewicht zugenommen, ist bisher von Rezidiven und Metastasen freigeblieben. Demonstration des Kranken.

Sie sehen, meine Herren, daß die Methode Glucks es erlaubt, den Larynx samt großen Teilen des Pharynx zu exstirpieren, ohne daß die geringsten Erscheinungen seitens der Lungen im Verlauf der Wundheilung eintreten. Wir können deshalb das Verfahren auf das Angelegentlichste empfehlen. Eine Prothese trägt der Patient bisher noch nicht. Wenn eine solche beschafft werden soll, würden wir dem einfachen Apparat Glucks, der auf dem Chirurgenkongreß 1900 demonstriert wurde, den Vorzug geben.

7. Herr Nordmann: b) **Dermoidcyste** des **Mediastinum.** (Krankenvorstellung.) M. H.! Dermoidcysten des Mediastinum sind im ganzen bisher ziemlich selten beobachtet worden.

Eine umfassende Arbeit hat vor einigen Jahren Dangschat über dieses Thema gegeben und 44 Fälle aus der Literatur zusammengestellt, von denen 13 operativ behandelt wurden; nur zweimal war es aber gelungen, die Cyste völlig zu exstirpieren. Auf dem chirurgischen Kongreß 1903 hat dann Eiselsberg ein derartiges Präparat demonstriert, dessen völlige Entfernung ihm geglückt war, und im Anschluß daran berichtete er über zwei weitere Beobachtungen, von denen sich einmal das Dermoid bei der Sektion eines Kindes fand, während der andere Fall mit Einnähung der Cyste behandelt wurde; dieser letztere ging an einer Verblutung zugrunde.

Alles in allem sind also diese Fälle ziemlich selten, und ich möchte deshalb einen 15jährigen Jungen demonstrieren, der vor fast einem Jahre von Herrn Geheimrat Körte operiert wurde. Die Hauptdaten aus seiner Krankengeschichte lauten folgendermaßen:

Vorgeschichte: Vor sechs Jahren angeblich wegen tuberculöser Peritonitis im Kinderkrankenhaus. Gesund bis vor zehn Wochen. Ziemlich plötzliche Erkrankung mit Stichen in der linken Brustseite, Husten und Atemnot. Seit fünf Wochen auf der ersten inneren Station: Dämpfung links, punktiert, kaffeebraunes Exsudat mit sehr viel Fett, aber ohne Bakterien. An Typhusempyem gedacht. Geheimrat Körtes Diagnose: Dermoidcyste des Mediastinum. Befund: Schwächlicher Junge ohne Fieber. Linke Thoraxvorderfläche vorgewölbt, von der zweiten Rippe abwärts. Dämpfung von der Clavicula bis Mitte Sternum nach rechts, nach links bis Axillarlinie, nach unten übergehend in die Herzdämpfung. Atemgeräusch fehlt hier. Sonst überall lauter Schall und reines Atmen, auch links hinten. Traubescher Raum erhalten. Operation 9. Dezember 1904. Bogenschnitt vom Manubr. sterni bis Brustwarze. Loslösung der Weichteile samt musc. pector. major. Resektion der zweiten und dritten Rippe bis zum Sternum, bzw. zur hinteren Axillarlinie. Große Venen unterbunden. Nach Trennung der Fascia endothoracica fühlt man einen glattwandigen Tumor, Pleura nicht verklebt, Tamponade. Mit Troicart wird $^1/_2$ l zähe, braune Flüssigkeit entleert. Erweiterung der Höhle. Man kommt in eine große Höhle, in der Haarbüschel, zahlreiche Zapfen, Leisten, knollige Vorsprünge etc. zu fühlen sind. Höhle geht lateral bis Achsellinie, nach unten bis zur siebenten Rippe. Einige von den Zapfenvorsprüngen werden entfernt, einige doppelt unterbunden; abgetragen. Lösung des Sackes nach allen Seiten versucht, völlig unmöglich wegen der Verwachsungen. Sackwand eingenäht. Drainage. Verlauf: Sehr starker, tagelanger Kollaps. Stimulantia, Kochsalz. Starke Sekretion. Noch mehrfache Entfernung von Haarbüscheln, Abtragen von Knollen, Durchtrennung von Balken. Allmähliche Erholung und fortschreitende Verkleinerung der Höhle. Allgemeinbefinden hebt sich. Zuweilen Blutungen aus einem medialen Winkel. Heilung. Es war also absolut unmöglich, in diesem Falle die Cyste völlig zu exstirpieren, da ihre Wand außerordentlich derb und mit der Umgebung sehr fest verwachsen war. Bei jedem Versuch, Teile derselben abzulösen, entstanden starke Blutungen. Außerdem war eine genaue Orientierung über die Lage der Gefäße und des Herzens ganz unmöglich. Der Patient selber war außerordentlich elend und schlecht ernährt, sodaß ein derartiger großer Eingriff, zumal das Entstehen eines linkseitigen Pneumothorax schon bei Beginn der Operation nicht vermieden werden konnte, kaum überstanden worden wäre. Ich zeige Ihnen hier den jetzt blühend aussehenden Knaben. (Demonstration.) Es besteht noch eine flache, muldenförmige Wundhöhle, die ziemlich viel sezerniert und die Tendenz hat, sich durch Ausdehnung der linken Lunge weiter abzuflachen. Diesem Umstande verdanken wir über-

haupt in erster Linie im Verein mit der Durchtrennung der straffen Querbalken im Innern der Cyste eine fortschreitende Verkleinerung der überkindskopfgroßen Höhle. Sie sehen ferner, wie die umliegende gesunde Haut die Tendenz hat, die Wundfläche zu epithelialisieren, und es ist geplant, später einen gestielten Hautlappen vom Thorax zur vollständigen Deckung des Defekts zu benutzen. Die Perkussion ergibt jetzt über den Lungen völlig normale Verhältnisse, das Herz liegt medial unten von der vorhandenen Wunde Von der Cystenwand haben wir mehrfach Partien exzidiert und mikroskopisch untersucht. In den Präparaten fanden sich Bindegewebe, Epithelien, Talgdrüsen, Nerven, Blutgefäße und Knorpel. Es handelte sich in diesem Falle um ein bigerminales Dermoid; im Gegensatz zu diesem unterscheidet man noch die Epidermoide, welche von dem Ektoderm ausgehen. Der Fall von Eiselsberg, bei welchem die völlige Exstirpation möglich war, war ein derartiges Epidermoid.

Diskussion: Herr Körte: Ich habe im Jahre 1890 einen Fall von Dermoidcyste des Mediastinum an derselben Stelle operiert, die aber erheblich kleiner war, sie hatte höchstens die Größe einer Apfelsine. Der Patient wurde durch Freilegen der Cyste, Inzision derselben und Abtragung von Geschwulstzapfen geheilt bis auf eine Fistel, die wenig absonderte. Der Patient, welcher außerdem Lungentuberculose hatte, ging in $^3/_4$ Jahren an Lungenblutung zugrunde.

8. Herr Immelmann: **Erkrankungen des Hüftgelenks im Röntgenbilde.**

M. H.! Es gibt fast keine Erkrankung dieses Gelenkes, die nicht durch Röntgenstrahlen sichtbar zu machen wäre. Von den anatomischen Veränderungen führe ich Ihnen hier die Abweichung des Schenkelhalswinkels nach dem rechten Winkel zu (Coxa vara) und hier nach dem gestreckten Winkel zu (Coxa valga) vor. Von großem Werte ist die Möglichkeit, die angeborenen Hüftgelenksluxationen auf dem Bilde sehen zu können. Nur der Vollständigkeit wegen zeige ich Ihnen Photogramme von einseitigen und doppelseitigen Luxationen, die Ihnen Aufschluß über die Pfanne sowie über Form und Stand des Kopfes geben. Die Differentialdiagnose zwischen angeborner Hüftgelenksluxation und Coxa vara rachitica kann bisweilen tatsächlich nur durch die Röntgenstrahlen gestellt werden. Was die eigentlichen hier in Frage kommenden Knochenerkrankungen betrifft, so zeige ich Ihnen ein zentrales Gummi und einen Fall von Pagetscher Erkrankung. Direkt unentbehrlich

ist das Röntgenbild bei der Coxitis tuberculosa, von der ich Ihnen sowohl Anfangs- wie fortgeschrittene Stadien zeige. Bei der Arthritis deformans haben wir seltener Veranlassung zur Anwendung der Röntgenstrahlen, da die Diagnose auch ohne sie leicht zu stellen ist; immerhin kann man erkennen, wie weit die Veränderungen an den Knochen vorgeschritten sind. Bei der Osteoarthritis deformans juvenilis sehen wir die Deformation des Kopfes und die Erweiterung der Pfanne deutlich. Hinsichtlich der Frakturen des Schenkelhalses bemerke ich, daß die Sichtbarmachung der eingetretenen Konsolidation bisweilen erst sehr spät (nach 6—7 Monaten) möglich ist. (Demonstration.)

Sitzung am 11. Dezember 1905.

Vorsitzender: Herr Krause; Schriftführer: Herr Rotter.

Vor der Tagesordnung hält der Vorsitzende auf den Generalstabsarzt Dr. v. Leuthold einen **Nachruf.**

Vorsitzender: M. H.! Bevor wir in unsere wissenschaftlichen Verhandlungen eintreten, haben wir die Ehrenpflicht, eines Toten zu gedenken, der auch unserer Vereinigung als Mitglied angehört hat. Am 3. Dezember verschied nach kurzer schwerer Krankheit Seine Exzellenz der Generalstabsarzt der Armee Herr Prof. Dr. v. Leuthold. Es kann nicht meine Aufgabe sein, den Lebensgang und die großen Verdienste des Verewigten zu schildern, von berufenerer Seite ist dies in der heutigen Nummer der Berliner Klinischen Wochenschrift bereits geschehen. Ihm, als dem höchsten Vertreter des Sanitätsoffizierkorps, verdanken wir den weiteren Ausbau der Beziehungen, welche zwischen dieser Körperschaft und den chirurgischen Kliniken der Universitäten und den chirurgischen Abteilungen der Krankenhäuser in den letzten Jahren immer enger geknüpft worden sind. Die großen Vorteile, welche für beide Teile aus dieser gemeinsamen Arbeit erwachsen, sind allen denen unter uns wohl bekannt, die abkommandierte Sanitätsoffiziere zu ihren Mitarbeitern zählen. Die Chirurgie steht in dieser Hinsicht unter allen Zweigen der Medizin an erster Stelle, und es entspricht dies nur der höchsten Aufgabe des Sanitätsoffizierkorps, in den ernsten Zeiten der Anspannung aller Kräfte, im Kriege, die Armee gesund und schlagfertig zu erhalten. Wie nahe jene Beziehungen von jeher gewesen, ergibt sich aus der einen besonders in diesem Kreise interessierenden Tatsache, daß die Deutsche Gesellschaft für Chirurgie durch die militärärztlichen Vereinigungen, wie sie während des französischen Feldzuges sich gebildet hatten, angeregt und auf Grund dieser Anregung von Bernhard v. Langenbeck, Richard

v. Volkmann und Gustav Simon nach Friedensschluß ins Leben garufen worden ist. Die hohe wissenschaftliche Stellung des Verewigten wurde unter anderem auch dadurch dokumentiert, daß er, wie sein unvergeßlicher Vorgänger, als ordentlicher Honorarprofessor der medizinischen Fakultät der hiesigen Universität angehörte. Eine besondere Ehrung in literarischer Beziehung wurde Excellenz v. Leuthold erwiesen, als das größte und modernste Handbuch der praktischen Chirurgie, das von Bergmann, Bruns und Mikulicz, in seiner zweiten Ausgabe ihm zugeeignet wurde. Wir ehren das Andenken des Verewigten, indem wir uns von unseren Sitzen erheben. (Die Anwesenden erheben sich.)

1. Herr H. Wossidlo: Demonstration **auskochbarer Cystoskope.** Von dem Mechaniker C. G. Heynemann in Leipzig ist eine Vorrichtung angefertigt worden, die das Auskochen der Cystoskope gestattet. Diese besteht in einer Schutzverschraubung über dem Okular, die in ein längeres Rohr ausläuft, dessen offenes Ende beim Kochen des Cystoskopes aus dem Sterilisator herausragt, während es im Innern der Schutzverschraubung in der Seitenwand in ein kleines Loch endigt. Die hermetisch schließende Schutzverschraubung verhindert mit absoluter Sicherheit das Eindringen von Wasser in das Cystoskop. Das an der Schutzverschraubung angebrachte offene Rohr gestattet der im Innern des Cystoskopes befindlichen Luft, sich beliebig auszudehnen, ohne einen Druck auf die Verkittung des Prismas und anderer, weniger resistenter Stellen auszuüben. Alle früheren Versuche, durch eine Schutzverschraubung auskochbare Cystoskope herzustellen, scheiterten daran, daß infolge des Druckes der sich beim Kochen ausdehnenden Luft Undichtigkeiten im Cystoskope entstanden, durch die nachträglich Feuchtigkeit in das Innere eindringen und die Optik sowie die isolierte Leitung beschädigen konnte. Dies ist bei der neuen Vorrichtung ausgeschlossen. Diese Vorrichtung ist übrigens schon am 3. Februar 1903 von Kollmann in der Medizinischen Gesellschaft in Leipzig demonstriert worden. Sie soll heute nur noch einmal vorgeführt werden, da sie die ihr gebührende Beachtung nicht gefunden hat. Da sich die Vorrichtung an jedem Cystoskope anbringen läßt, auch an Irrigations- und Uretercystoskopen, so kann man auch diese in toto auskochen und dadurch eine absolut sichere Sterilisierung des ganzen Instrumentes, sowohl der engen Spülkanüle des Irrigationscystoskopes als auch der Leitungskanäle für das Ureterenkatheter, sowie des optischen Apparates, er-

zielen. Es ist damit das für die Cystoskopie und ganz besonders für den Ureterenkatheterismus so dringende, bisher nicht erreichte Postulat erfüllt, mit Instrumenten zu arbeiten, die durch Kochen absolut sicher sterilisiert sind.

2. Herr E. Heymann: Zur Kenntnis der **Pancreaserkrankungen** mit Krankenvorstellungen.[1])

Vortragender demonstriert drei Kranke (zwei Männer, eine Frau), die eine Pancreaserkrankung durchgemacht hatten. Sie sind nach der Operation in bestem Gesundheitszustand entlassen worden. Fall 1 wurde unter der Diagnose Gallensteinileus zur Operation geschickt; Fall 2 sollte wegen eines retrokolisch gelegenen perityphlytischen Abscesses laparotomiert werden; die Frau (Fall 3) wurde mit der Diagnose „chronisches rezidivierendes Ulcus ventriculi mit gutartigem Ulcustumor" auf die chirurgische Abteilung verlegt. Die Fehldiagnosen wurden bei der Operation richtiggestellt, als die massenweis ins Bauchfell eingestreuten, typischen Flecke von Fettgewebsnekrosen den Operateur auf das Pancreas hinwiesen. Die Operation bestand bei Fall 1 und 3 (Gallensteinileus und Ulcus ventriculi) kurz darin, daß das Exsudat aus der Bauchhöhle abgelassen, Magen, Netz und Quercolon wie zur Anlegung einer Gastroenteroanastomosis retrocolica posterior emporgeschlagen und so das mit dem harten, gelbgefleckten Pancreas zu einer festen Tumormasse verwachsene basale Blatt des Mesocolon transversum zugängig wurde. Unter Schonung der Gefäße wurden bei beiden Längsinzisionen in das nekrotische Pancreasgewebe gemacht, die noch mit der Kornzange stumpf erweitert wurden. In diese Inzisionsstellen eingeführte Drains und Vioformgazestreifen sollten einen Wundkanal für das abgestorbene Gewebe nach außen hin schaffen. Bei Fall 2 (perityphlitischer Absceß) wurde das Pancreas in der Tiefe einer hinter dem Colon ascendens hinziehenden, mit schmierig sulzigen Massen angefüllten Höhle (13 cm tief) gefühlt und als einzige Ursache dieses Exsudats erkannt.

Alle drei Fälle sind mikroskopisch sichergestellt. Untersuchung der Faeces auf Muskelkerne, Fette oder Stärke war negativ. Im Urin niemals Zucker; es mißlang auch, eine alimentäre Glykosurie zu erzeugen. Eiweiß war nur am Tage der Operation im Urin. Das reichliche Erbrechen galliger Massen (bei Fall 1 bis zu 500 ccm p. d.) hatte keinen Einfluß auf die sekretorische Funktion des Magens, wie die gut verdauten Probefrühstücke zeigten.

Auffallend war, daß sofort nach der Operation bei allen drei Patienten die quälenden Koliken und das Erbrechen aufhörte.

---

1) Der Vortrag wird ausführlich veröffentlicht in den v. Brunsschen Beiträgen zur klinischen Chirurgie.

3. Herr W. [illegible] Krankenvorstellung. a) **Schulterverletzung.**

Der erste Patient, ein Tabiker, befand sich bis zum Frühjahr d. J. trotz seines 11 Jahre bestehenden Leidens sehr wohl. Eines Tages — er hatte wohl etwas zu viel Alkohol genossen — kam er mit einer Schultergelenksluxation nach Hause. Zu Hause fiel er noch einmal hin und brach den luxierten Oberarm. Als ich den Patienten am nächsten Morgen sah, war der Unterarm ödematös geschwollen; es gelang mir nicht, mit Handdruck den Oberarmkopf aus der Luxatio subcoracoidea in die Gelenkpfanne hineinzudrücken; ich schlug deshalb bei der Schwere der Verletzung, da ein Druck auf die Nerven und Gefäße des Arms schon vorhanden war, eine blutige Reposition des luxierten Gelenkkopfes vor. Die Operation wurde ohne Narkose vorgenommen unter ganz leichter Lokalanästhesie. Als bemerkenswert will ich dabei erwähnen, daß der Patient lediglich die Vorbereitung zur Operation, das Waschen und Desinfizieren, als einen sehr unangenehmen Eingriff empfand; er hat eine so enorme Hyperästhesie der Haut, wie Sie gleich sehen werden, wenn er das Hemd auszieht, daß jede Berührung der Haut ihm außerordentlich peinlich ist. Die Operation selbst — der M. coracobrachialis mußte zum Zurückbringen des luxierten Kopfes durchschnitten werden — hat ihn nicht geschmerzt; die ziemlich ausgedehnte Splitterfraktur des Oberarms, welche unterhalb des Collum chirurgicum, etwa 11 cm nach abwärts und medianwärts, ging, wurde nicht mit Silberdraht genäht, sondern nur ein fixierender Verband angelegt. Wie Sie sehen, ist die Bewegungsbeschränkung des Armes nur gering, speziell ist die Rotationsmöglichkeit eine recht ausgedehnte. (Demonstration.)

b) **Ellbogenverletzung.**

Der zweite Fall betrifft einen zehnjährigen Knaben, der im Juli vorigen Jahres in das Augustahospital eingeliefert wurde. Ich sah ihn ungefähr sechs Stunden, nachdem die Verletzung stattgefunden hatte. Er war überfahren worden, das Ellbogengelenk war freigelegt, sodaß die verbindenden Bänder des Olecranon zum Humerus zerrissen waren. Ich trug die nekrotischen, beschmutzten Partien ab, worauf ich das Gelenk drainierte und tamponierte. Nach ungefähr acht Tagen versuchte ich das breitklaffende Gelenk abzuschließen und nahm dazu einen gestielten Hautlappen vom Oberarm, den ich 45° um seine Achse drehte, dann über das Gelenk hinüberzog und fixierte. Dieser Hautlappen ist per primam angeheilt. Den oberen Defekt deckte ich später nach Thiersch. Sie sehen, daß der Junge die volle Funktion seines Ellbogengelenks wieder erlangt hat. (Demonstration.)

4. Herr F. Krause: a) **Freilegung der hinteren Leberfläche.** b) **Ersatz der vorderen Coecumwand.**

c) Technische Erfahrungen bei **Exstirpation** des **Ganglion Gasseri.** Krause berichtet über die bei 49 Exstirpationen gewonnenen technischen Erfahrungen.

Diskussion: Herr Braun: Ich habe in neuerer Zeit zahlreiche vergleichende Untersuchungen an Leichen angestellt, um mich über die Vorzüge der verschiedenen Verfahren selbständig zu informieren, und möchte auf Grund dieser prinzipiell das temporale Verfahren nach Krause vorziehen. Den Herren, die nicht so häufig Gelegenheit haben, derartige Operationen vorzunehmen, möchte ich allerdings empfehlen, den Knochen lieber zu opfern, damit sie diesen ersten Akt der Operation möglichst abkürzen. So bin ich auch kürzlich in einem Falle vorgegangen, in dem ich aus andern Gründen, auf die ich hier nicht näher eingehen kann, über den zweiten Ast hinaus gegen den Sinus cavernosus und die Sella turcica vordringen mußte. Es würde sich also bei Opferung des Knochens die Operation so gestalten, daß zunächst ein ziemlich kleiner Weichteillappen an der Schläfe gebildet, dann möglichst nahe der Basis der dünne Schädelknochen angebohrt und dann, soweit es nötig ist, die Knochenbresche mit der Luerschen Zange erweitert wird. Auf diese Weise wird der erste Akt der Operation so kurz, wie überhaupt möglich, gestaltet; auf alle Fälle auch weniger eingreifend und kürzer als bei Cushing und Lexer. Vor allem möchte ich die Abkürzung dieses Voraktes in den Fällen für wichtig halten, bei denen nachher stärkere Gehirnspannung und Hyperämie des Gehirns sich herausstellen, welche die Prognose verschlechtern. Sollte es sich nach Anbringen der Knochenbresche zeigen, daß, wie Herr Krause schon erwähnte, der Jochbogen die Schädelbasis überragt, so hat man es in der Hand, ihn wegzuschlagen; ebenso kann der Operateur, falls er es nach Lage der Dinge für nötig halten sollte, die Knochenbresche oben oder unten erweitern. Nach meinen Untersuchungen an der Leiche habe ich den Eindruck gewonnen, daß man bei erhaltener Schädelbasis sich leichter orientieren kann, da man sich in diesem Falle bequemer an der glatten Innenfläche des Schädels bis an die Aeste vorzuarbeiten vermag. Es interessierte mich nun die Frage, ob wirklich bei der temporalen Methode das Gehirn höher gehoben werden muß als bei den andern Verfahren. Ich habe eine Reihe von Untersuchungen angestellt und gleiche Versuchsbedingungen geschaffen, indem ich an der gleichen Leiche verschiedene Verfahren geübt habe; ich habe mich aber bisher nicht davon überzeugen können, daß die temporale Methode in dieser Richtung Nachteile hat. Ich werde die Versuche noch weiter fortsetzen. (Demonstration einiger bei diesen Untersuchungen gewonnener Abbildungen mittels des Epidiaskops.)

5. Herr Dege: **Endergebnisse der peripherischen Trigeminusresektionen.**

Zugrunde liegen die Ergebnisse von 77 peripherischen Trigeminusresektionen, welche Herr Prof. Dr. F. Krause an 70 Kranken ausgeführt hat. Es sind 19 Operationen am ersten, 47 Operationen am zweiten und 48 am dritten Ast, im ganzen also 114 Resektionen von Trigeminusästen vorgenommen worden. Hierunter befinden sich je 18 Resektionen des zweiten sowie des dritten Astes an der Schädelbasis. Im Anschluß an die Operation traten drei Todesfälle ein. Ein Patient erlag einer am Abend des Operationstages sich einstellenden Lungenentzündung, eine zweite, arteriosklerotische, Kranke starb unter den Erscheinungen einer Hirnblutung nach einer Basisoperation. Der dritte Todesfall ist deshalb bemerkenswert, weil die sicher nicht hämophile Patientin infolge des starken Blutverlustes während und nach der Operation infolge mehrfacher Nachblutung aus dem Plexus pterygoideus unter den Erscheinungen höchster Anämie verschied. Dieser Todesfall zeigt, daß der Weg zum Ganglion von der Schädelbasis aus schon in manchen Fällen durch störende, komplizierende Blutung sehr erschwert und gefährlich werden kann.

Von 55 unter den 70 Patienten liegt Auskunft vor. Bei elf dieser Kranken ist zurzeit kein Rezidiv eingetreten. Bei dieser Patientengruppe besteht im Durchschnitt eine Schmerzfreiheit von $3^1/_2$ Jahren, während bei Berücksichtigung aller 55 Patienten nur eine schmerzfreie Periode von zwei Jahren zwei Monaten erzielt worden ist. Bei reinen Supraorbitalneuralgien beträgt die schmerzfreie Zeit im Durchschnitt nur fünf Monate, bei reinen Infraorbitalneuralgien $2^3/_4$ Jahre (bei einem Patienten stellte sich das Rezidiv nach acht Jahren ein), bei reinen Neuralgien im dritten Ast zwei Jahre. (Die Arbeit erscheint ausführlich in den v. Brunsschen Beiträgen zur klinischen Chirurgie.)

II.

Vorträge.

Rückenmarksanästhesie mittels Stovain.[1])

Von **E. Sonnenburg.**

Die Rückenmarksanästhesie mit Cocain hatte zuerst eine Periode überraschender Erfolge. Aber bald warf man ihr die Schwierigkeiten der Technik, die Unsicherheit der Resultate, die schweren toxischen Symptome nach der Injektion vor. Auch Todesfälle wurden beobachtet und dem Cocain zur Last gelegt. Das Eucain, welches als Ersatz des Cocain gefunden und empfohlen wurde, ist ebenso wenig frei von toxischen Erscheinungen; daher das Bestreben, Körper zu finden, die, frei von giftigen Nebeneigenschaften, ihre Einführung in die Praxis erlaubten. Diesem Ziele sind wir nahe gekommen dank der Entdeckung eines neuen Anaestheticums durch den französischen Chemiker Fourneau im Jahre 1904. Es ist das sogenannte Stovain.[2])

Das Stovain hat mit dem Cocain und Eucain zwei Atomgruppen gemeinsam. Diese Verhältnisse werden klar durch die Strukturformel. Die oben genannten wirksamen Amingruppen sind dabei durch ein oder zwei Sternchen markiert.[3])

1. Eine methylierte tertiäre Amingruppe;

2. eine tertiäre, beziehungsweise sekundäre Alkoholgruppe, die durch Anlagerung von Benzoyl verestert ist; mit anderen Worten: den Benzoesäureester einer tertiären oder sekundären Alkoholgruppe.

Viel klarer wird das natürlich für den Sachverständigen durch die Strukturformel; ich benutze diese, um die oben genannten wirksamen Amingruppen durch ein oder zwei Sternchen zu markieren.

---

1) Siehe die Verhandlungen im I. Teil dieses Bandes, S. 29. — 2) Académie des Sciences, Février 1904. — 3) Diese Mitteilung verdanke ich der Liebenswürdigkeit des Geheimrats Prof. Emil Fischer.

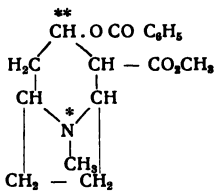

Cocain

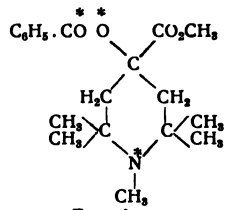

Eucain α

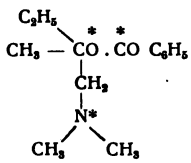

Dimethylaminobenzoyldimethylethylcarbinol. Sein salzsaures Salz ist das Stovain.

Mit einem Sternchen ist in allen drei Formeln die tertiäre Amingruppe bezeichnet. Das Stickstoffatom trägt im Stovain zwei Methyl, im Gegensatz zu Eucain und Cocain, wo das ringförmig gebundene Stickstoffatom nur noch ein Methyl fixiert. Die zweite wirksame Gruppe ist in allen drei Mol. gleich. Es ist der Benzoesäureester einer tertiären oder sekundären (für Cocain) Alkoholgruppe. Besonders interessant ist beim Stovain das Fehlen aller Kohlenstoffringe, von denen das Eucain 1 und das Cocain sogar 2 enthält. Im Gegensatz zu allen früheren chemischen Anschauungen beweist also die Entdeckung von Fourneau, daß die anästhesierende Wirkung von solchen Kohlenstoffringen unabhängig ist. Alle übrigen von Fourneau dargestellten Verbindungen haben denselben Typus. Das Stovain ist aber am leichtesten darzustellen und, wie es scheint, auch am wirksamsten und wird deshalb bisher allein in Handel gebracht. Seine Herstellung ist nicht teuer.

Das Stovain besitzt bei gleicher Dosis eine etwas geringere Wirkung als das Cocain, aber seine toxischen Eigenschaften sind so gering, daß man die Dosis bedeutend vergrößern und damit denselben Effekt erzielen kann wie mit dem Cocain, ohne die fatalen Nebenwirkungen. Das Stovain ist durch Billon und Pouchet an Tieren erprobt worden, beim Menschen durch Lapersonne, Chaput, Reclus und andere. Reclus hat es zuerst beim Menschen als lokales Anaestheticum benutzt und Chaput zuerst für die Rückenmarksanästhesie. Das Resultat aller dieser Versuche ist, daß das Stovain die Gefäße erweitert, den Puls verlangsamt, eine Verengerung der Pupille hervorruft, keine Blässe und kein Angstgefühl oder Atemnot, desgleichen auch keine Synkope einleitet. Spritzt man Tieren

eine tödliche Dosis ein, so sinkt die Temperatur bedeutend, im Gegensatz zu Einspritzungen mit Cocain.

Durch die Liebenswürdigkeit des Herrn Fourneau, der mich im November v. J. aufsuchte und mir das Stovain brachte, sowie durch Herrn Billon, den Verfertiger des Mittels in Paris, der mir in zuvorkommendster Weise größere Mengen des Stovain zur Verfügung stellte, habe ich die Wirksamkeit des Mittels vorwiegend für die Rückenmarksanästhesie erproben können.

Ich habe bis jetzt etwa 60 Anästhesien mit Stovain ausgeführt. Wenngleich die Zahl noch keine große ist, so ist das Resultat dieser Injektionen doch ein so übereinstimmendes, daß ich nicht anstehe, Ihnen jetzt schon Mitteilungen darüber zu machen und Sie aufzufordern, gleichfalls mit diesem Mittel Versuche vorzunehmen. Ich habe den Eindruck gewonnen, daß wir durch diese mit Stovain ausgeführten Rückenmarksanästhesien einen bedeutenden Fortschritt in der ganzen Frage der Narkose machen und daß es uns möglich sein wird, nicht allein an den Extremitäten, sondern auch bis hinauf zum Rippenbogen in der Bauchhöhle Operationen schmerzlos auszuführen. Wir können nicht allein kurzdauernde, sondern auch langandauernde operative Eingriffe ausführen. Denn die Anästhesie ist, wenn sie eintritt, eine vollständige. Irgendwelche bedenklichen Erscheinungen während der Dauer der Anästhesie oder unmittelbar nachher habe ich bei keinem meiner Kranken beobachtet.

Freilich habe ich unter den 56 Fällen 11 ungenügende Erfolge zu verzeichnen. Aber diese sind wohl zum Teil auf Schwierigkeiten zurückzuführen, welche bei den Injektionen sich manchmal zeigen und auf die ich noch näher bei der Besprechung der Technik der Operationen eingehen werde. Doch will ich bei dieser Gelegenheit gleich erwähnen, daß ich eine Infektion zu beklagen gehabt habe, allerdings ohne sagen zu können, wie sie entstanden ist. Ich muß Ihnen diesen Fall gleich etwas ausführlicher mitteilen.

Es handelte sich um eine 48 Jahre alte Patientin (Krankenhaus Moabit), die unter heftigen Schmerzen in der ganzen Bauchhöhle, in der rechten Seite und in der Unterbauchgegend, Stuhlverstopfung, Brechreiz und Fieber erkrankt war. Bei der Aufnahme zeigte sich eine Dämpfung und Resistenz abwärts von der Leber bis zur Symphyse. Die Dämpfung ging auch nach hinten nach der Nierengegend

über. Es bestand hohes remittierendes Fieber 39,6°, später 38—38,4°, Puls über 100°, 20000 Leukocyten. Es wurde eine ausgedehnte Eiterung, wahrscheinlich ausgehend von einem perforierten Empyem der Gallenblase, angenommen, und die Inzision des Abscesses, resp. der Phlegmone unter Stovainanästhesie beschlossen. Injiziert wurden 0,07 cg. Nach vier Minuten war die Anästhesie eine vollständige. Die Injektion, unter aseptischen Kautelen vorgenommen, verlief sehr einfach. Blutung wurde nicht dabei bemerkt, irgend ein anderes Ereignis abweichend von den Erfahrungen bei bisher gemachten Punktionen nicht beobachtet. Bei der Operation zeigte sich ein ausgedehnter, locker verklebter Absceß, der 150 ccm nicht stark riechenden Eiters entleerte. Die Abscesshöhle erstreckte sich bis zum Leberrande, von da nach hinten zu bis zur Niere und abwärts bis in das kleine Becken hinein. In der Tiefe der Absceßhöhle, deren Wandungen locker verklebter Darm überall bildete, fanden sich mehrere Gallensteine. Die große Wunde wurde drainiert und tamponiert, ein Verband angelegt.

Der Verlauf war zunächst ein guter. Nach vier Tagen begann die Temperatur allmählich zu sinken, 36,6°, nur der Puls blieb hoch (100°). Die Wunde sah gut aus, sezernierte mäßig. — Am vierten Tage nach der Operation wurde beim Verbandswechsel aus dem unteren Wundwinkel ein 1 cm langer, zylindrisch geformter Kotstein entfernt, von dem angenommen wurde, daß er möglicherweise aus der Appendix stamme, sodaß es sich nicht allein um ein Empyem der Gallenblase, sondern auch um einen Durchbruch der Appendix, der bei der Operation nicht zu Gesicht gekommen war, gehandelt haben konnte.

Die Operation hatte am 18. Januar stattgefunden. Genau nach zehn Tagen, am 28. Januar, entstand eine plötzliche Temperatursteigerung, 40,0°, Puls 120° und darüber. Patientin klagte viel über unbestimmte Schmerzen im Leib und machte einen benommenen Eindruck. Der Leib war nicht aufgetrieben, nicht besonders empfindlich. Die Kranke war sehr unruhig und mußte Morphium bekommen. Nach zwei Tagen, am 30., trat in der Nacht ein Schüttelfrost auf. Die Temperatur, die unregelmäßigen Typus zeigte, stieg auf 40,8°, der Puls auf 140°, klein. Die Benommenheit steigerte sich, der Gesichtsausdruck war starr. Krampfartige Zuckungen in den Händen und Armen, keine Nackensteifigkeit. Am 31. nachmittags trat, während der Zustand ungefähr derselbe war, nur die Benommenheit noch zugenommen hatte, der Tod ein. Aus dem Sektionsprotokoll hebe ich hervor, daß nach Eröffnung der Bauchhöhle sich ein Konvolut Dünndarm mit dem aufsteigenden querliegenden Colon verklebt zeigte. Die übrige Serosa war spiegelnd, also keine allgemeine Peritonitis vorhanden. Beim Lösen dieser Darmschlingen entleerte sich ein etwa taubeneigroßer Absceß zwischen unterem

Leberrand und Quercolon in der Gegend der rechten Flexura coli. Weiterhin fanden sich die Dünndärme auch in der Gegend des oberen Beckeneinganges, und zwar mit der vorderen Bauchwand verlötet. Auch hier fand sich vor der Blase im Cavum Retzii noch ein kleiner, abgekapselter, kastaniengroßer Abscess. Nieren, Pancreas ohne Veränderung. Dagegen enthielt die Blase Eiter. Magen, Leber, Adnexorgane gesund. Die Gallenblase war mit dem Quercolon verwachsen, ohne besonderen Inhalt. Sie enthielt klare, gelbe Galle, die Gänge normal durchgängig. Von einer Narbe an der Gallenblase nichts zu sehen. Der Wurmfortsatz war in seinem Anfangsteil 3 cm weit von der Innenfläche pigmentiert. Außen war dieser Teil desselben mit der Abscßwand verklebt und riß bei der Lösung ein. Narben waren in denselben sonst nicht wahrnehmbar.

Merkwürdig war der Befund am Rückenmark und Gehirn. Die Dura war mäßig stark gespannt, die Innenflächen reichlich mit Eiter belegt, besonders auf der rechten Seite. Daselbst waren die Maschen mit dickflüssigem Eiter gefüllt. Die Gefäße stark injiziert, auf der linken Seite fand sich starkes Oedem. Nach Herausnahme des Gehirns war in der hinteren Schädelgrube etwa ein Eßlöffel Eiter. Ebenso in der Hinterfläche der Dura vom rechten Felsenbein; die Ausgangsöffnung des Porus acusticus internus war eitrig belegt. Sinus frei. In jedem Seitenventrikel zwei Eßlöffel klarer Flüssigkeit. In der Lendengegend schwamm der Duralsack in Eiter. Nach Eröffnung der Spinaldura war die Arachnoidea spinalis diffus mit Eiter durchsetzt, der drei Finger unterhalb des Foramen occipitale magnum aufhörte. Im Eiter reichlich Streptococcen.

Es hat sich hier also um eine aufsteigende eitrige Meningitis gehandelt. Wenn auch der Einstichkanal, von dem aus die Injektion erfolgte, nicht weiter kenntlich war, und der Ausgangspunkt der Meningitis sich bei der Sektion nicht erweisen ließ, so muß man doch wohl die eitrige Entzündung innerhalb des Rückenmarkkanals mit der Injektion in Zusammenhang bringen. Nun liegen drei Möglichkeiten vor: entweder hat der Einstich als solcher die Infektion bewirkt, oder die Infektion ist durch die Flüssigkeit, welche man einspritzte, hervorgerufen, oder endlich die eitrige Entzündung der Rückenmarks- und Hirnhäute ist als Teilerscheinung einer vorhandenen Pyämie aufzufassen. Wir neigen zu letzterer Annahme, da bei den stets unter aseptischen Kautelen vorgenommenen Punktionen eine so schwere Infektion unwahrscheinlich ist. Daß diese Infektion sich schleichend, ohne Symptome hervorzurufen, entwickelt habe, ist schwer zu verstehen. Aber gerade dieser Umstand scheint auch die Annahme

nicht als ganz unberechtigt gelten zu lassen, daß möglicherweise die eitrige Peritonitis mit den multiplen Abscessen in der Bauchhöhle, mit anderen Worten die pyämischen Vorgänge, die unzweifelhaft wohl auch zu einem Kreisen von Mikroorganismen im Blute Veranlassung gegeben, Ursache der eitrigen Entzündung der Hirnhäute und Rückenmarkshäute gewesen ist. Freilich fehlen ja andere Metastasen im Körper; aber man kann sich der Ansicht nicht ganz verschließen, daß hier durch die Injektion ein Locus minoris resistentiae geschaffen und zu einer Eiterung gerade hier geführt hatte. Immerhin mahnt dieser Fall zur Vorsicht.

Jede Operation an den unteren Extremitäten, am Perinäum kann unter Stovain ausgeführt werden, und soweit mir bis jetzt Erfahrungen vorliegen, glaube ich auch, daß die größte Anzahl der Operationen in der Bauchhöhle, am Darm, am Magen oder an der Leber bei dieser Art von Anästhesie ausgeführt werden können. Abgesehen von den Inguinalhernien, den Operationen am Mastdarm, die ein ganz ausgezeichnetes Feld für diese Art von Anästhesie darbieten, sind es auch noch die Operationen am Blinddarm, sowohl im freien Intervall als auch während des akuten Stadiums, die ich anstandslos bei der Rachistovanisation vorgenommen habe. Auch für die Repositionen der Frakturen und Luxationen an den unteren Extremitäten hat sie uns Vorzügliches geleistet. Das Stovain hebt die bei der Reposition der Frakturen und Luxationen hemmenden, auf reflektorischem Wege durch den Schmerz hervorgerufenen Kontrakturen, welche ein Hindernis der Reduktion abgeben, auf. Vorzüglich ist die Methode bei allen Operationen am Mastdarm: bei der Exstirpation von Hämorrhoidalknoten können die Patienten, obgleich die Empfindung aufgehoben ist, noch auf Anrufen und Aufforderung pressen und die zu entfernenden Knoten aus dem Sphincter herausdrängen.

Was nun zunächst die Größe der einzuspritzenden Dosis anbetrifft, so habe ich unter 4 cg einer 10 %igen Lösung nie eingespritzt. Die gewöhnliche Dosis, die wir einspritzten, betrug 6 cg. Die Erfahrung hat uns gelehrt, daß, je weiter man nach oben zentralwärts operieren will, man die Dosis vergrößern muß. Eine Anästhesie des Bauches bekommt man erst bei 6 cg; nur bei jugendlichen Individuen unter 15 Jahren — und ich habe auch hier schon angefangen, einzuspritzen — haben wir die Dosis von

4 cg auch dafür genügend gefunden. Bei einer Dosis von 6—8 cg, die wir bisher allerdings nicht überschritten haben, haben wir manchmal die Anästhesie bis zur Mamillarlinie und darüber einmal bis zur Stirn bekommen. Wenn man erst seit zwei Monaten mit dem Mittel arbeitet, so ist es erklärlich, daß man langsam vorgeht. Es ist auch unzweifelhaft, daß die einzelnen Individuen aller Wahrscheinlichkeit nach sich verschieden dem Stovain gegenüber verhalten werden. Die untere Altersgrenze ist etwa 14 Jahre. Darunter sind die Kranken ungeeignet für die Behandlung, da sie weder bei der Injektion noch der darauf folgenden Operation die nötige Ruhe bewahren können. Ueber 60 Jahre hindern oft Altersveränderungen der Wirbel die Injektion. Es wird sich auch fragen, ob bei bestimmten Lagerungen des Körpers, z. B. bei erhöhtem Becken, kleinere Dosen von Stovain nicht noch höher reichende Anästhesien verursachen werden. Auch darüber ist unser Urteil noch nicht abgeschlossen: Wir haben bisher die Dosis immer nur einmal injiziert, während Chaput z. B. zweimal bei einem Kranken während einer Operation Injektionen ausgeführt hat.

Interessant ist es zu beobachten, wie schnell die Anästhesie sich ausbreitet. Bei einer normalen und richtigen Wirkung ist die Anästhesie bis zum Nabel bereits in vier bis fünf Minuten erreicht, ja, wir haben Fälle gehabt, bei denen die Anästhesie sich in noch kürzerer Zeit bis zum Rippenbogen ausgebreitet hat, in anderen Fällen waren etwa acht bis zehn Minuten nötig. Im allgemeinen kann ich aber wohl sagen, daß, wenn die Anästhesie bis zu acht Minuten sich nicht gehörig ausgebreitet hat, sie überhaupt wohl keine vollständige wird und man entweder noch eine Dosis nachspritzen oder auf die Anästhesie verzichten muß. Tritt eine Anästhesie der oberen Extremitäten ein, so scheint sie sich allerdings erst nach einem größeren Zeitraume bemerkbar zu machen. Auch hierüber sind unsere Erfahrungen noch nicht ausreichend.

Die Symptome, die sich nach der Einspritzung von Stovain ins Rückenmark zeigen, sind nicht sehr augenfällig. Der Puls ist besonders in dem Augenblick, wo die Operation beginnt, verlangsamt. Es mag dies darauf zurückzuführen sein, daß die Erregung des Kranken vor der Injektion größer ist und nun, wo die Operation beginnt und er keine

Schmerzen empfindet, die Aufregung sich legt. Daß ein direkter Einfluß des Mittels auf die Herztätigkeit stattfindet, ist mir aber sehr wahrscheinlich. Daß der Puls, sobald die anästhesierende Wirkung des Mittels aufhört, wieder anfängt zu steigen, ist erklärlich und mit dem Mittel in Zusammenhang. Nach der Injektion empfinden die Kranken Ameisenkriechen in den Gliedern, dann beginnen die Beine das Gefühl der Schwere zu zeigen, die Patienten sind nicht mehr imstande, dieselben zu erheben; die motorische Lähmung beginnt, die Reflexe erlöschen — ein sicheres Zeichen, daß die Wirkung eine günstige sein wird —, Hand in Hand mit dieser steigt die Anästhesie rapide aufwärts. Wir wollen hier gleich bemerken, daß das Stovain offenbar die motorischen und sensiblen Wurzeln des Rückenmarks lähmt und ebenso auch die Wurzeln des Sympathicus. Ob die Wirkung des Mittels sich nur auf diese Wurzeln erstreckt, oder ob sie von der Medulla ausgelöst wird, läßt sich vorläufig nicht entscheiden. Wir glauben das erstere. Die Anästhesie betrifft nicht allein die oberflächlichen Teile, sondern auch die tiefen. Die dilatatorische Wirkung des Stovains in Hinsicht auf die Gefäße macht sich bei den Schnitten durch die Haut durch eine stärkere Blutung manchmal bemerkbar, doch kann ich nicht behaupten, daß sie jemals etwas Auffälliges für uns gehabt hat. Aber diese dilatatorische Wirkung zeigt sich bis zum Kopf hinauf, indem die Wangen eines derartigen Patienten gerötet sind. Die Kranken aber zeigen selten Uebelkeit, Aufregung oder Kopfschmerzen; sie bleiben vollständig ruhig liegen und fühlen sich wohl. Von irgendwelcher Neigung zu Ohnmachten, zu Synkope ist in keinem unserer Fälle die Rede gewesen, und auch nachher, trotzdem manchmal die Anästhesie und die Sensibilitäts- und Motoritätsstörungen über ein paar Stunden anhalten, haben die Patienten keinerlei Klagen. Höchst selten werden Schmerzen im Rücken angegeben. Die Anästhesie dauert je nach der Dosis und nach der Empfänglichkeit des Patienten 1—$1^1/_2$ Stunden. In einigen Fällen ist sie kürzer, in einigen länger, jedenfalls immer genügend, um auch größere operative Eingriffe auszuführen. In den Fällen, wo uns die Anästhesie nicht vollständig genug erschien, haben wir die Beobachtung gemacht, daß wenige Tropfen Chloroform respektive Aether genügten, um den Patienten in Schlaf zu bringen.

Was die Technik der Operation selber anbelangt, so will ich folgendes bemerken: Ich benutze die uns durch Billon zugeschickten Dosen von Stovain zur Injektion. Jede Glastube enthält 1 ccm sterilisierter Stovainlösung von 1 : 10. Die Nadel, die ich benutze, ist dieselbe, die auch Bier für seine Anästhesien des Rückenmarks angegeben hat. Als Spritze wende ich eine stärkere Pravazsche Spritze an. Nachdem die Glastube durch Abbrechen des Glasfortsatzes geöffnet ist, wird die Nadel in die Flüssigkeit getaucht und diese angesogen. Dann läßt man so viel davon wieder heraus, bis man nur noch vier, respektive sechs Centigramm in der Spritze behält. Der Kranke wird dann in Stellung gebracht; entweder in sitzender Stellung oder beim Liegen auf der rechten Seite wird der Rumpf jedesmal stark vornüber gebeugt, damit ein Klaffen der Wirbel entsteht. Wir haben die liegende Stellung vorgezogen, weil sie für den Kranken angenehmer und für die Injektion ebenso vorteilhaft ist. Nach gehöriger Reinigung, respektive Desinfektion der Lumbalgegend sucht man sich die Höhe des Darmbeinkammes auf, verbindet durch eine Horizontale beide Punkte. Diese Horizontale entspricht dem vierten Lendenwirbel. Die Punktion wird oberhalb dieser Linie gemacht, also unterhalb des dritten Lendenwirbels. Quincke sticht die Nadel unterhalb des dritten bis fünften Lendenwirbels ein. Am zweckmäßigsten wird für die Punktion im allgemeinen der dritte Intervertebralraum sein. Er ist auch vom Conus medullaris genügend entfernt, der Spalt zwischen den beiderseitigen Bündeln der Cauda equina hier genügend weit. Aber auch der vierte und fünfte, beim Erwachsenen sogar der zweite Interarcualraum können für die Punktion ebensogut benutzt werden. Deshalb muß im Einzelfalle die Wahl nach der fühlbaren Gestalt der Knochen, besonders der Processus spinosi getroffen werden. Sind die Patienten mager, so ist die Abzählung der lumbalen Dornfortsätze leicht. Bei sehr fetten Personen ist natürlich die Abtastung schwieriger. Aber auch hier wird man sich leicht orientieren können. Um den Zwischenbogenraum gut zu erreichen, muß der Einstich dicht unterhalb des Proc. spin. gemacht werden. Oft wird man nicht gleich den Duralsack erreichen, sondern mit der Nadel Knochen oder zähes Periost treffen. Man muß dann die Nadel zurückziehen und in einer andern Richtung vorschieben. Man merkt sofort dann das

Eindringen in den Duralsack. Bei großen, muskulösen Männern hat die Tiefe manchmal 6—9 cm betragen; die gewöhnliche Tiefe ist 4—6 cm. Man macht sehr leicht den Fehler, daß man im Anfang nicht tief genug sticht. Die Schmerzen bei der Lumbalpunktion sind sehr verschieden und natürlich, wenn man nicht sofort in den Duralsack kommt, etwas größer, immerhin nie sehr heftig. Das Einspritzen der Flüssigkeit selber erweckt dagegen eigentlich nie Schmerzäußerungen. Wenn die Nadel richtig im Duralsack sich befindet, so fließt sofort Flüssigkeit tropfenweise ab. Man läßt die Flüssigkeit abfließen, die meist ganz klar, manchmal aber blutig tingiert ist, aber dann sehr bald klar wird, und setzt dann die dazu passende Spritze auf die Nadel auf. Die Spritze enthält die einzuspritzende Menge Stovain. Es wird nun die Spinalflüssigkeit so weit angesogen, daß die ganze Spritze mit angefüllt ist und die Flüssigkeit sich mit dem Stovain vermengt. Der Inhalt der ganzen Spritze wird dann in den Duralsack langsam eingelassen. — Entleert sich beim Ausziehen des Mandrins aus der Nadel Blut, so befindet man sich wohl in irgend einem vorderen oder hinteren Venenplexus. Aendert sich der Ausfluß des Blutes beim Hin- und Herschieben der Nadel nicht, so muß man lieber von neuem einstechen. Ich habe zwar in einem Falle, trotz des Bluts, die Flüssigkeit eingespritzt und eine tadellose Anästhesie bekommen, glaube aber, daß es doch zweckmäßiger ist, dann an einer anderen Stelle frisch einzustechen. Manchmal kommt gar keine Flüssigkeit. Man muß dann zunächst durch Dreh- und Hebelbewegungen versuchen, ein vorhandenes kleines Blutgerinnsel oder Hindernis zu beseitigen, auch durch Einführen der Nadel es wegzuräumen suchen. Gelingt dies nicht, so versuche man lieber an einer anderen Stelle in den Zwischenbogenraum einzudringen. — Ist die Flüssigkeit eingespritzt, so zieht man schnell die Nadel heraus und bedeckt die kleine Hautöffnung mit einem Pflästerchen.

Die Fehler, die bei der Injektion gemacht werden und den Effekt des Stovains beeinträchtigen können, dürften folgende sein: 1. Man sticht nicht tief genug hinein und spritzt die Flüssigkeit zwischen Dura und Knochen. Dasselbe kann geschehen, wenn man zwar zunächst in den Duralsack hineingekommen ist, aber die Kanüle wieder zu weit vorgezogen hat. 2. Es entsteht manchmal an der Spritze, besonders beim sehr langen Anziehen, eine Schichtung, wodurch das Stovain von

der eigentlichen Cerebrospinalflüssigkeit getrennt wird. Wenn man dann sehr langsam die Flüssigkeit in den Kanal einspritzt, ist es möglich, daß ein Teil des Stovains garnicht recht hineingelangt und dadurch auch eine Beeinträchtigung seiner Wirkung eintritt. Bei stärkerer Blutung kann auch ein Teil des Stovains nicht zur Verwertung kommen. 3. Die Spritze, besonders ihr Stempel, darf in keiner Weise Soda enthalten, da dieses nach Erfahrung das Stovain unwirksam macht. Man muß daher nach dem Auskochen der Spritze diese noch öfters sorgfältig mit sterilem Wasser ausspritzen.

Auf 57 Fälle hatten wir, wie schon erwähnt, 11 Versager, das heißt, die Anästhesie war entweder nicht sehr weit ausgebreitet, oder aber sie hielt nicht lange an. Ich glaube, daß der Mißerfolg nicht dem Mittel, sondern der ebenerwähnten mangelhaften Technik zugeschrieben werden muß und sich in Zukunft vermeiden läßt, sodaß in keinem Falle der Erfolg ausbleiben wird.

Die Rückenmarksanästhesie ist nicht allein als Mittel, die Inhalations- und die Lokalanästhesie zu ersetzen, wichtig und interessant, sondern sie gibt uns auch eine ganze Reihe neuer Ausblicke auf andere Gebiete. Speziell über das Verhalten der Nerven der Bauchhöhle macht man bei dieser Art der Anästhesie Erfahrungen, die in mancher Hinsicht in Widerspruch stehen mit den bisher aufgestellten Ansichten. Es ist bekanntlich die Sensibilität der Bauchhöhle noch ein recht dunkles Gebiet. Wenn auch Köllicker und andere beim Sympathicus eigene sensible Fasern leugnen, so kommt Buch[1]) nach seiner ausführlichen Zusammenstellung der Literatur zu dem Schluß, daß alle Teile des Sympathicus im Gegensatz zu den anatomischen Forschungen Träger des Schmerzes sein können. Ich stehe nach dem, was ich selber jetzt beobachtet habe, auf dem Standpunkte Buchs und kann mich nicht in Uebereinstimmung befinden mit den Angaben Lennanders über die absolute Unempfindlichkeit der visceralen Serosa auch im entzündeten Zustande, Ansichten, die er sonst ja in sehr exakter Weise an den unter Lokalanästhesie laparotomisierten Menschen gesammelt hat. Denn wie wären die Schmerzen bei Darmkoliken zu erklären? Auch habe ich mich schon früher

1) Archiv für Anatomie und Physiologie 1901, S. 197.

des öfteren, wenn Patienten aus der Narkose erwachten, überzeugen können, daß die Berührungen und Zerrungen des Darmes schmerzhaft sind.

Die gewöhnliche Annahme geht dahin, daß die zur Serosa der Bauchhöhle gehenden Nervenfasern vom Sympathicus (den Rami communicantes der Lenden- und Kreuzbeinnerven), dem Vagus und Phrenicus stammen. Alle diese Nerven kommen sowohl in der Serosa als auch in der Subserosa vor. Die Mehrzahl bilden marklose, die Minderzahl markhaltige Fasern. Die markhaltigen Fasern sind sensibler Art und endigen im Stratum subserosum und in der Serosa in besonderen Endapparaten. Der Nervus phrenicus soll sensible Fasern für Teile des Herzbeutels, der Brust- und Bauchhöhle senden. Vom rechten Phrenicus gehen feine Fäden zum Peritoneum parietale der vorderen Bauchwand. Der Vagus sendet seine Zweige bis zum Plexus coeliacus und in Begleitung der bezüglichen Gefäße zu Leber, Milz, Pancreas, Dünndarm, Niere. Ueberall bestehen Verzweigungen mit Fasern des Sympathicus. Der Nervus sympathicus selber, der ein eigenartiges Nervensystem darstellt, zeigt jene Kette von Ganglienknoten, die, an beiden Seiten der Wirbelsäule gelegen, vom Kopf bis zum Steißbein sich hinziehen. Diese Grenzstrangganglien stehen durch die sogenannten Rami communicantes in Verbindung mit dem cerebrospinalen Nervensystem. Die Fasern der Rami communicantes stammen zum größten Teil aus dem Rückenmark, verlassen dieses mit den Wurzeln, um aus diesen resp. den von ihnen gebildeten Cerebrospinalnerven in die Ganglien des Grenzstranges einzutreten. Das wichtigste Ganglion ist der Plexus coeliacus. Von diesem Plexus coeliacus, der seine Fasern aus den vom Brustteil des Grenzstranges entspringenden Nervi splanchnici, ferner aus den abdominellen Aesten der Nervi vagi, aus mehreren Zweigen der letzten Brust- und obersten Lendenganglien und aus den oberhalb gelegenen Plexus-aorticus-Fasern erhält, werden angeblich alle Organe der Bauchhöhle mit Nerven versorgt.

Nun weiß man aber über den Faserverlauf im sympathischen Nervensystem noch nicht alles; denn die bisher mitgeteilten Anschauungen basieren auf Waldeyers Neuronenlehre. Aber auch diese Lehre droht durch neuere Forschungen

wieder umgestürzt zu werden. Ich kann mich auf alle diese Theorien hier selbstverständlich nicht einlassen. Ich habe sie nur deswegen kurz erwähnt, weil möglicherweise durch die Art der Rückenmarksanästhesie über die ganze Schmerzleitung der Bauchhöhle, wie ich schon bemerkte, neue Ausblicke eröffnet werden. Da durch diese Injektionen eigentlich doch nur die motorischen und sensiblen Wurzeln und der Sympathicus getroffen werden können, die Empfindungslosigkeit sich aber über die ganze Bauchhöhle erstreckt, so würden andere Nerven keine sensiblen Fasern enthalten können.

Wenn man aber annimmt, daß das Stovain die Medulla selber in erster Linie in ihren Funktionen beeinflußt, so würde hier ein anderer Erklärungsversuch am Platze sein.

Wenn meine Erfahrungen über die „Stovaine", wie ich schon in der Einleitung sagte, vorläufig noch auf keine sehr große Anzahl von Fällen zurückzuführen sind, so habe ich es doch für wünschenswert gehalten, lhnen dieselben mitzuteilen und Sie auf dieses Mittel aufmerksam zu machen. Es dünkt mich, daß nicht allein die Rückenmarksanästhesie durch das Stovain in ein ganz neues Entwicklungsstadium gekommen ist, sondern daß dadurch die ganze Frage der Narkose vielleicht eine nicht unwichtige Reform oder Umwälzung erleiden dürfte. Ich habe jetzt schon den Eindruck bekommen, daß durch weiteres planmäßiges und vorsichtiges Vorgehen auf diesem Gebiete wir die Anästhesie nicht allein für die unteren Extremitäten und die Bauchhöhle durch das Stovain erlangen werden, sondern daß auch die übrigen Körperteile dem Einfluß dieses Anästheticums bei den Lumbalinjektionen unterliegen werden. Die Inhalationsanästhesie wird in Zukunft ihre hervorragende Stellung nicht mehr in gleicher Weise behaupten können. So wird die Entdeckung Fourneaus, die die Chemiker als eine ganz außerordentliche bezeichnen, auch für die Chirurgie von größter Bedeutung sein.

Zum Schluß gebe ich die Zusammenstellung der bisher gemachten Beobachtungen.

Lfd. No.	Stovainmenge	Eintritt	Höhe	Dauer	Nachwirkungen
1	0,04	5 Min.	Leistenbeuge	1 Std.	
2	0,04	5 „	„	1½ „	
3	0,04	5 „	Nabelhöhe	1½ „	
4	0,04	5 „	Leistenbeuge	1½ „	
5	0,04	—	—	—	]
6	0,04	4 „	Leistenbeuge	1¾ „	2 mal Erbrechen nach der Operation.
7	0,04	4 „	Rippenbogen	1 „	
8	0,04	3 „	Leistenbeuge	1¼ „	Rückenschmerzen 2 Tage lang.
9	0,04	5 „	Mitte d. Oberschenkels	5 Min.	]
10	0,04	—	—	—	]
11	0,05	10 „	Spinallinie	1½ Std.	
12	0,05	5 „	„	2 „	
13	0,05	2 „	Mammillarhöhe	1¾ „	
14	0,05	10 „	Leistenbeuge	—	]
15	0,05	4 „	Nabelhöhe	1½ „	
16	0,05	5 „	Rippenbogen	1 „	
17	0,05	10 „	Leistenbeuge	—	]
18	0,05	4 „	Rippenbogen	1 „	
19	0,06	4 „	„	2 „	
20	0,06	7 „	„	1½ „	
21	0,06	7 „	„	3 „	am nächsten Tage taubes Gefühl d. recht. Beines u. 1 mal Erbrechen
22	0,06	5 „	„	1 „	
23	0,06	4 „	„	¾ „	
24	0,06	4 „	„	1 „	
25	0,06	—	—	—	]
26	0,06	5 „	„	1¾ „	
27	0,06	—	—	—	]
28	0,06	4 „	„	1 „	
29	0,06	—	—	—	]
30	0,06	8 „	„	1 „	
31	0,06	—	—	—	]
32	0,06	4 „	„	1 „	Taubes Gefühl in den Beinen bis zum Abend.
33	0,06	4 „	Höhe der Mammillen	2 „	
34	0,06	4 „	Nabelhöhe	2 „	
35	0,06	6 „	Rippenbogen	1½ „	Schmerzen in der Magengegend.
36	0,06	—	—	—	]
37	0,06	4 „	Rippenbogen	1½ „	Kopfschmerzen nachts.
38	0,06	3 „	Mammillenlinie	1½ „	
39	0,06	4 „	Nabelhöhe	1¾ „	Erbrechen nachts mehrmals.
40	0,06	6 „	Rippenbogen	1½ „	
41	0,06	3 „	„	2 „	Durstgefühl, Erbrechen.
42	0,06	6 „	„	1¼ „	
43	0,06	4 „	Nabelhöhe	1½ „	
44	0,06	4 „	Rippenbogen	1½ „	
45	0,06	4 „	Nabelhöhe	1 „	Kopf- und Rückenschmerzen.
46	0,06	5 „	Rippenbogen	1 „	Brechreiz, Rückenschmerzen bis
47	0,06	3 „	Nabelhöhe	1 „	[zum andern Morgen.
48	0,06	4 „	Rippenbogen	1½ „	Durstgefühl, Kopfschmerzen.
49	0,06	6 „	Nabelhöhe	—	]
50	0,07	4 „	„	2 „	
51	0,07	4 „	„	1¼ „	Kreuzschmerzen 2 Stunden lang.
52	0,05	6 „	Rippenbogen	1½ „	
52	0,06	5 „	Nabelhöhe	¾ „	
54	0,06	3 „	Rippenbogen	½ „	
55	0,07	4 „	„	1½ „	
56	0,07	4 „	Stirnhöhe	2 „	Einmal Erbrechen am zweiten Tag
57	0,07	5 „	Nabelhöhe	1¼ „	

Stovainmenge . . . { 8 mal 0,04 | 7 „ 0,05 | 27 „ 0,06 | 5 „ 0,07 } Menge im Durchschnitt = 0,05.

Eintritt der Anästhesie	1 mal nach 2 Minuten 5 „ „ 3 „ 19 „ „ 4 „ 12 „ „ 5 „ 4 „ „ 6 „ 3 „ „ 7 „ 1 „ „ 8 „ 1 „ „ 10 „	im Durchschnitt nach = $5^1/_2$ Minuten.
Höhe	5 mal bis zur Leistenbeuge, 2 „ „ „ Spinallinie, 9 „ „ „ Nabelhöhe, 26 „ „ „ Rippenbogen, 3 „ „ „ Mammilla, 1 „ „ „ Stirn.	
Dauer	2 mal $^1/_2$ Stunden 2 „ $^3/_4$ „ 12 „ 1 „ 5 „ $1^1/_4$ „ 13 „ $1^1/_2$ „ 4 „ $1^3/_4$ „ 7 „ 2 „ 1 „ 3 „	im Durchschnitt = $1^1/_2$ Stunden.
Nachwirkungen	Kreuzschmerzen, Schmerzen in den Beinen, Magenschmerzen, Durstgefühl, Erbrechen.	

23 Extremitäten	Verbandanlegen bei Frakturen	2
	Reposition bei Frakturen	2
	Operationen bei Frakturen	9 (2) [1]
	Resektionen (am Fuß)	2 (1)
	Exartikulationen der Zehen	2
	Amputationen	3
	Fremdkörper im Kniegelenk (Eröffnung)	1
	Patellarnaht	2
7 Damm und äußere Genitalien	Bubonen (Inzision)	1
	Hämorrhoiden-Operationen	3
	Mastdarmresektion	1
	Hydrocelen-Operation	1
	Kastration	1
4 innere Genitalien	Dilatation des Uterus und Tamponade	2 (1)
	Curettage bei Abort	2
21 Unterbauchgegend	Inzision bei appendicitischem Abceß	5 (3)
	Appendektomie	8 (2)
	Herniotomie	8 (2)
2 Oberbauchgegend	Gastroenterostomie	1
	Inzision bei intraabdominalem Abceß	1
57 in Summa.		

1) Die eingeklammerten Zahlen bedeuten die Versager.

Ueber einen Fall von operativ geheiltem Milzabsceß nach Typhus abdominalis.[1])

Zugleich ein Beitrag zur diagnostischen Bedeutung der Leukocytenuntersuchung beim Ileotyphus.

Von Dr. **Federmann**, Assistenzarzt.

M. H.! Milzabscesse stellen eine sehr seltene Komplikation des Typhus abdominalis dar. Renvers hat, wie ich aus persönlicher Rücksprache weiß, unter mehreren hundert Fällen von Typhus niemals einen Milzabsceß beobachtet. Auch Curschmann (1) erwähnt in seiner ausführlichen Bearbeitung des Typhus keinen einzigen Fall. Da ich Gelegenheit hatte, im vorigen Jahre einen Milzabsceß nach Typhus abdominalis zu operieren, möchte ich mir erlauben, Ihnen den Patienten hier vorzustellen und zugleich einige Bemerkungen an den Fall anknüpfen.

Der 23jährige Arbeiter G. E. wurde am 1. Juni 1904 auf die Innere Abteilung des Städtischen Krankenhauses Moabit (Geheimrat Goldscheider) als typhusverdächtig aufgenommen, nachdem er bereits mehrere Tage krank gewesen war. Der Kranke hatte sich vor zehn Tagen unter Frostgefühl und Magenbeschwerden zu Bett gelegt, dann wieder vier Tage gearbeitet, um sich dann wegen heftiger Magenschmerzen aufs neue zu legen. Ein Bruder von ihm wird bereits seit vier Tagen an einem schweren Typhus hier behandelt.

Bei der Aufnahme hatte der Kranke eine Temperatur von 38,5°, einen gegen das Fieber verlangsamten, deutlich dicroten Puls von 60 Schlägen. Ueber den Lungen einzelne bronchitische Geräusche. Herztöne rein, leise. Auf der Bauchhaut einige zerstreut liegende, papulöse, übersteckknadelkopfgroße roseolaartige Stellen.

1) Siehe die Verhandlungen im I. Teil dieses Bandes, S. 30.

Der Leib nicht aufgetrieben, nicht schmerzhaft, kein Ileocöcalgeräusch. Die Milz ist nicht mit Sicherheit palpatorisch nachweisbar, keinesfalls vergrößert, auch perkutorisch nicht; Schmerzen in der Milzgegend nicht vorhanden, auch nicht bei Druck. Der Stuhlgang ist angehalten, erfolgt auf Einlauf, zwar diarrhoisch, jedoch nicht erbsenbreiartig. Der Urin ist frei von abnormen Bestandteilen. Diazoreaktion negativ. Widalsche und Fickersche Reaktion negativ. Leukocyten 18 000.

6. Juni: Befund im allgemeinen unverändert. Patient hat trotz des hohen Fieberanstiegs (Temperatur 39—40 °) kein Krankheitsgefühl. Der Puls ist deutlich verlangsamt, Stuhlgang leicht angehalten, auf Einlauf sehr hell gefärbt. Die Milz ist jetzt als weicher, schmerzloser Tumor palpabel, überschreitet um zwei Finger den Rippenbogen. Leukocyten 14 000.

9. Juni: Temperatur zeigt eine Continua zwischen 39 und 40 °, Puls um 100, Leuk. 25 000. Patient hatte jetzt typische Erbsenbreistühle, fühlt sich im übrigen andauernd wohl.

22. Juni: Befinden im allgemeinen unverändert, Temperatur geht langsam staffelförmig herunter, Puls um 80, Leuk. über 23 000. Milz überragt handbreit den Rippenbogen; bei Berührung nicht empfindlich, Stuhlgang regelmäßig, sehr hell gefärbt. Ueber beiden Lungen, links mehr als rechts, bronchitische Geräusche ohne Dämpfung. Widalsche Reaktion stark positiv.

28. Juni: Befund unverändert, seit vier Tagen fieberfrei. Puls um 100, Leuk. 22 000, Widalsche Reaktion stark positiv. Milz erscheint bei der Palpation etwas verkleinert; keine Schmerzen. Appetit, Stuhlgang regelmäßig gut.

4. Juli: Dauernd entfiebert. Obgleich Patient ordentlich ißt, regelmäßigen, geformten Stuhl hat, sieht er noch sehr verfallen aus und erholt sich nicht nach Art anderer Typhusrekonvaleszenten. Er klagt über leichte Schmerzen in der linken Seite. Der Leib ist nicht druckempfindlich, auch nicht in der Milzgegend. Ueber dem linken unteren Lungenlappen hört man reichliche diffuse bronchitische Geräusche, es besteht jedoch weder eine Dämpfung noch Bronchialatmen.

7. Juli: Seit zwei Tagen allmählicher Fieberanstieg, Leuk. 24 000. L. h. u. eine halbhandbreite intensive Dämpfung mit fast aufgehobenem Pectoralfremitus und stark abgeschwächtem Atemgeräusch, Schmerzen in der linken Seite haben nachgelassen, der ganze Unterleib meteoristisch aufgetrieben, nirgends besonders empfindlich, die Milz nur undeutlich palpabel.

9. Juli: Das Fieber hält sich um 38 °, die Leukocyten über 20 000, die Dämpfung l. h. u. steigt, die Atmung ist sehr frequent, Puls klein, unregelmäßig. Patient sieht sehr verfallen aus; Probepunktion im l. 9. Intercostalraum ergibt trübeitriges Exsudat. Der Patient

wird auf die chirurgische Abteilung verlegt und sofort in Chloroformnarkose operiert (Dr. Federmann). In der linken Seite wurde in der Höhe der neunten Rippe ein 8 cm langer Schnitt in der Axillarlinie geführt und die Rippe in einer Ausdehnung von 6 cm subperiostal reseziert. Die Punktion der Pleurahöhle ergibt trübes Exsudat, aber nicht Eiter. Da somit eine Infektion der Pleurahöhle schon stattgefunden hat, wird diese eröffnet, und reichlich 300 ccm trübes Exsudat entleert. Die Lunge zeigt leichte Verwachsungen mit der Pleura diaphragmatica. Einführung eines Drains in die Pleura und sorgfältige Tamponade. Da sich das Zwerchfell stark nach oben hin vorwölbt, wird der subphrenische Raum punktiert. Die Punktion ergibt bräunlichen, flockigen Eiter. Nach Inzision des Zwerchfelles entleeren sich zirka 500 ccm dieser stinkenden Flüssigkeit, mit nekrotischen Milzstücken vermischt. Der in die Absceßhöhle eingeführte Finger gelangt in eine wohl doppelt faustgroße Höhle, die ganz locker abgegrenzt ist. Man fühlt deutlich den Magen, die Leber, Darmschlingen und die Milz, deren obere Hälfte kaum noch vorhanden ist. Es werden noch mehrere nekrotische Milzstücke entfernt, die Wunde sorgfältig ausgewischt, dann mit Jodoformgaze tamponiert.

In den nächsten Tagen nach der Operation stoßen sich noch zahlreiche Milzfetzen ab; beide Höhlen sezernieren außerordentlich stark, der Patient erholt sich nur langsam. Während die Leukocytenzahl rasch zur Norm heruntergeht, zeigt die Temperatur noch vier Wochen einen deutlich remittierenden Typus mit Abendtemperatur von über 39 °.

Am 16. Oktober 1904 wird der Patient mit geschlossener Wunde völlig beschwerdefrei geheilt entlassen. Er hat außerordentlich zugenommen und fühlt sich völlig wohl.

Bei einer am 10. Februar 1905 vorgenommenen Nachuntersuchung ist Patient völlig beschwerdefrei und arbeitsfähig. Leukocytenzahl 12 000.

Milzabscesse sind nicht nur eine seltene Komplikation des Typhus abdominalis, sondern eine überhaupt selten zu beobachtende Erkrankung.

Litten (2) und Ledderhose (3) wissen nur über wenig geheilte Fälle von Milzabceß zu berichten. Bessel-Hagen (4) hat vom Jahre 1882, wo Lauenstein (5) den ersten operativ geheilten Milzabceß veröffentlichte, bis 1900 18 Fälle von operativ behandelten Milzabscessen zusammenstellen können (darunter zwei von ihm selbst operierte). Seit 1900 habe ich in der Literatur, soweit sie mir zugänglich war, noch acht Fälle aufgefunden, [darunter fünf von Körte (6) operierte]. Dazu kommt nun mein eigener. Im ganzen also 27 Fälle. Am häufigsten wurden Milz-

abscesse beobachtet nach Malaria, Febris recurrens und als pyämische Lokalisation. Ganz vereinzelt bei Ileotyphus und anderen Infektionskrankheiten.

Wenn wir davon absehen, daß sekundär durch eine benachbarte Eiterung die Milz in Mitleidenschaft gezogen werden kann, so erklären sich die Eiterungen in der Milz am ungezwungensten auf metastatischem Wege entstanden, indem die Erreger mit dem Blutstrom verschleppt werden und in der Milz eine metastatische Entzündung hervorbringen. Es ist bekannt, daß die Typhusbacillen allein imstande sind, Eiterungen zu erzeugen, ich erwähne nur den Fall von Kruse (7), der in einem typhösen Milzabsceß nur Typhusbacillen nachweisen konnte. In der Regel handelt es sich jedoch um Mischinfektionen. In mehreren Fällen [Lauenstein, Kölliker (8), Monod (9) u. a.] erwies sich der Eiter bakteriell und kulturell als steril. Durch diesen Befund würde sich die relativ lange Latenz und Gutartigkeit der Abscesse erklären. Da in meinem Falle aus äußerem Grunde keine bakteriologische Untersuchung des Eiters stattfand, kann ich über diesen Punkt nichts aussagen.

Es wird von allen Autoren hervorgehoben, daß die Diagnose einer Eiterung in der Milz meist recht schwierig ist. Das trifft sicher zu, solange die Eiterung auf die Milz selbst beschränkt und die Kapsel nicht in Mitleidenschaft gezogen ist; denn so lange können alle Symptome fehlen. Ist jedoch der Prozeß bis zur Kapsel vorgedrungen oder gar eine begrenzte Peritonitis eingetreten, so dürfte bei sorgfältiger Untersuchung wenigstens mit Wahrscheinlichkeit die Diagnose gestellt werden können.

Von lokalen Symptomen verdient meiner Ansicht nach die größte Beachtung das Vorhandensein entzündlicher Veränderungen der benachbarten Pleura. In einer großen Reihe von Fällen besteht eine Pleuritis als der Ausdruck einer unter dem Zwerchfell gelegenen Eiterung. In dieser Beziehung sind die Symptome im Bereich des Thorax von großer Bedeutung, indem sie gerade durch ihre Geringfügigkeit im Vergleich zu den schweren Allgemeinerscheinungen darauf hinweisen, daß die eigentliche Quelle der Krankheit tiefer gelegen sein muß. Die Pleuritis wird je nach der Intensität des Herdes und der Dauer der Krankheit eine trockene, seröse oder eitrige sein. Auch in unserem Falle waren die Pleuraerscheinungen das

wichtigste Zeichen für den vorhandenen Absceß. Den übrigen lokalen Symptomen möchte ich eine geringere Bedeutung zuschreiben, da ihre Konstanz eine zu schwankende ist. So ist z. B. der Nachweis einer Vergrößerung der Milz schon deshalb von geringerem diagnostischen Wert, weil bei den in Betracht kommenden Infektionskrankheiten die Milz ohnedies geschwollen zu sein pflegt. Dasselbe gilt für die Druckempfindlichkeit der Milz. Von großer Bedeutung ist der Nachweis eines subphrenischen Abscesses.

Fieber ist keineswegs eine konstante Erscheinung bei Milzabscessen, wie auch Litten (l. c.) hervorhebt und unser Fall beweist. Trotzdem mit Sicherheit eine Eiterung in der Milz bestand, hatte unser Patient zehn Tage lang vor der operativen Eröffnung subnormale Temperaturen. Ein Ansteigen der Temperatur erfolgte erst infolge Fortschreitens des subphrenischen Abscesses und Wachsens des Pleuraexsudats (siehe Kurve). —

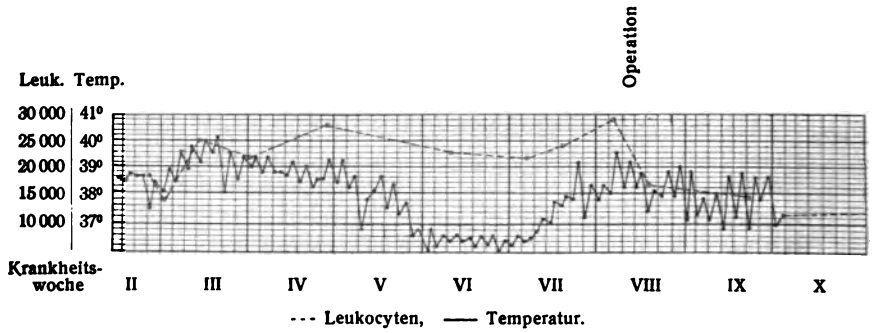

--- Leukocyten, —— Temperatur.

Im übrigen dürfte auch das Vorhandensein von erhöhter Temperatur ohne größere diagnostische Bedeutung sein, da die Grundkrankheit ohnedies unter Fieber verläuft. Ja, im Gegenteil, das Fieber ist imstande, die Diagnose nach einer falschen Seite hin zu lenken, indem es uns zu der Annahme eines Rezidivs des Typhus bestimmen könnte.

Dagegen verdient ein anderes Symptom unsere sorgfältigste Beachtung, da es geeignet ist, schon frühzeitig, ehe irgend eines der übrigen Symptome darauf hindeutet, uns eine Eiterung im Organismus erkennen zu lassen. Es ist das eine vorhandene Hyperleukocytose. Ich finde unter den bisherigen Veröffentlichungen nur bei Bessel-Hagen (l. c.)

einen dahingehenden Befund erhoben. Wir wissen heute nach den zahlreichen Untersuchungen der letzten Jahre, daß diese vorhandene Hyperleukocytose jedoch keineswegs etwas Typisches für Milzeiterung darstellt, sondern in der Mehrzahl aller floriden Entzündungsprozesse beobachtet wird. Da wir es bei einer eitrigen Entzündung der Milz in der Regel mit einer progredienten Affektion zu tun haben, so beobachten wir hierbei auch häufig recht hohe Leukocytenwerte. Eine derartig hohe Leukocytose von 20—30 000, wie sie in unserem Falle vorhanden war, ließ um so mehr mit Sicherheit einen Eiterherd im Körper annehmen, als es heute als feststehend gelten kann, daß der inkomplizierte Typhus abdominalis unter einer ausgesprochenen Hypoleukocytose (Leukopenie) verläuft. Die Leukocytenverminderung stellt eins der wichtigsten Frühsymptome des Typhus dar, das deshalb vielleicht wertvoller als die Serumreaktion sein dürfte, als sie bedeutend früher und einfacher festgestellt werden kann. Es gibt außer dem Typhus, mit Ausnahme von Masern, kaum eine fieberhafte Infektionskrankheit, die von vornherein unter einer Hypoleukocytose verläuft. In unserem Falle wurde nun bereits in der zweiten Krankheitswoche eine Leukocytose von 14 000 nachgewiesen, die dauernd bis zur Eröffnung des Eiterherdes anstieg, und zwar zu sehr hohen Werten. Ein solches Verhalten der Leukocytenzahl bei Typhus mußte mit Sicherheit auf eine Komplikation entzündlicher Natur hinweisen (siehe Kurve).

Aber nicht nur in diagnostischer Hinsicht, beansprucht die Blutuntersuchung einen hohen Wert, sondern sie vermag auch einen Fingerzeig zu geben, welchen Zeitpunkt wir für die Entstehung der Milzeiterung anzunehmen haben. Es ist höchst wahrscheinlich, daß diese bereits im Beginne des Typhus stattgefunden hat und dann in den nächsten Wochen völlig symptomlos bestand, bis die Entstehung und Ausbreitung des subphrenischen Abscesses deutliche weitere klinische Symptome hervorbrachte. Es beweist somit dieser Fall wieder, wie notwendig und wertvoll in ätiologischer und diagnostischer Beziehung auch bei chirurgischen Affektionen eine Untersuchung des Blutes unter Umständen ist.

Die Behandlung eines Milzabscesses kann natürlich nur eine chirurgische sein. Je nach den Verhältnissen wird es sich um eine Splenektomie oder Splenotomie handeln. Von den

früher erwähnten 27 Fällen ist neunmal die ganze Milz exstirpiert worden, in den übrigen Fällen nur Teile von ihr.

Was die spezielle Art des operativen Vorgehens betrifft, so stehen uns zwei Wege zur Verfügung: entweder man reseziert eine oder mehrere Rippen und bahnt sich durch die Pleura und das Zwerchfell einen Weg zum Absceß. Ob man dabei die Pleurahöhle eröffnet oder nicht, hängt von ihrem Zustande ab; es gelten dafür dieselben Vorschriften wie für die Eröffnung subphrenischer Abscesse überhaupt. Da es in der Regel bereits zu zirkumskripten Abscessen um die Milz gekommen ist, so wird es sich in der Mehrzahl der Fälle um Eröffnung eines derartigen Abscesses handeln, der trocken gelegt und tamponiert wird. Die Milz wird, soweit nötig, sofort entfernt, zurückgelassene nekrotische Stücke stoßen sich sekundär ab. Ein einzeitiges Operieren ist durchaus zu empfehlen, da bei dem meist sehr schweren Zustand der Patienten ein weiterer Aufschub den Erfolg in Frage stellen kann. Von den tödlichverlaufenen Fällen ist der größte Teil zweizeitig operiert worden. Im übrigen sind wohl stets genügende Verwachsungen vorhanden, sodaß eine Eröffnung der freien Bauchhöhle nicht zu befürchten ist. Hat der Absceß bereits eine solche Größe erreicht, daß er vor dem Rippenbogen zum Vorschein kommt, so wird die Eröffnung am einfachsten durch einen Oberbauchschnitt vorgenommen; auch hierbei ist ein einzeitiges Vorgehen anzuraten. Von den 27 Fällen, die ich in der Literatur auffinden konnte, ist zehnmal die Eröffnung vom Thorax her vorgenommen worden, siebzehnmal von vorn.

Die Prognose des Milzabscesses ist ohne operative Eröffnung wohl eine ungünstige, dagegen sind die Chancen der Operation im allgemeinen als gut zu bezeichnen. Die Voraussage wird natürlich außerordentlich durch die bestehende Grundkrankheit beeinflußt; ein vorhandener Pyothorax verschlechtert die Prognose wesentlich. Von den 27 Patienten sind vier gestorben, d. i. eine Mortalität von etwa 15 %. In den letalen Fällen handelte es sich um zum Teil bereits schwer septische Patienten. Ich glaube, daß bei dem meist günstigen Ausgang die relative Gutartigkeit des Eiters eine nicht geringe Rolle spielt.

Meinem verehrten Chef, Herrn Geheimrat Sonnenburg, sage ich für die Ueberlassung des Falles meinen ergebensten Dank.

Literatur: 1) Curschmann, Unterleibstyphus. Spezielle Pathologie und Therapie von Nothnagel. 1902. — 2) Litten, Erkrankungen der Milz. Spezielle Pathologie und Therapie von Nothnagel 1898, Bd. 8. — 3) Ledderhose, Chirurgische Erkrankungen der Milz. Deutsche Chirurgie 1890. — 4) Bessel-Hagen, Beitrag zur Milzchirurgie. Chirurgen-Kongreß 1900. — 5) Lauenstein, Deutsche medizinische Wochenschrift 1887, No. 51. — 6) Körte, Subphrenischer Abceß, Chirurgen-Kongreß 1902. — 7) Flügge, Handbuch der Mikroorganismen. Dritte Auflage, Bd. II., S. 391. — 8) Köliker, Sitzung der Medizinischen Gesellschaft in Leipzig vom 10. November 1891. Medizinische Jahrbücher Bd. 223, S. 109. — 9) Monod, Bull. et mém. de la soc. de chirurgie de Paris T. XVIII.

Ueber amniotische Furchen und Klumpfuß, nebst Bemerkungen über Schädigungen peripherer Nerven durch intrauterin entstandene Schnürfurchen.[1])

Von Prof. Dr. **Joachimsthal** und Priv.-Doz. Dr. **Cassirer** in Berlin.

I. Amniotische Furchen und Klumpfuß.

Von Prof. Dr. Joachimsthal.

M. H.! Während bekanntlich intrauterine Spontanamputationen, wobei gelegentlich an den abgeschnürten Extremitäten, falls man die Kinder, resp. Foeten unmittelbar nach der Geburt zu sehen bekommt, noch kurze Fäden und Schlingen anhaftend gefunden werden, nicht zu den Seltenheiten gehören, finden wir die Vorstufen dieser Abschnürungen, einfache Schnürfurchen an den Gliedmaßen, wesentlich seltener. Die Ursache derartiger Verstümmelungen ist, speziell nachdem Küstner, Olshausen, Jacob Wolff u. A. einen Zusammenhang des abschnürenden Fadens mit den Eihüllen und der Placenta nachgewiesen haben, wohl zweifellos in amniotischen Fäden und Bändern zu suchen. Der Effekt der durch solche Einwirkungen bedingten Störungen kann ein sehr verschiedener sein. Bekanntlich hat man auf diese mit mehr oder weniger Berechtignng die mannigfachsten Mißbildungen zurückgeführt und u. a. nach dem Vorgange Geoffroy Saint Hilaires auch angenommen, daß der Klumpfuß unter Umständen durch partielle epitheliale Verwachsungen des Amnion mit dem Embryo, namentlich dann, wenn die Anheftung zu einem festen sogenannten Simonartschen Strange ausgezogen wird,

1) Siehe die Verhandlungen im I. Teil dieses Bandes, S. 59.

veranlaßt werden könne. Die Möglichkeit, daß ein solcher Strang den ursprünglich normal gestalteten Fuß dauernd in die Supinationsstellung hineinzieht, läßt sich nicht bestreiten, namentlich wenn man die Fälle von Kombination des Klumpfußes mit Schnürfurchen, wie sie besonders am Unterschenkel von Frickhoeffer, v. Chelius, Parker und Shattock, Bessel-Hagen, Redard, Nasse und Koch (Julius Wolff) beobachtet worden sind, in Betracht zieht.

Fig. 1.

Amniotische Abschnürung am linken Unterschenkel und linkseitiger Klumpfuß.

Fig. 2.

Dieselbe Patientin nach der Behandlung.

Ich möchte heute die Gelegenheit benutzen, Ihnen zwei weitere Fälle zu demonstrieren, in denen neben vorhandenen Schnürfurchen Klumpfußbildung bestand. Der eine Fall, den ich zeigen kann, ist noch dadurch von besonderem Interesse, daß durch einen von einem amniotischen Ring auf den unteren Teil des rechten Oberarms ausgeübten Druck eine dauernde

Läsion der peripheren Nerven, speziell des Radialis, herbeigeführt worden ist, ein Vorkommnis, für das wir in der Literatur bisher kein Analogon gefunden haben.

Fall 1. In dem ersten Falle handelte es sich um eine jetzt zehnjährige Patientin, bei der sofort nach der Geburt eine tiefe Schnürfurche an der Grenze des mittleren und unteren linken Unterschenkeldrittels, daneben ein Klumpfuß auf derselben Seite festgestellt wurde (s. Fig. 1). Ich habe die Kleine wegen dieses Klumpfußes im vierten Lebensjahre in Behandlung bekommen, nachdem ein voraufgegangener operativer Eingriff — es hat sich, soweit man aus den vorhandenen Narben an der Innenseite des Fußes schließen kann, offenbar um eine Phelpssche Operation gehandelt — ohne jeden Effekt geblieben war. Es gelang mir durch Tenotomien und redressierende Verbände eine vollkommene Geradestellung des Fußes zu erzielen, sodaß die Patientin, bei der jetzt im Gegensatz zu früher ein leichter Plattfuß besteht, seit Jahren ohne besonders gearbeiteten Stiefel herumzugehen vermag und beispielsweise am Turnunterricht in der Schule mit größtem Eifer teilnehmen kann (Fig. 2).

Die ursprünglich tiefere Furche am Unterschenkel ist im Laufe der Jahre etwas flacher geworden, aber noch deutlich rings um den Unterschenkel nachweisbar. Eine gewisse Atrophie der distal von dem Ring gelegenen Teile ist dabei unverkennbar; beispielsweise ist die Länge des linken Fußes 3 cm geringer als diejenige des rechten. Am Röntgenbilde zeigen sich indes keinerlei Einwirkungen auf die Knochen.

Fall 2. In dem zweiten Falle, der mir im Oktober 1904 von Herrn Kollegen Cassirer freundlichst überwiesen wurde, bestand bei dem damals 13jährigen Mädchen neben einem ausgeprägten rechtseitigen Klumpfuß eine Schnürfurche an der Grenze des mittleren und unteren rechten Unterschenkeldrittels, weiterhin eine solche im Bereiche des ersten rechten Zeigefingergliedes und endlich eine tiefe Schnürfurche an der Grenze des mittleren und unteren Oberarmdrittels, die, wie Sie sehen, zirkulär um den Oberarm herumgeht (Fig. 3 und 4). Die Ernährung des peripheren Körperteils hat durch diese Einschnürung nicht gelitten, es fehlen auch die sonst zuweilen beobachteten Oedeme, dagegen sind eine Reihe von Störungen des Nervensystems, namentlich eine Lähmung des Nervus radialis, vorhanden, über die Herr Kollege Cassirer selbst zu berichten die Liebenswürdigkeit haben wird. Ich beschränke mich daher darauf, zu bemerken, daß der Klumpfuß bei der Patientin von mir in der Weise behandelt wurde, daß eine Tenotomie der Achillessehne ausgeführt und zwei redressierende Verbände angelegt wurden. Diese behinderten die Pa-

tientin so wenig, daß sie in ihnen zu radeln, ja sogar Schlittschuh zu laufen vermochte.

Ich erlaube mir, Ihnen das nach Ablauf des ersten Verbandes erreichte Resultat im Bilde (Fig. 4) und die Patientin heute selbst

Fig. 3.

Rechtseitiger angeborener Klumpfuß, angeborene Schnürfurche am rechten Oberarm mit Radialislähmung.

Fig. 4.

Dieselbe Patientin nach $2^1/_2$ Monate langer Behandlung.

vorzustellen. Wie Sie sehen, steht der Fuß in vollkommen normaler Stellung, und seine Funktion ist eine in jeder Beziehung tadellose.

M. H.! Ich glaube, daß solche Fälle wie die hier vorgestellten die gelegentliche Entstehung auch des Klumpfußes durch amniotische Stränge äußerst wahrscheinlich machen.

II. Ueber Schädigung peripherer Nerven durch intrauterin entstandene Schnürfurchen.

Von Priv.-Doz. Dr. Cassirer.

M. H.! Die zweite Patientin, die Ihnen eben vorgestellt wurde, bietet auch in neurologischer Beziehung einen sehr interessanten Befund dar, über den ich im folgenden etwas genauer berichten möchte.

Als ich die Patientin zum ersten Male sah, drängte sich mir der Gedanke auf, daß es sich bei der Deformität und Beweglichkeitsbeschränkung der rechtseitigen Gliedmaßen um eine cerebrale rechtseitige Kinderlähmung handeln möchte. Ein Blick auf die beigegebene Photographie (Fig. 5) wird diesen Gedanken erklärlich erscheinen lassen. Die nähere Untersuchung ergab, daß ganz andere Verhältnisse vorlagen. Ueber die Veränderungen am rechten Fuß haben Sie eben das nötige erfahren. Ich will nur hinzufügen, daß hier irgendwelche Lähmungserscheinungen neurogenen Ursprungs nicht vorlagen, daß die Sehnenphänomene und die Zehenreflexe normal waren. Die Untersuchung des Armes hatte nun folgendes Resultat: In der Mitte des Oberarmes fand sich die schon geschilderte tiefe Schnürfurche. Der Unterarm war erheblich verkürzt und in seinem Umfange reduziert. (Größter Umfang rechts 18 cm, links 21,5 cm, Länge des Unterarms rechts 18 cm, links 24 cm.) Besonders abgeflacht war die Muskulatur an der Streckseite des Unterarms. Die Hand stand in extremer Beugestellung, ließ sich aus dieser aber ein wenig in die Streckstellung zurückbringen. Sehr deutlich war eine Abmagerung der Zwischenknochenmuskeln und der Muskeln des kleinen Fingerballens, während die Daumenballenmuskulatur nicht atrophisch gewesen zu sein scheint. Das Supinatorphänomen war am rechten Arm nicht zu erzielen, wohl aber links. Das Tricepsphänomen war beiderseits vorhanden. Die Prüfung der Funktion der einzelnen Muskeln ergab, daß alle Schulter- und Oberarmmuskeln mit voller Kraft wirkten. (Patientin war überhaupt ein sehr muskelkräftiges Individuum.) Besonders bemerkenswert ist, daß ebensowenig der Biceps wie der Triceps in ihrer Wirksamkeit durch die Schnürfurche beeinträchtigt waren, wenn auch ihr Volumen dort, wo sie unter ihr hinwegziehen, reduziert erschien. Durch die elektrische Prüfung ließ sich auch erweisen, daß tatsächlich echtes, kontraktiles Muskelgewebe unter der Schnürfurche durchzog. Während der Triceps intakt war, zeigten sich alle übrigen vom N. radialis versorgten Muskeln, d. h. sowohl die Supinatoren als auch die Extensoren der Hand, der Finger, des Daumens und der

Abductor pollicis longus, vollkommen gelähmt. Die elektrische Erregbarkeit war in allen diesen Muskeln völlig aufgehoben. Weitere Störungen der Motilität fanden sich im Gebiete des Handastes des N. ulnaris. Während nämlich der Flexor carpi ulnaris und der Flexor digitorum profundus in seinem ulnaren Abschnitt ebenso wie alle übrigen Finger- und Handbeuger und auch die Pronatoren vollkommen intakt waren, bestand eine Unfähigkeit, den Daumen zu adduzieren und eine genügende Spreizung und Adduktion und eine Extension der Mittel- und Endphalangen der Finger vorzunehmen, wogegen wiederum die Opposition des Daumens ungestört war. Die elektrische Erregbarkeit war auch hier in den gelähmten Muskeln vollkommen aufgehoben. Außerdem fand sich im Gebiete des N. ulnaris an der Hand eine deutliche Hypästhesie, resp. Hypalgesie, während im Gebiet des Radialis eine Sensibilitätsstörung nicht nachweisbar war. Die Mutter der Patientin, der die Beweglichkeitsbeeinträchtigung an der rechten Hand ihrer Tochter sehr wohl bekannt war, behauptete mit Bestimmtheit, daß das Kind diese Lähmung mit auf die Welt gebracht habe.

Fig. 5.

Rechtseitiger angeborener Klumpfuß, angeborene Schnürfurche am rechten Oberarm mit Radialislähmung.

Wir können zusammenfassend sagen, daß bei unserer Kranken eine nur den Triceps verschonende Radialislähmung und zugleich eine Ulnarislähmung vorliegt, die aber nur den Handast des Nerven betrifft. Was zunächst die Pathogenese der Radialislähmung angeht, so scheint die Annahme durchaus gerechtfertigt, daß diese mit der oben geschilderten

amniotischen Schnürfurche in Zusammenhang steht. Diese entspricht genau der Umschlagsstelle des Radialis am Oberarm, einer Stelle also, an der der Nerv auch sonst allerlei mechanischen Insulten am meisten ausgesetzt ist. Man gewinnt auch durch die Palpation den Eindruck, als ob die Schnürfurche gerade an der Außenseite des Oberarms bis direkt auf den Knochen heruntergeht, während, wie schon erwähnt, an der Vorder- und Rückseite des Oberarms unter der Schnürfurche die Muskeln und zum Teil auch die Nerven und Gefäße, wie aus deren ungestörter Funktion hervorgeht, hindurchziehen. Es ist nicht ganz sicher zu entscheiden, ob rein mechanisch eine Kompression und Abschnürung des N. radialis stattgefunden hat, oder ob sich vielleicht im späteren intrauterinen Leben leichte, von der Schnürfurche ausgegangene entzündliche Reizerscheinungen an der Schädigung des Nerven beteiligt haben. Für ein solches Vorkommnis ließen sich aus unseren Erfahrungen über das Verhältnis von Trauma und Schädigung peripherer Nerven Analogien anführen. Immerhin halte ich die erstgenannte Möglichkeit der einfachen Kompression für die nächstliegende. Bisher ist anscheinend eine solche Aetiologie einer Radialislähmung und überhaupt einer peripheren Nervenlähmung nicht bekannt geworden. In dem Werke von Bernhardt[1]) finde ich keinen analogen Fall, wohl aber deckt sich, soweit die Radialislähmung in Betracht kommt, deren Bild vollkommen mit dem bei der sogenannten Arrestantenlähmung beobachteten, bei der durch einen zu eng um den Oberarm gelegten Strick eine Radialislähmung, die nur den Triceps freiläßt, hervorgerufen wird. Bernhardt berichtet an der angegebenen Stelle noch über andere durch einen ähnlichen Modus entstandene Formen der Radialislähmung.

Schwieriger ist es, über die Entstehung der Ulnarislähmung ins klare zu kommen. Es ist wohl nicht ganz ausgeschlossen, daß durch die Schnürfurche am Oberarm auch der N. ulnaris im Sulcus bicipitalis internus geschädigt worden ist. Diese Annahme wird dadurch nicht von vornherein hinfällig, daß nur ein Teil seiner Nervenfasern von der Schädigung betroffen wurde, nämlich nur die für die distaleren Muskeln bestimmten Fasern, während die für den Flexor carpi ulnaris und den ul-

1) Bernhardt, Die Erkrankungen der peripherischen Nerven. — 2. Aufl. Wien 1902, S. 439.

naren Teil des Flexor digitorum profundus verschont blieben; dies wurde auch sonst bei peripheren Lähmungen traumatischer Genese vielfach beobachtet. Doch liegt noch eine andere Erklärungsmöglichkeit vor. Die Hand ist, wie ich erwähnte, in extremer Beugestellung nahezu vollkommen fixiert. Es wäre wohl möglich, daß durch diese abnorme Stellung ein dauernder Druck auf den N. ulnaris am Handgelenk ausgeübt worden und er so an dieser Stelle komprimiert und degeneriert wäre. Bei dieser Annahme wäre es ohne weiteres klar, daß die höher oben abgehenden Zweige des Nerven für den Flexor carpi ulnaris und den ulnaren Teil des Flexor digitorum profundus verschont geblieben sind.

Wie dem auch sei, das Interesse des Falles liegt in dem Nachweis, daß ausnahmsweise nicht wie sonst Abschnürungen ganzer Glieder durch amniotische Schnürfurchen zustande gekommen sind, sondern daß gelegentlich Lähmungen einzelner peripherer Nerven durch solche Abschnürungen hervorgebracht werden können.

Die angeborene Coxa vara.[1])

Von Geh. Med.-Rat Prof. Dr. A. Hoffa in Berlin.

Fälle von Coxa vara congenitalis hat zuerst Kredel beschrieben.

Es handelte sich in den beiden Kredelschen Fällen um das Vorkommen der Schenkelhalsverbiegung bei gleichzeitigem Vorhandensein anderweitiger angeborener Anomalien, wie Genu valgum und Klumpfuß. Kredel nimmt für seine Fälle, für welche Röntgenbilder nicht vorliegen, an, daß die Hüftgelenke intrauterin die Schenkelhalsverbiegung dadurch akquirierten, daß die Femora dauernd in forcierter Adduktionsstellung gehalten wurden.

Weiterhin hat Kirmisson zweimal über angeborene Coxa vara berichtet. Das Leiden dokumentierte sich in diesen Fällen lediglich in einer forcierten Auswärtsrotation beider Beine mit Beschränkung der Innenrotation infolge von Schrumpfung der hinteren Kapselwand. Weitere Beispiele dieser letzteren Art gaben Mouchet und Aubion sowie Joachimsthal.

Drehmann, Reiner, Joachimsthal haben dann ferner Fälle beschrieben, in denen scheinbar zunächst ein kongenitaler Defekt des oberen Femurendes zu bestehen schien. Bei weiterer Beobachtung dieser Fälle zeigte sich dann, daß es sich tatsächlich um keine Defektbildung handelte, sondern um eine hochgradige angeborene Coxa vara.

Alle diese, im ganzen recht selten vorkommenden und schon mehr in das Bereich der Mißbildungen gehörenden Beobachtungen möchte ich als Fälle atypischer angeborener Coxa vara bezeichnen.

Es gibt nun aber sicher auch eine typische angeborene Coxa vara, eine Deformität, die uns das Röntgenbild kennen gelehrt hat und die garnicht so selten vorkommt. Auf diese

1) Siehe die Verhandlungen im I. Teil dieses Bandes, S. 60.

angeborene Form der Schenkelhalsverbiegung habe ich meines Wissens zuerst aufmerksam gemacht gelegentlich einer Demonstration in der Würzburger physikalisch-medizinischen Gesellschaft im Jahre 1897. Später hat sie Helbing beschrieben unter dem allerdings nicht glücklich gewählten Namen „Kongenitale Schenkelhalsfissur".

Fälle, wie ich sie im Auge habe, sind auch von einer ganzen Reihe anderer Autoren gesehen und beschrieben worden (Kredel, Joachimsthal, Cohn, Schlesinger, Lieblein, Siebs u. a.). Alle diese Fälle sind aber irrtümlich entweder als Folge eines Traumas aufgefaßt worden, so von Joachimsthal, der einen hierhergehörigen Fall als Coxa vara traumatica beschrieben hat, oder als Folge von Rachitis, so von Cohn, der seinen Fall als die Folge einer Frührachitis auffaßte.

Lieblein allein hob bei zwei von ihm mitgeteilten Beobachtungen den großen Unterschied zwischen unseren und den wirklich rachitischen Fällen hervor, ohne aber eine richtige Deutung ihres Ursprunges zu geben.

Ich will nun auf diese äußerst interessanten Fälle im Folgenden näher eingehen und den Beweis erbringen, daß es sich in diesen um ein angeborenes typisches Leiden handelt, das mit einem Trauma oder mit Rachitis garnichts zu tun hat.

Zunächst gebe ich einen Fall typisch einseitiger und einen solchen typisch doppelseitiger Coxa vara congenitalis wieder.

Fall 1. A. W., drei Jahre alt, ist normal geboren, nie krank gewesen, hat rechtzeitig laufen gelernt. Dabei fiel den Eltern von vornherein ein leichtes Hinken auf der linken Seite auf. Ein Trauma hatte niemals stattgehabt. Patient wurde mir von dem behandelnden Arzte als angeborene Luxation der linken Seite zugeschickt.

Gesunder Knabe, keine Spur von Rachitis. Beim Gehen auffälliges Hinken nach der linken Seite. Beim Auftreten auf das linke und Hochheben des rechten Beines ist das Trendelenburgsche Symptom (Ueberfallen des Beckens nach der gesunden Seite) deutlich ausgesprochen. Linkes Bein ist um etwa $2^1/_2$ cm verkürzt, um ebensoviel steht der Trochanter major über der Roser-Nélatonschen Linie. Der Schenkelkopf ist an seiner richtigen Stelle deutlich zu fühlen. Das Bein steht in deutlicher Adduktion und Außenrotation. Die Beweglichkeit des Hüftgelenkes ist namentlich im Sinne der Abduktion beschränkt.

Nach diesem Symptomenbild war die Diagnose Coxa vara sinistra unschwer zu stellen. Das Röntgenbild (Fig. 1) bestätigte diese Diagnose. Es zeigte folgendes Verhalten des linken Hüftgelenkes. Die Hüftgelenkspfanne erscheint normal, nur der obere Pfannenrand zeigt sich leicht abgeschrägt, wie bei der angeborenen Hüftgelenksluxation. Der Schenkelkopf hat sich in der Pfanne so gedreht, daß er mit seinen unteren Partien den Pfannenrand verlassen hat und dem Trochanter minor bedeutend nähergerückt erscheint. Zwischen oberem Rand des Schenkelkopfes und oberem Pfannenrand ist, nach außen hin immer breiter werdend, eine beträchtliche Lücke vorhanden. Der Schenkelhals ist hochgradig verkürzt, am unteren Rand kaum sichtbar, am oberen etwas mehr ausgeprägt; er sitzt dem Oberschenkelschaft rechtwinklig auf. Die

Fig. 1.

Epiphysenlinie ist deutlich verbreitert; sie verläuft in einem leicht schrägen Bogen von oben und innen nach unten und außen. Der Trochanterepiphysenkern steht links bedeutend höher als rechts. Die Therapie bestand in diesem Falle in Anlegung eines Gipsextensionsverbandes in extremster Abduktion, doch wurde, wie eine nach zwei Jahren ausgeführte Kontrolluntersuchung ergab, keine wesentliche Besserung erzielt.

Fall 2. R. K., 4 Jahre alt, aus Berlin. Die Eltern sind gesund, Deformitäten sind in der Familie nicht vorgekommen. Patient ist schon von Geburt an schwächlich gewesen. Mit 13 Monaten konnte er laufen. Niemals Zeichen von Rachitis. Vom zweiten Lebensjahre ab fiel der Mutter der watschelnde Gang auf. Niemals Schmerzen beim Gehen, doch baldige Ermüdung. Kein Trauma.

Status: Schwächlicher Knabe von blasser Gesichtsfarbe. Brustorgane ohne Besonderheiten. Keine Spur früherer oder jetziger

Rachitis. Beide untere Extremitäten gleichmäßig adduziert und nach außen rotiert. Beugung in der Hüfte bis zum Winkel von etwa 80 Grad möglich. Abduktion beiderseits nahezu unmöglich, ebenso ist die Innenrotation beschränkt. Trendelenburgsches Phänomen beiderseits deutlich ausgesprochen. Starke Lendenlordose. Die Schenkelköpfe sind beiderseits deutlich an normaler Stelle im Scarpaschen Dreieck zu fühlen. Die Trochanteren stehen etwa $3^1/_2$ cm über den Roser-Nélatonschen Linien. Der Gang ist watschelnd und gleichzeitig stark behindert, weil infolge der Adduktionsstellung der Beine die Kniee bei jedem Schritt aneinander streifen.

Diagnose: Coxa vara duplex.

Das Röntgenbild ergibt folgenden Befund (Fig. 2): die Pfannen sind beiderseits wohl ausgebildet. Beide oberen Hälften der Pfannen sind leer. Die Gelenkköpfe sind klein, deformiert, stehen beiderseits unterhalb des Niveaus der Y-förmigen Knorpel. Die unteren Hälften der Köpfe haben die Pfannen ganz verlassen. Der Schenkel-

Fig. 2.

hals ist beiderseits nur angedeutet. Der Winkel, den die Köpfe mit dem Femurschaft bilden, ist ein rechter. Der Schatten der Köpfe ist beiderseits anormal aufgehellt. Die Epiphysenlinien sind beiderseits stark verbreitert; sie verlaufen direkt vertikal von oben nach unten. Die Verbreiterung der Epiphysenlinie ist eine ungleichmäßige. Die Aufhellung des Schattens greift von der Epiphysenlinie unregelmäßig in die Gelenkköpfe hinein, namentlich links ist an der Stelle, wo sonst nur die schmale Epiphysenlinie verläuft, ein ungleichmäßig gezackter, mit dunklen Partien durchzogener, den Gelenkkopf einerseits und die Linea intertrochanterica anderseits in seinen Bereich mit hineinziehender aufgehellter Schatten zu beobachten.

Auf die Behandlung dieses Falles und die dabei gewonnenen Erfahrungen komme ich gleich zurück. Es handelt sich auch in

diesem zweiten Falle um einen typischen Befund. Ich habe noch vier ganz gleichartige Beobachtungen von doppelseitiger Coxa vara bei kleinen Kindern gemacht. Man erkennt in allen Bildern gleichmäßig den vertikalen Verlauf der Epiphysenlinie. Dabei scheint am unteren Ende der Epiphysenlinie diese öfters in zwei Reihen auseinanderzuweichen, so zwar, als ob aus dem unteren Teil des Gelenkkopfes ein Stück gewissermaßen herausgebrochen wäre.

Fälle der beschriebenen Art sind keineswegs sehr selten. Ich habe allein deren sechs einseitige und vier doppelseitige beobachtet und besitze ihre Röntgenbilder. Wenn man diese Fälle Jahre hindurch beobachtet, so zeigt sich, daß im Laufe der Zeit die Verhältnisse am oberen Femurende ziemlich stationär bleiben. Noch bei sechs-, ja bei neun- und elfjährigen Kindern habe ich die gleichen Verhältnisse stets in derselben typischen Weise angetroffen: Es steigt dann nur der Schenkelschaft an dem Schenkelkopf infolge der Belastung durch das Körpergewicht allmählich mehr in die Höhe, sodaß schließlich ganz spitze Schenkelhalswinkel auf einer (Fig. 3) oder beiden Seiten (Fig. 4) resultieren.

Fig. 3.

Fig. 4.

Wie erklären sich nun diese Fälle? Handelt es sich bei ihnen um Rachitis oder um Folgezustände von Traumen, oder liegt eine angeborene Deformität vor? Man hat, wie schon oben angeführt, bisher vielfach angenommen, daß sie auf rachitischer Basis beruhen (Cohn, Siebs) oder als traumatische Epiphysenlösungen aufzufassen seien. (Joachimsthal.) Sprechen schon in einer ganzen Reihe von Fällen das Fehlen jeglicher Zeichen vorhandener oder überstandener englischer Krankheit an den betreffenden Kindern gegen den rachiti-

schen Ursprung des Leidens oder das Fehlen jeglichen Traumas in der Anamnese gegen ein plötzliches Entstehen der Deformität, so bin ich in der Lage, direkt den Beweis zu erbringen, daß es sich um ein kongenitales Leiden handelt, das einer Störung in der normalen Entwicklung der Epiphysenlinie sein Dasein verdankt.

Ich bin nämlich in der Lage, den makroskopischen und mikroskopischen Befund an den oberen Femurenden des zweiten von mir oben angeführten Falles beibringen zu können. Wegen der hochgradigen beiderseitigen Abduktionshemmung entschloß ich mich, hier die doppelseitige Resektion der oberen Femurenden auszuführen.

Die Operation erfolgte am 9. November 1902. Die Resektion wurde beiderseits nach der v. Langenbeckschen Methode subtrochantär ausgeführt, die Schenkelstümpfe wurden bei möglichster Abduktion der Beine in die Pfannen eingestellt und diese Lage im Gipsverband fixiert. Die Wundheilung verlief ohne jede Störung. Nach sechs Wochen wurde der Gipsverband entfernt und mit Massage und Gymnastik begonnen. Der Knabe lernte bald laufen, doch behielt das rechte Bein eine zu starke Abduktionsstellung bei. Deshalb wurde am 6. Juni 1903 rechts noch eine quere Osteotomie am oberen Femurende ausgeführt, und zwar mit gutem Erfolge.

Bei der Nachuntersuchung am 1. Mai 1905 zeigte das rechte Bein eine tadellose Stellung. Die Beweglichkeit in der Hüfte ist dabei nach allen Richtungen hin etwas beschränkt, doch dient das Bein

Fig. 5.

Fig. 6.

als ausgezeichnete Stütze beim Gehen. Das linke Hüftgelenk ist völlig beweglich, nur ist das linke Bein um etwa $1^1/_2$ cm kürzer als das rechte. Diese Differenz wird durch eine entsprechend höhere Sohle ausgeglichen. Der Junge läuft stundenlang, ohne zu ermüden, umher und ist frei von jeder Beschwerde.

Die Untersuchung der beiden resezierten Gelenkköpfe hat nun folgendes ergeben (Fig. 5 und 6): der linke Gelenkkopf ist normal gebildet, hat jedoch eine Drehung um eine sagittale Achse erfahren derart, daß der Ansatzpunkt des Ligamentum teres etwas tiefer sitzt als normal. (Anteversion des Schenkelhalses.) Außerdem hat sich der Gelenkkopf durch eine Neigung nach hinten dem Trochanter minor genähert. Der Gelenkkopf grenzt sich an der vorderen Fläche in einer unregelmäßig gezackten Linie vom Schenkelhals ab. Dieser selbst ist sehr stark verkürzt. Er hat vorn eine Breite von höchstens 8 mm; hinten beträgt die Entfernung von der lateralen Begrenzung des Kopfes bis zur Crista intertrochanterica 1,3 cm, jedoch ist der Schenkelhals selbst hinten nur 5 mm lang. Letzterer hat seine normale keilförmige Gestalt eingebüßt und sein Dickendurchmesser ist fast genau so groß wie der des Kopfes, nämlich 2,9 cm. Der Schenkelhalswinkel beträgt, genau gemessen, 75 Grad. Die Crista intertrochanterica verläuft bogenförmig in der Weise, daß die Linie zwischen der Spitze des Trochanter major und minor nicht wie unter normalen Verhältnissen mit dem Schenkelschaft einen ganz spitzen Winkel bildet, sondern vielmehr einen solchen von 60 Grad. Der Trochanter minor selbst ist außerordentlich stark entwickelt, nach vorn abgebogen und verläuft rein horizontal. Die Entfernung seiner Spitze von der unteren überknorpelten Fläche des Kopfes beträgt 5 mm.

Am Präparat des rechten coxalen Femurendes sind die Verhältnisse ganz dieselben wie links, nur beträgt der Schenkelhalswinkel rechts 85 Grad.

Sehr interessant ist nun der Befund, wie ich ihn an dem Röntgenbild eines Fournierschnittes erheben konnte, der durch die Mitte des einen Schenkelkopfes gelegt wurde. (Fig. 7.) Es ergab sich hier folgendes:

Fig. 7.

Der Schenkelkopf ist bis auf einen 1,7 mm langen, 1,1 cm dicken Knochenkern vollkommen knorpelig. Während sich dieser Knochenkern auf der dem Hüftgelenk zugewandten Seite als ziemlich scharf begrenzt erweist, löst er sich gegen den Schenkelhals zu, besonders am unteren Ende in eine Reihe von kleinen, unregelmäßig begrenzten, oft garnicht mehr im Zu-

sammenhang mit ihm stehenden stecknadelkopf- bis erbsengroßen knöchernen Gebilden auf. Der Schenkelhals selbst, der eine Breite von knapp 1 cm hat, ist bis auf die oben erwähnten versprengten Knochengebilde noch vollkommen knorpelig.

Ebenso ist der stark entwickelte Trochanter in seiner Anlage noch vollkommen knorpeliger Natur. Am Schenkelschaft selbst sind die senkrecht sich kreuzenden Strukturbälkchen außerordentlich regelmäßig angeordnet.

Fig. 8.

Zur mikroskopischen Untersuchung des Präparates wurde ein Schnitt hergestellt, der durch die ganze Dicke des Kopfes, Schenkelhalses und angrenzenden Schenkelschaftes ging. (Fig. 8). Der knorpelige Teil des Präparates zeigt fast überall das Bild des ruhenden Knorpels. An mehreren Stellen ist er stark vaskularisiert. Zwischen den mit Blut gefüllten Capillaren befindet sich ganz lockeres Bindegewebe und in dessen Bereich kleine Blutextravasate. In der Nähe dieser Gefäßinseln ist die Grundsubstanz des Knorpels von mehr faserigem Charakter. Nirgends ist hier eine Andeutung von proliferierendem Knorpel zu sehen. In der Umgebung des Knochenkerns am Schenkelkopfe sind unregelmäßig gestaltete Knorpelinseln vorgeschoben, in welchen die Knorpelkapseln sich mit Hämatoxylin stark tingieren und als krümlich verkalkt erweisen. Auch in dieser Zone ist nirgends eine Andeutung von Knorpelwucherung sichtbar. Stellenweise finden sich in diesen Inseln bereits vereinzelte Knochenbälkchen. Der Knorpel zeigt sich hier an der Peripherie der Gefäßinseln in faseriges Bindegewebe umgewandelt. Nähern wir uns dem Knochenkern, so nimmt die faserige Umwandlung des Knorpels breitere Schichten ein. An einer kleinen zirkumskripten Stelle findet sich eine Nekrosedes Knorpels, gegen die von einer Seite zellenreiches Bindegewebe vordringt. In der äußersten der Knorpelnekrose benachbarten Zellenschicht finden sich auch vereinzelte, rundlich gestaltete, vielkernige Riesenzellen. Die Knochenbälkchen selbst sind außerordentlich unregelmäßig gestaltet. Nirgends ist an ihnen eine zapfenförmige Anordnung gegen den Knorpel hin zu

konstatieren. Nur an ganz vereinzelten Stellen findet sich ein Saum von gleichmäßig gestellten Zellen, die als Osteoblasten anzusprechen sind. Die Markräume selbst sind außerordentlich zellenarm und fettreich. Die Vaskularisation ist spärlich. Stellenweise ist das Mark in ein faseriges, kernarmes Bindegewebe umgewandelt. Auch am Periost sind nirgends Zellproliferationen oder Umwandlung in Knochenbälkchen zu konstatieren.

An dem mikroskopischen Bilde ist also der vollkommene Mangel von Zeichen des Wachstums charakteristisch. Am Knorpel fehlt die kennzeichnende Knorpelwucherungszone, die Knochenbälkchen zeigen kein Wachstum durch Apposition, das Mark ist nicht das eines wachsenden Individuums, sondern zeigt regressive Veränderungen, wie wir sie physiologisch im höheren Alter vorfinden. Es fehlt, mit kurzen Worten, dem Skelettgewebe jede bioplastische Energie. Dadurch unterscheidet sich der mikroskopische Befund von dem der rachitischen Knochenerkrankung vollkommen und läßt sich überhaupt in ein uns bekanntes Krankheitsbild nicht einreihen. Die Annahme, daß durch eine intrauterin durchgemachte Knochenerkrankung der Knochen die Eigenschaft des Wachstums verloren hat, ist uns am wahrscheinlichsten.

Wie dem auch sei, jedenfalls haben unsere Untersuchungen an den schönen Präparaten ergeben, daß Deformitäten der geschilderten Art nicht als rachitische und nicht als traumatische Fälle von Coxa vara angesehen werden dürfen. Alle die in der Literatur mitgeteilten Beobachtungen gleichen einander so außerordentlich, daß man aus dem Befund in unserem Falle darauf schließen darf, daß auch in den ersteren ätiologisch eine angeborene Störung in der normalen Entwicklung der Epiphysenlinie zugrunde liegen muß.

Das genauere Studium einschlägiger Röntgenbilder hat mir nun auch gezeigt, daß die wirklich rachitische Coxa vara junger Kinder differentialdiagnostisch von der eben beschriebenen angeborenen Coxa vara wohl zu unterscheiden ist. Für die letztere ist charakteristisch der vertikale Verlauf der Epiphysenlinie, das Fehlen eines Schenkelhalses oder, wo ein solcher angedeutet ist, dessen rechtwinklige oder gar spitzwinklige Abknickung direkt an seinem Femuransatz, die Einschaltung keilförmiger, scheinbar abgebrochener Knochenstücke am unteren Rand des Schenkelhalses zwischen Kopf und Schenkelhals.

Das Röntgenbild einer rachitischen infantilen Coxa vara zeigt dagegen einen ganz anderen, ebenfalls sehr typischen Befund:

Zunächst erscheint der Schenkelhalswinkel ein-, (Fig. 9), meist aber doppelseitig (Fig. 10) verkleinert; er kann auf einen rechten

Fig. 9.

Fig. 10.

oder gar spitzen Winkel reduziert sein. Der Gelenkkopf steht in der Pfanne, ist aber mehr oder weniger defekt. Die Epiphysenlinie, in der Regel etwas verbreitert, verläuft hier aber nicht vertikal wie bei der angeborenen Coxa vara, sondern schief von oben und außen nach unten und innen. Der Schenkelhals ist stets erhalten und läuft an seiner unteren Kante in eine scharfe Spitze aus. Daneben ist dann nicht selten auch im Röntgenbild die Verkrümmung des Oberschenkels deutlich erkennbar.

Vergleicht man Skizzen von Röntgenbildern der angeborenen (Fig. 11) und der rachitischen Coxa vara (Fig. 12) miteinander, so ist der Unterschied zwischen beiden Formen so auffallend, daß eine Verwechslung nicht möglich ist.

Ich erkenne an, daß es in seltenen Fällen zwischen diesen beiden Formen Zwischenstufen gibt, die eine Diagnose auf den ersten Anblick nicht ohne weiteres gestatten. Das Fehlen jeglichen rachitischen Symptomes im ersten Falle, namentlich auch im Verlauf der Oberschenkel, das Vorhandensein typischer

Oberschenkelverkrümmungen im andern Falle wird aber auch dann die Diagnose sicherzustellen vermögen.

Fig. 11.

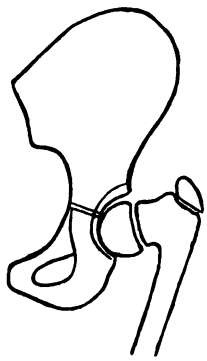

Fig. 12.

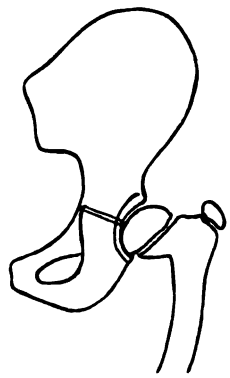

Kann man so in unseren Fällen die Rachitis mit größter Sicherheit als ätiologisches Moment ausschalten, so muß anderseits das Trauma als Ursache des Leidens ein- für allemal fallen gelassen werden. Es handelt sich bei unseren Fällen nicht um eine traumatische Epiphysenlösung. Das Trauma hat mit unserem Leiden garnichts zu tun und kommt nur insofern in Betracht, als gelegentlich ein leichter Fall auf die Hüfte das Kind zur ersten Untersuchung zum Arzt bringt und das Vorhandensein der Entwicklungsstörung an der Epiphysenlinie dann durch das Röntgenbild aufgedeckt wird.

Gegen die Annahme eines Traumas als Ursache der Deformität spricht einmal schon der Umstand, daß in einer ganzen Reihe von Beobachtungen selbst mit dem besten Willen ein vorausgegangenes Trauma nicht eruiert werden konnte, und seine Geringfügigkeit in den Fällen, wo es wirklich aufgefunden wurde, schließlich aber die Tatsache, daß man unsere Deformität garnicht so selten beiderseitig und zwar ganz gleichmäßig entwickelt antrifft.

Anderseits spricht doch auch der Umstand, daß wir die Deformität schon bei ganz jungen Kindern, die eben zu laufen anfingen und sicher kein Trauma erlitten hatten, beobachtet haben, daß wir sie bei ihnen sogar doppelseitig fanden und dann im Röntgenbild auf der einen Seite die geschilderte

Coxa vara, auf der anderen eine typische angeborene Luxation konstatieren konnten, ganz entschieden für das intrauterine Entstehen des Leidens. Dazu kommt dann der Befund an unseren Präparaten, um das Angeborensein des Leidens ganz sicher zu stellen.

Ich hoffe, daß diese Zeilen die Berechtigung der Aufstellung einer angeborenen Coxa vara als typischen Deformität klar erweisen. Die Coxa vara congenitalis ist im Röntgenbild von der Coxa vara rachitica und der Coxa vara traumatica wohl zu unterscheiden. Auf die Differentialdiagnose zwischen beiden brauche ich nicht näher einzugehen. Die infolge einer Epiphysenlösung entstehende Coxa vara mit der pilzförmigen Ueberdachung des Schenkelhalses durch den Schenkelkopf gibt ein so typisches Bild, daß Verwechslungen zwischen diesen beiden Formen ausgeschlossen sind.

Ueber den Metatarsus varus.[1])

Von Dr. **Carl Helbing**, I. Assistenten.

M. H.! Ich möchte Sie heute mit einer Stellungsanomalie des Vorderfußes bekannt machen, die bisher fast garnicht beschrieben worden ist, die sich jedoch von den anderen Fußdeformitäten so scharf differenzieren läßt, daß sie trotz ihres seltenen Vorkommens als eigenes Krankheitsbild betrachtet zu werden verdient. Das wesentliche Characteristicum dieser Fußdeformität ist eine sich ausschließlich auf den Metatarsus beschränkende Varusstellung.

Wir können bei der weiteren Betrachtung zwei Gruppen des Metatarsus varus unterscheiden: den angeborenen und den erworbenen.

Um mit dem letzteren, weitaus häufigeren zu beginnen, so können die Ursachen für sein Zustandekommen verschiedene sein. Am bekanntesten ist jener Metatarsus varus, welcher im Gefolge des Genu valgum und der rachitischen Verbiegungen des Unterschenkels mit nach außen offenem Knickungswinkel auftritt und als kompensatorische Fußstellung aufzufassen ist. Ueber ihn hat bereits v. Mikulicz im Jahre 1884 eine Mitteilung gemacht. Der mit schwerem Genu valgum behaftete Kranke — meist handelt es sich um rhachitische Kinder — stellt den Vorderfuß in eine Adduktions- oder Varusstellung, um bei der schrägen Position des Unterschenkels beim Gehen eine möglichst große Berührungsfläche mit dem Boden zu gewinnen. In Verbindung mit der Varität des Metatarsus sieht man hierbei meist noch eine Flexions- und Varusstellung der großen Zehe. Der Tarsus selbst ist entweder normal oder in leichter Valgusstellung. In den meisten Fällen

1) Siehe die Verhandlungen im I. Teil dieses Bandes, S. 63.

ist es also unrichtig, wenn man von einem kompensatorischen Pes varus spricht, da sich der Hinterfuß an der Varusstellung garnicht beteiligt, und es wäre wünschenswert, für die kompensatorischen Fußdeformitäten beim Genu valgum die Bezeichnung „Pes varus“ ganz fallen zu lassen. Es ist wohl Alberts Verdienst, in seiner Monographie „Ueber die seitlichen Kniegelenksverkrümungen und die kompensatorischen Fußformen“ zuerst darauf aufmerksam gemacht zu haben, daß die Varusstellung nicht den ganzen Fuß, sondern nur den Metatarsus betrifft. Bei dem Sektionsbefunde eines Genu valgum konnte Albert sogar eine Abweichung der Achillessehne nach außen, also eine Valgusstellung des Tarsus nachweisen. Eingehender hat sich dann Luksch mit der kompensatorischen Stellungsanomalie des Fußes beim Genu valgum beschäftigt, und auch er kommt zu dem Resultat, daß beim sogenannten Pes varus compensatorius die Adduktion des Vorderfußes in der Gelenksverbindung zwischen Tarsus und Metatarsus das Wesentliche ist und diese Fußdeformität gerade dadurch ihre charakteristische Form erhält.

Nach unseren Beobachtungen steht bei Kindern mit rachitischem Genu valgum der Tarsus in der überwiegenden Anzahl der Fälle sogar in einer leichten Valgusstellung, sodaß wie bei dem Sektionsbefunde Alberts die Achillessehne nicht in der Verlängerung der Unterschenkelachse verläuft, sondern nach außen abgeknickt erscheint. Die Adduktion und Plantarflexion beschränkt sich jedoch nicht nur auf den Metatarsus, sondern setzt sich immer auf die große Zehe fort, sodaß bei ihr die Stellungsanomalie noch mehr in die Augen fällt. Ich hebe diese Tatsache besonders hervor, weil ich ihrer nirgends Erwähnung gefunden habe, obgleich aus der Abildung, welche der Lukschschen Arbeit beigefügt ist, die Plantarflexion der großen Zehe deutlich erkennbar ist.

Diese Stellungsanomalie, die durch die Wirkung vorwiegend des M. tibialis anterior und der Mm. flexores hallucis longus et brevis aufrecht erhalten wird, verschwindet bei Kindern meistens mit der Beseitigung des Genu valgum von selbst, da sie nicht auf schwereren anatomischen Veränderungen der Fußwurzelknochen beruht. Anlaß zu einem therapeutischen Eingreifen wird deshalb der habituelle kompensatorische Metatarsus varus nur in seltenen Fällen abgeben. Als Beispiel möchte ich nun hier einen kleinen Patienten mit

Genu valgum rachiticum und kompensatorischem Metatarsus varus und hallux flexus varus vorführen (cf. Fig. 1).

Fig. 1.

Beseitigt man in solchen Fällen das Genu valgum, so geht der Metatarsus varus zurück, die Abduktionsstellung des Tarsus bleibt jedoch bestehen, und es entwickelt sich nachträglich manchmal aus dem Tarsus valgus ein richtiger Pes valgus.

Die zweite Ursache für die Entstehung des erworbenen Metatarsus varus ist eine traumatische. Bei Frakturen des ersten Metatarsus kommt es ebenfalls zu dieser typischen Deformität, und zwar dadurch, daß der Schmerz beim Auftreten an den inneren Fußrand verlegt wird. Um diesem Schmerz zu entgehen, hebt der Patient den inneren Fußrand, er supiniert also den Vorderfuß und stellt zugleich die große Zehe in leichte Plantarflexion. Wenn die Schmerzen noch längere Zeit nach der Heilung des Knochenbruches anhalten, so kann aus der anfänglichen Haltungsanomalie des Vorderfußes eine fixierte Deformität in dem geschilderten Sinne entstehen und Veranlassung zu therapeutischem Vorgehen geben.

Fig. 2.

Die dritte von mir beobachtete Form des erworbenen

Metatarsus varus wäre als arthrogene zu bezeichnen. Sowohl durch akut entzündliche, wie durch chronische Gelenkprozesse im ersten Tarso-Metatarsalgelenk kann diese Varusstellung des Vorderfußes zur Entlastung des Gelenks beim Gehakt eingenommen werden und sich schließlich dauernd fixieren. Als charakteristisches Beispiel für diese Form möchte ich Ihnen hier einen Jungen vorstellen, welcher vor vier Jahren einen akuten Gelenkrheumatismus durchgemacht hat und vor wenigen Wochen mit einer seit jener Zeit in Erscheinung getretenen Deformität am rechten Fuße zu uns kam, wie sie an diesem Gipsabgusse dargestellt ist (cf. Fig. 2). Während der Tarsus selbst eine vollkommen normale Stellung zeigt, ist der Metatarsus stark adduziert, und die große Zehe zeigt neben der Plantarflexion eine noch vermehrte Varusstellung. Das Gehen war für den Patienten außerordentlich mühsam, und dieser Umstand hat auch die Beseitigung der Deformität wünschenswert gemacht. Es gelang nun zwar, in tiefer Narkose die Varusstellung des Vorderfußes zu beseitigen, doch stellte sich dann die große Zehe in Plantarflexion bis zum rechten Winkel. Wenn sich auch nach der Durchschneidung der Beugesehne die große Zehe mit großem Kraftaufwand aufrichten ließ, so trat bei diesem Versuch doch immer eine Subluxation gegen den Metatarsus ein, sodaß ihre Geradestellung mir nur nach Keilresektion aus dem Metatarsophalangealgelenk mit dorsaler Basis gelang. Es ist also auch der arthrogene Metatarsus varus durch eine Flexions- und Varusstellung der großen Zehe kompliziert, und das hat in unserem Falle sowohl das klinische Bild als auch das therapeutische Eingreifen beherrscht.

Damit wären die von uns beobachteten Formen des erworbenen Metatarsus varus erschöpft, und wir kommen zur Besprechung des weitaus selteneren angeborenen. Mitteilungen in der Literatur sind aber äußerst spärlich, und ich habe nur einen einzigen im vorigen Jahre von Cramer beschriebenen Fall finden können, der einwandsfrei als angeborene Deformität aufzufassen ist.

Bei etwa 5000 Patienten mit orthopädischen Leiden habe ich viermal diese höchst seltene Form konstatieren können. Das klinische Bild ist ein ungemein charakteristisches und tritt besonders beim belasteten Fuße so deutlich hervor, daß eine Verwechslung mit anderen Mißbildungen, wie dem leichten Klumpfuß und dem Hohlfuß, nicht möglich ist. Betrachtet man

die stehenden Patienten von hinten, so erscheint der Calcaneus in leichter Valgusstellung, sodaß die Achillessehne einen geringen Knick nach außen erfährt. Wie beim Plattfuß springt auch das Caput tali abnorm stark nach innen hervor. Deckt man sich bei einem solchen Patienten den Vorderfuß ab und betrachtet den Fuß von hinten, so wird die Vorstellung erweckt, man hätte es mit einem Plattfuß zu tun. Der ganze Hinterfuß steht also in Valgusstellung.

Die Mittelfußknochen stehen im Gegensatz dazu in Adduktion und leichter Plantarflexion, und diese Stellungsanomalie zeigt in verstärktem Maße die große Zehe. Infolge der Abknickung des Vorderfußes nach innen und unten erscheint der äußere Fußrand abnorm konvex, der innere Fußrand abnorm konkav gewölbt, der äußere Fußrand des belasteten Fußes berührt auch nicht mehr den Fußboden, sodaß Sohlenabdrücke das Bild eines leichten Hohlfußes vortäuschen können (cf. Fig. 3).

Fig. 3.

Fig. 4.

Endlich springt noch das distale Ende des Metatarsus varus besonders stark hervor (cf. Fig. 4).

Wollen wir unsere Stellungsanomalie nach ihren anatomischen Merkmalen bezeichnen, so muß man von einem Tarsus valgus, Metatarsus varus, Hallux varus flexus sprechen. An den von unseren Patienten angefertigten Röntgenbildern ließen sich keine gröberen Veränderungen an den Mittelfußknochen nachweisen. Ich erwähne dies deshalb, weil in dem

von Cramer beobachteten Falle, der einen 39jährigen Mann betraf, eine direkte Verbiegung der Mittelfußknochen mit der Konvexität nach oben und außen beobachtet worden ist. Es ist diese Differenz vielleicht darauf zurückzuführen, daß alle unsere Patienten in noch ganz jugendlichem Alter stehen. Hervorheben möchte ich noch, daß die Deformität bei den Kindern bereits in den ersten Lebenswochen festgestellt worden ist und auch später keines von ihnen an englischer Krankheit gelitten hat.

Die Behandlung des kongenitalen Metatarsus varus besteht in dem modellierenden Redressement eventuell in Narkose. Macht die Korrektion der großen Zehe Schwierigkeiten, so empfiehlt sich die Durchschneidung der Beugesehnen.

Ueber abnorme Epithelisierung und traumatische Epithelcysten.[1])

Von Prof. Dr. **Pels-Leusden**, Leiter der Poliklinik.

M. H.! Ihnen allen sind die häßlichen, nach oberflächlichen Hauttuberculosen mit Zerfall entstehenden Narben bekannt — ich meine die brückenförmigen oder sinusartigen, beiderseits und an den freien Rändern mit Epidermis überzogenen Hautgebilde, welche nicht selten zurückbleiben, wenn der tuberculöse Prozeß spontan ausheilt. Häufig kommen dann die Patienten wegen dieser häßlichen Narben zur Operation, die sie vorher verweigert haben. Man hat sich ihr Entstehen stets so erklärt, daß nach dem Durchbruch des Eiters an der Fistelöffnung entlang das Epithel nach innen sich umschlage und nun allmählich die ganze Innenfläche des Hohlraumes mehr oder weniger weit überwuchere. Diese Erklärung ist ja auch ganz plausibel und unantastbar; es ist aber zweifellos das Oberflächenepithel nicht die alleinige Matrix für diese Epithelwucherungen; denn ich habe letztere in einer ganzen Anzahl von Fällen auch gefunden, wenn sich noch keine Fistel gebildet hatte, also völlig geschlossene oberflächliche Hauttuberculosen vorlagen.

Ein solches Präparat, an welchem man noch deutliche Reste von Tuberculose sieht, zeige ich Ihnen hier. Ein großer Teil der Innenflächen ist mit einem Epidermissaum überzogen, der an einzelnen Stellen mit Ausführungsgängen von Talgdrüsen und Haarbälgen im Zusammenhang zu stehen scheint.

Es ist erklärlich, daß bei so ausgedehnten Epidermiswucherungen an der Innenfläche derartige Skrofulodermen schwer ausheilen, da sich naturgemäß die beiden Epidermisflächen nicht aneinanderlegen, nicht miteinander verkleben

1) Siehe die Verhandlungen im I. Teil dieses Bandes, S. 70.

können. Die einfache daraus für die Therapie sich ergebende Richtschnur ist: die Skrofulodermen zu exstirpieren, da man dann mit Sicherheit eine lineäre Narbe erzielt und die Heilung beträchtlich beschleunigt. Will man das nicht, oder verweigert der Patient die Operation, so soll man wenigstens alle überhängenden Hautpartien abtragen. Man kann dann häufig eine überraschend schnelle Epidermisierung beobachten. Doch das nur nebenbei.

Die Frage, welche ich mir bei den geschlossenen Skrofulodermen bezüglich der Herkunft des epidermoidalen Ueberzuges vorlegen mußte, war leicht zu beantworten. Da es Epithel sein mußte, so konnten dafür nur die Anhangsgebilde der Haut, vielleicht auch die tiefsten zwischen den Papillen gelegenen Spitzen der Epidermiseinsenkungen in Betracht kommen, obgleich letzteres unwahrscheinlich ist, da bei einer so hochgradigen Verdünnung der Haut, welche dann doch schon eingetreten sein müßte, diese in der Regel platzt. Daß das Oberflächenepithel nicht selten aus diesen Anhangsgebilden der Haut entsteht, ist bekannt, und diese inselförmige Epidermisierung spielt bei oberflächlichen Substanzverlusten eine sehr große Rolle. Es nehmen daran teil: die Haarbälge, Talg- und Schweißdrüsen. Grade letztere scheinen dazu besonders geeignet zu sein, und da sie sehr weit in die Cutis, ja noch in das Fettgewebe hineinreichen, so können selbst tiefer greifende Substanzverluste von den Schweißdrüsen aus noch mit Epidermis überzogen werden.

Ein ausgezeichnetes Beispiel dafür ist von Rosenblaht aus dem pathologischen Institut meines Lehrers Marchand veröffentlicht und in dessen Buche über die Wundheilung abgebildet worden. Ich reiche Ihnen das betreffende Bild herum, bei welchem Sie sehen werden, wie sich unterhalb einer eigentümlichen, bei einem Diabetiker entstandenen Hautnekrose von verschiedenen Schweißdrüsenausführungsgängen Epithelinseln ganz isoliert von der benachbarten, erhaltenen Epidermis gebildet haben.

Dieser Marchandsche Fund legt nun den Gedanken nahe, künstlich solche Epidermisierungen subcutaner Hohlräume von den Anhangsgebilden der Haut aus zu erzeugen. Zunächst mußte dazu ein Hohlraum im Bereiche der Cutis geschaffen und das sofortige Aneinanderheilen seiner Wandungen nach Möglichkeit verhindert werden. Das ließe sich am leichtesten durch das Einbringen von Fremdkörpern in die oberflächlichen

Cutisschichten bewirken. Ich habe es erreicht, indem ich kleine Magnesiumplättchen in die Cutis schob, nachdem ich diese ganz oberflächlich mittels scharfen und spitzen Tenotoms unterminiert hatte. Magnesium habe ich aus dem Grunde gewählt, weil man es leicht sich in der gewünschten Größe selbst zuschneiden kann und es außerdem ziemlich rasch resorbiert wird, sodaß man beim Mikrotomieren durch das Metall nach einiger Zeit nicht mehr behindert wird. Als Versuchsobjekt wählte ich das Kaninchenohr, dessen Durchsichtigkeit es ermöglicht, die Lage des Magnesiumplättchens noch längere Zeit zu studieren. Die oberflächliche Hautwunde heilt sehr rasch zu, ohne eine Spur zu hinterlassen. Bis jetzt habe ich diese Versuche erst in geringer Zahl angestellt, sie sind aber bisher ausnahmslos gelungen. Ich behalte mir deshalb eine weitere Verfolgung des Gegenstandes, welche zu interessanten Resultaten bezüglich des Vorganges der Epidermisierung führen dürfte, vor. Bei dem Kaninchen, welches ich Ihnen herumzeige, sehen und fühlen Sie noch die Stelle, an welcher ein solches Magnesiumstückchen unter die Epidermis eingebracht war. Andere solche habe ich zu verschiedenen Zeiten dem Kaninchenohr entnommen und zeige Ihnen davon einige Präparate.

Das Resultat der Untersuchungen war ein sehr eindeutiges. In den jüngeren Stadien fand sich eine teilweise Epidermisierung um den Fremdkörper herum, in den älteren eine vollständige, bei der alle Schichten einer normalen Epidermis ausgebildet waren. Dieses erste Präparat zeigt Ihnen, wie sich von dem Ausführungsgang einer Hautdrüse — ob Talg- oder Schweißdrüse, lasse ich dahingestellt — eine Epithelschicht über den hier vorhandenen Hohlraum hinwegschiebt. An dem zweiten ist schon die ganze Innenfläche des Hohlraums mit einem mehrschichtigen Epithel bedeckt, welches sehr zahlreiche indirekte Kernteilungsfiguren enthält. In dem dritten ist der den Hohlraum umkleidende Ueberzug aus allen Schichten der Epidermis zusammengesetzt; man sieht deutlich die Zylinderzellenschicht, das Stratum lucidum, eine Keratohyalinschicht und eine Hornschicht. Im Innern liegen massenhaft abgeschuppte Epidermiszellen.

Die Frage, ob diese Epidermis von Haarbälgen, Talg- oder Schweißdrüsen herstammt, muß ich einstweilen dahingestellt sein lassen, da ich die dazu notwendigen Serienschnitte bis jetzt noch nicht habe anfertigen können. Daß ich etwa mit dem sehr spitzen und scharfen Tenotom einen Epidermiskeim

nach Analogie der Enkatarrhaphie Kaufmanns und Schweningers in die Cutis verlagert hätte, halte ich für ausgeschlossen. Denn nach Untersuchungen Ribberts gehen isolierte Epidermiszellen oder -Läppchen ausnahmslos zugrunde, während Epidermis samt einem Stückchen Cutis einheilt und Anlaß zur Ausbildung einer Epithelcyste gibt. Und es ist mir doch höchst zweifelhaft, daß ich mit dem sehr scharfen Instrumente ein Stückchen Epidermis samt Cutis in die Tiefe verlagert hätte. Ich erreiche also auf sehr viel einfachere Weise dasselbe, was Kaufmann und Schweninger erreichten, indem sie ein Stückchen Haut samt Cutis umschnitten, in die Tiefe drückten und die Haut darüber vernähten. Vorbedingung zum Gelingen meines Versuches scheint mir zu sein, daß die Hohlräume im Bereiche der Anhangsgebilde der Haut geschaffen werden, und daß sie eine Weile durch einen Fremdkörper erhalten bleiben. In ganz ähnlicher Weise stelle ich mir auch die Epidermisierung der Skrofulodermen vor und in ganz derselben Weise die Entstehung der sogenannten traumatischen Epithelcysten, welche bisher stets auf die Verlagerung eines Hautstückchens in die Tiefe, entsprechend dem Verfahren Kaufmanns und Schweningers, zurückgeführt wurden.

Mir scheint meine Erklärung sehr viel plausibler zu sein, denn die Epithelcysten entstehen fast immer an den Stellen, an welchen die Haut durch ihre Derbheit dem Niederdrücken einer zirkumskripten Hautpartie den größten Widerstand entgegengesetzt, nämlich in der Hohlhand, fast nie aber an Stellen mit dünner und wenig widerstandsfähiger Epidermis. Meist handelt es sich um ganz geringfügige Verletzungen, welche den Verletzten am Gebrauche der Hand nicht hindern. Nun reichen gerade an der Volarseite der Hand die Enden der Schweißdrüsen sehr weit in die Tiefe, und kleine Verletzungen heilen hier oberflächlich sehr rasch wieder aneinander. Daß der Fremdkörper dabei eine Rolle spielen kann, ist zweifellos und auch schon wiederholt in der Literatur beschrieben, — wie oft er dies tut, aber noch nicht klar gelegt. Warum man einen solchen Fremdkörper innerhalb einer Epithelcyste nicht mehr findet, kann verschieden erklärt werden. Erstens wird häufig nicht danach gesucht, man beschränkt sich in der Regel darauf, nach Entfernung des breiigen Inhalts der Epithelcyste deren Wandung zu untersuchen; zweitens kann der

Fremdkörper sehr wohl, auch wenn er von Metall ist, aufgelöst werden. Ob Fettsäuren, die sich in der Haut bilden, dazu imstande sind, vermag ich allerdings nicht zu sagen. Dann glaube ich aber auch, daß ein kleines Blutcoagulum schon imstande ist, besonders dann, wenn der Betreffende die Hand weiter gebraucht, also die Wandungen des Hohlraumes häufig gegeneinander verschoben werden und so ähnlich wie bei der Mastdarmfistel nicht verheilen können, genügend lange Zeit einen solchen Hohlraum zu erhalten, um eine Epidermisierung von einer zufällig getroffenen Schweißdrüse aus zu ermöglichen. In der Hohlhand bleibt zudem ein Fremdkörper meist in den oberflächlichen Schichten stecken, während er an anderen Orten mit lockerer Cutis viel weiter in diese und die Subcutis hineingelangt, an Stellen, wo kein Anhangsgebilde der Haut mehr eine Epidermisierung des Hohlraums bewerkstelligen kann. Ich gebe zu, daß sich über den Gegenstand streiten läßt, aber im ganzen ist die Uebereinstimmung der von mir erzeugten traumatischen Epithelcysten mit den beim Menschen beobachteten eine so weit gehende, anderseits die Erklärung von Kaufmann und Schweninger eine so viel umständlichere, daß ich verläufig meine Erklärung für die größere Mehrzahl der Fälle als zutreffend erachte.

Ein Präparat von einer solchen traumatischen Epithelcyste der Hohlhand zeige ich Ihnen hier noch vor. Es ist mit einem Stückchen Epidermis der Oberfläche exstirpiert, und man sieht in der ganzen Umgebung dieses mit einer Epidermisschicht überkleideten Hohlraumes bis weit in die Tiefe hinein eine große Anzahl von Schweißdrüsen.

Von Wichtigkeit scheint es mir zu sein, daß solche Tumoren — und nach der landläufigen Begriffsbestimmung kann man die Epithelcysten den Tumoren zuzählen — nicht allein aus verlagerten Keimen entstehen können, sondern auch auf traumatischem Wege von irgend einem dem Oberflächenepithel gleichwertigen Material, wenn es nur in geeigneter Weise zur Wucherung angeregt wird.

Zur Diagnose der Nebennierengeschwülste.[1])

Von Prof. **James Israel.**

M. H.! Wie Ihnen bekannt ist, liegt die Diagnose der Nebennierentumoren noch sehr im Argen. Gibt es doch nicht wenige Chirurgen, welche deren Unterscheidung von Nierentumoren überhaupt nicht für möglich halten. Um die schwer zu erkennenden Unterschiede zwischen Nebennieren- und Nierentumoren erfassen zu können, muß man eine größere Erfahrung über beide Krankheitsgattungen haben. Da eine solche bei den meisten fehlt, begreift sich der resignierende Standpunkt hinsichtlich der Diagnose. Auf Grund eigener Erfahrung an 100 operierten malignen Nierengeschwülsten und neun primären Nebennierentumoren, möchte ich Ihnen dartun, welche Kriterien für die Diagnose verwertbar sind. Es wird daraus hervorgehen, daß man öfter mit einem hohen Grade von Wahrscheinlichkeit eine Nebennierengeschwulst zu erkennen vermag, eine wirkliche diagnostische Sicherheit aber zu den Ausnahmen gehört. Vorweg sei bemerkt, daß die Nebennierentumoren von jenen medial von der Niere gelegenen pararenalen Geschwülsten nicht zu unterscheiden sind, welche sich aus Resten des Wolffschen Körpers oder verlagerten Nebennierenteilen entwickeln, es sei denn, daß Bronzehaut vorhanden ist. Deshalb gelten die nachfolgenden Auseinandersetzungen für beide Arten von Tumoren.

Die Schwierigkeit der Differentialdiagnose zwischen Nebennieren- und Nierentumoren ist wesentlich in zwei Gründen zu suchen. Zunächst in der Aehnlichkeit ihres topographischen Verhaltens. Beide liegen retroperitoneal, haben daher ähnliche

1) Siehe die Verhandlungen im I. Teil dieses Bandes, S. 80.

Beziehungen zum Dickdarm; beide entwickeln sich bei ihrem Wachstum aus dem rippenbedeckten subphrenischen Raum in die Hypochondrien. Der zweite Grund liegt darin, daß bei beiden Arten von Tumoren häufig Harnveränderungen, insbesondere Hämaturien vorkommen. Harnblutungen bei Nierengeschwülsten sind etwas Alltägliches; daß sie aber auch bei Nebennierentumoren, nicht selten ohne Uebergreifen des malignen Prozesses auf die Niere, beobachtet werden, ist nicht sehr bekannt. Diese Blutungen entstehen durch Behinderung des venösen Abflusses aus der Niere infolge von Durchwachsung, Kompression oder Thrombierung der Vena cava oder renalis durch maligne retroperitoneale Drüsen.

Die neun von mir beobachteten Nebennierentumoren lassen sich hinsichtlich der diagnostischen Verwertbarkeit der Krankheitsäußerungen in fünf Kategorien teilen.

Die erste umfaßt diejenigen Fälle, bei denen weder ein Tumor fühlbar ist, noch irgend ein örtliches oder entferntes Symptom unsere Aufmerksamkeit auf die Nebenniere oder die Niere lenkt. Nur Metastasen verraten das Vorhandensein eines latenten malignen Primärherdes. Unter solchen Umständen ist natürlich keine Diagnose möglich; selbst eine Hypernephromstruktur der Metastasen würde in keiner Weise den Ausgang von der Nebenniere beweisen, da ja auch unter den Nierentumoren die Hypernephrome die häufigsten sind.

In diese Kategorie fällt folgende Beobachtung:

Fall 1. Eine 54jährige Frau klagt über Schmerzen und Schwerbeweglichkeit der linken Schulter. Am Collum humeri befanden sich zwei kirschengroße Tumoren; zu beiden Seiten des Halses längs der großen Gefäße eine Drüsenkette. Am Tage nach meiner Untersuchung begannen Hirnerscheinungen. Patientin wird somnolent und stirbt unmittelbar nach ihrer Ueberführung in das Krankenhaus. Bei der Autopsie fanden sich beide Nebennieren um das Vierfache durch Geschwulstbildung vergrößert; Metastasen im Hirn, den Knochen, der Lunge, den Halsdrüsen.

Das sind Fälle in denen man niemals eine Diagnose wird stellen können, wenn nicht gerade Addisonsche Bronzefärbung vorhanden ist.

Anders steht es mit den Fällen der zweiten Kategorie. Hier ist zwar auch kein Tumor zu fühlen, aber es sind Erscheinungen vorhanden, welche auf die Nebenniere oder die Niere hinweisen, nämlich Hämaturien und Schmerzparoxysmen,

resp. Parästhesien im Ausbreitungsbezirke des Plexus lumbalis. Da Blutungen und Schmerzen sowohl bei Tumoren als auch bei Nierensteinen vorkommen, muß man Steine ausschließen können, um zur Diagnose einer Neubildung, sei es der Niere oder der Nebenniere zu gelangen. Das Vorhandensein von Nierensteinen ist mit relativer Sicherheit auszuschließen, wenn das Röntgenbild bei nicht ungewöhnlich fettleibigen Personen keinen Steinschatten zeigt, wenn die Hämaturien den Typus der scheinbar ohne Veranlassung auftretenden, unvermittelt aufhörenden Massenblutungen mit häufiger Gerinnselbildung aufweisen, wenn neben den Schmerzanfällen dauernde Parästhesien in den Zweigen des Lumbalplexus bestehen und Abmagerung und Entkräftung sich einstellen, ohne daß Fieber oder septische Urinveränderungen vorhanden sind. Dann kann man auf eine maligne Neubildung schließen und hat nun zu entscheiden, wo sie ihren Sitz hat. In dieser Hinsicht gilt folgendes:

Wenn man ausreichende Gründe zur Annahme einer malignen Erkrankung entweder der Niere oder der Nebenniere hat, so spricht die Kombination von Unfühlbarkeit eines Tumors mit Schmerzparoxysmen und Parästhesien im Gebiete des Lumbalplexus und mit Fiebersbewegungen bei Ausschluß anderer Fieberquellen zu gunsten eines Nebennierentumors. Die Verwertbarkeit dieser Zeichen beruht auf folgenden Erwägungen: Schmerzparoxysmen und Parästhesien im Gebiete des Lumbalplexus entstehen durch Uebergreifen der Geschwulstbildung auf die Nervenwurzeln. Während dieser Vorgang bei der Nebenniere sehr frühzeitig erfolgen kann, vollzieht er sich der Regel nach bei der Niere sehr spät. Denn die fibröse Nierenkapsel setzt der Ausdehnung einer Geschwulst über die Grenzen der Niere hinaus lange Zeit hindurch einen wirksamen Widerstand entgegen; daher erfolgt der Durchbruch in die umgebenden Gewebe gewöhnlich erst dann, wenn das Volumen der Nierengeschwulst groß genug geworden ist, um einen positiven Palpationsbefund zu ergeben. Anders bei der Nebenniere, deren membranöse Hülle keinen Widerstand leistet, weil sie nicht eine feste, abziehbare, selbständige Membran wie die fibröse Kapsel der Niere darstellt, sondern eine dünne Zellstofflamelle, welche, sich in die Tiefe der Drüse als interstitielle Bindesubstanz fortsetzend, das Gerüst des Organs bildet. Daher können maligne Geschwülste der Nebenniere schon sehr frühzeitig über deren Grenzen hinaus wachsen, ohne daß

das Organ wesentlich vergrößert, geschweige denn der Palpation zugängig wäre. Dadurch begreift es sich, daß bei dem engen Kontakt der Nebenniere mit den Lumbalwurzeln die Affektion der Nerven viel früher zustande kommen kann als bei maligner Erkrankung der Niere. Nun gibt es ja Carcinome, welche auch die Nierenkapsel sehr frühzeitig durchwachsen, aber diese Gattung von Nierentumoren ist außerordentlich viel seltener als die überwiegend häufigen Hypernephrome und die Adenokystome, welche der Regel nach viele Jahre lang die fibröse Kapsel respektieren. — Das zweite Phänomen von diagnostischer Bedeutung sind Fieberbewegungen. Dieses bisher nicht beachtete Symptom scheint mir von großem Werte zu sein, denn es kann kein Zufall sein, daß 57 % meiner primären Nebennierentumoren mit Temperatursteigerungen von übrigens sehr verschiedenem Typus verliefen, während unter meinen 100 Nierentumoren ähnliches nur in einem oder zwei Fällen zur Beobachtung gekommen ist. Ich glaube mich daher zu dem Schlusse berechtigt, daß ein fieberhafter Verlauf bei Ausschluß einer sonst erkennbaren Fieberquelle mit größerer Wahrscheinlichkeit für eine Geschwulst der Nebenniere als der Niere spricht.

Von dieser Kategorie habe ich folgende zwei Fälle beobachtet:

Fall 2. B. M., 66 Jahre. Erste Aufnahme 4. bis 8. Juli 1899. Zweite Aufnahme 15. bis 30. August 1899. Patient gesund, bis Mitte April 1899 eine schmerzlose Hämaturie erfolgte. Acht Tage später zweite Hämaturie bei einer einzigen Miktion. Seitdem häufige Blutungen, oft mit großen Coagula. Seit 14 Tagen Schmerzen, zuerst in der Symphysis sacroiliaca sinistra, von da in den N. ischiadicus ausstrahlend; später in der Lumbalgegend. Unabhängig von diesen Schmerzen bestand eine dauernde Hyperalgesie der Haut mit Empfindung von Brennen unterhalb der linken Crista ilei.

Status am 4. Juli. Beide Nieren unfühlbar. Urin blutig, zum Teil mit Gerinnseln. Miktionspausen normal. Nach Ausweis des Cystoskops blutet die linke Niere.

Status am 15. August. Die Schmerzen haben bis zur Unerträglichkeit in den Nächten zugenommen, sodaß Patient nicht im Bette bleiben kann. Urin zeigt braunes, lockeres Sediment mit kleinen Gerinnseln. Linkseitige Varicocele. Gänzliche Anorexie. Nieren unfühlbar.

19. August. Operation mit schrägem, extraperitonealem Lumboabdominalschnitt. Der untere Nierenpol ohne Spur respiratorischer Bewegung. Fettkapsel leicht abtrennbar bis auf den oberen Pol und die Hilusgegend, wo höckrige Härten gefühlt werden. Oberhalb der

Niere liegt eine harte Geschwulst vom Durchmesser eines Fünfmarkstückes den seitlichen Wirbelkörpern und den Zwerchfellschenkeln an, mit ihnen so innig durch hartes, fibröses Gewebe verwachsen, daß sie aus ihren Verbindungen mit den Fingernägeln herausgegraben werden muß. Zwei zur Geschwulst tretende Arterien und eine Vene von Radialisstärke werden durchtrennt. Nach Entfernung der Nebennierengeschwulst mit der Niere fühlt man eine aus harten, höckrigen, schwielig verwachsenen Drüsengeschwülsten zusammengesetzte Masse vor und zu beiden Seiten der Wirbelsäule hinabziehen, welche die Aorta und Vena cava ummauert.

Wundverlauf normal. Schmerzen verschwinden. Urinmenge steigt bis zum siebenten Tag auf 1045, sinkt dann bis zum elften Tag auf 725. Der Urin bleibt dauernd bluthaltig; allmählich treten dunkelkörnige Zylinder in steigender Menge auf. Vom siebenten Tage an leichte sensorische Benommenheit; vom zehnten Tage ab Steigerung der Pulsfrequenz, Absinken der Spannung. Am elften Tage klonische Zuckungen, am zwölften Tage Tod.

Präparat: Niere von normaler Größe, Form und Farbe, von der Capsula propria bedeckt. Oberhalb des oberen Pols eine harte, höckrige Geschwulst von Fünfmarkstückdurchmesser, die auf dem Durchschnitt ein graues, sklerotisches Gewebe mit eingelagerten Fettmassen zeigt. Dasselbe Gewebe findet sich im Hilusfett der Niere. Die Niere selbst zeigt auf dem Durchschnitt nichts Abnormes. Mikroskopisch zeigt der Tumor in einem reichlichen, derbfaserigen Bindegewebe schmale, meistens dendritisch verzweigte Zellstränge, selten rundliche Zellhaufen. Die Zellgrenzen nicht scharf, die Zellen klein, die Kerne chromatinreich.

Hier liegt also ein Fall vor, in dem die Hämaturien durch Störung des venösen Abflusses infolge von Kompression der Vena cava zustande kamen. Diesem Faktor ist auch der schließliche Ausgang in Urämie zuzuschreiben.

Das Präparat habe ich Ihnen schon einmal früher demonstriert

Fall 3. Der zweite Fall dieser Kategorie betrifft einen Mann, bei dem vor $^5/_4$ Jahren Schmerzanfälle von mehrtägiger Dauer in der linken Lumbalgegend begonnen haben; die Anfälle wiederholten sich häufig bis vor einem Vierteljahre; seitdem haben sie kontinuierlichen Schmerzen Platz gemacht. Mehrfach waren Hämaturien, oft mit Entleerung von Gerinnseln aufgetreten. Während der Krankheitsdauer bestehen unregelmäßige Fieberperioden. Patient hat an Gewicht verloren. Ein Tumor ist weder palpierbar, noch punktierbar; die linke Thoraxapertur nicht erweitert.

Die extraperitoneale Exstirpation war schwierig wegen der Unbeweglichkeit der Niere und der hohen Lage der Geschwulst. Hier sehen Sie das Präparat: Bei der äußerlichen Betrachtung er-

scheint die Niere normal geformt, wenn auch etwas vergrößert. Ihrem oberen Pole sitzt an der Stelle, wo normalerweise die Nebenniere sich befindet, eine apfelgroße Geschwulst auf, von der Nierensubstanz ringsum durch eine tiefe Furche geschieden. Auf dem Durchschnitt sieht man, daß von dem harten Nebennierentumor weiche junge Geschwulstmassen in die Niere hineingewuchert sind und das Nierenparenchym der oberen zwei Dritteile zum Teil substituiert haben, zum Teil die Kelchhöhlen erfüllen. Die histologische Untersuchung ergab ein Hypernephrom. Der Patient erlag schnell dem Eingriffe. Die Sektion zeigte Metastasen in den Lungen und der Magenwand. Die linke Nebenniere fehlte.

Ich komme nun zu der dritten Kategorie der Fälle, die dadurch charakterisiert ist, daß ein Tumor gefühlt werden kann, der allein aus der malignen Entartung der Nebenniere hervorgegangen ist, während die an dem Prozesse ganz unbeteiligte Niere unfühlbar ist. In diese Kategorie gehört der folgende Fall.

Fall 4. Die 34jährige Frau E. war bis vor zwei Jahren gesund. Dann verlor sie die Menstruation. Drei bis vier Monate später treten gastrische Störungen auf; es wurde Anazidität des Magensaftes konstatiert. Dann begannen Fieberbewegungen, die in fünf- bis sechstägigen Perioden auftraten, getrennt durch fieberlose Intervalle von ganz unregelmäßiger Dauer.

Die Gegend des rechten Leberlappens war etwas hervorgewölbt, dieser selbst in einen zungenförmigen Lappen ausgezogen, der die Rippenwand um drei Querfinger überragte. Wenn man seinen scharfen Rand mit den Fingerspitzen emporhob, so tastete man hinter ihm einen nach abwärts bogenförmig begrenzten, nach aufwärts nicht abzugrenzenden, harten Tumor, der mit der Respiration kaum merkbare Exkursionen machte. Bei bimanueller Untersuchung erschien die Lumbalgegend leer; die Niere war nicht fühlbar, der Harn normal; die funktionelle Prüfung ergab gleiche Leistungen beider Nieren. Demnach konnte der Tumor nicht von der Niere ausgehen; ebensowenig aber von der Gallenblase, denn er lag zu weit lateral: sein medianer Rand lag lateraler als der laterale Rand der Gallenblase.

Demnach konnte nur ein Tumor der hintern Leberfläche oder der rechten Nebenniere in Betracht kommen. Durch die Erfolglosigkeit vieler antisyphilitischer Kuren konnte eine Gummigeschwulst der Leber ausgeschlossen werden, an welche in erster Linie mit Rücksicht auf die unregelmäßigen Fieberbewegungen gedacht worden war.

Ein vereiterter Echinococcus war ebenso unwahrscheinlich, da er vielleicht ein hektisches Fieber hätte erzeugen können, aber nicht Temperaturen von der hier beobachteten unregelmäßigen

Periodizität. Ein Lebercarcinom konnte wegen des langen Bestandes der Geschwulst ausgeschlossen werden. Es blieb demnach die größte Wahrscheinlichkeit für einen Nebennierentumor.

Operation: Ein Schnitt parallel dem rechten Rippenbogen, später bis zum Processus ensiformis verlängert, eröffnete die Bauchhöhle. Hinter dem zungenförmigen Lappen, ihn nach abwärts ganz wenig überragend, findet man das untere Segment des Tumors und überzeugt sich, daß er mit der Leber keinen organischen Zusammenhang hat. Sein medianer Rand berührt den lateralen der Gallenblase; sein rechter überragt etwas den gleichnamigen Rand des zungenförmigen Lappens. Seinem unteren Umfang liegt der Dickdarm, wahrscheinlich die Flexura coli dextra, dicht und unverschieblich an, da er die Blätter des Mesocolon vollkommen entfaltet hat. Er ist bedeckt von dem verdickten Peritoneum der hintern Bauchwand in der Fortsetzung des vorderen Mesocolonblattes. Nach dessen Längsspaltung beginnt die Enucleation, — vorn verhältnismäßig leicht, hinten wegen starker Verwachsung nur unter starker Gewalteinwirkung. Der Tumor erstreckt sich soweit nach oben, daß der zungenförmige Lappen nach Umstechung längsgespalten werden muß, um die Hand über den obern, bis zum Zwerchfell reichenden Umfang hinüberführen zu können (Fig. 1): Die Blutung war unbedeutend. Die große Höhle wurde tamponiert. — Der Tod folgte im Kollaps nach kurzer Zeit. Die Sektion zeigte, daß die rechte Niere intakt, die Vena cava unverletzt war und die rechte Nebenniere fehlte. — Der exstirpierte Tumor hat eine Länge von 19 cm, Breite von 13 cm, Dicke von 9 cm. Die Geschwulst ist unregelmäßig eiförmig, hart, gut abgekapselt, besteht aus faust- bis kirschgroßen Knoten. Der Eintritt der Gefäße liegt an der Hinterseite. Auf dem Durchschnitt besteht sie aus gelben und gelbbräunlichen Knoten von Haselnuß- bis Apfelgröße, getrennt durch reichliche Lager von Bindegewebe. Dieses ist im Zentrum des Tumors sehr stark entwickelt und nimmt dort das Aussehen von Schleimgewebe an. — Die histologische Untersuchung ergibt ein Hypernephrom.

Fig. 1.

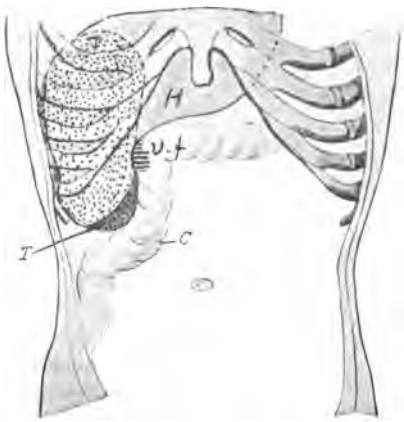

Fall 4. H Leber, v. f. Gallenblase, C Colon, T Nebennierentumor (punktiert).

Das diagnostisch Charakteristische dieses Falles ist also ein unter dem Rippenbogen hervortauchender Tumor, der nachweislich weder von der Niere, noch der Leber, noch der Gallenblase ausgeht und der sich unter atypischen Fieberbewegungen entwickelt.

Die folgende, vierte Kategorie der Fälle ist der Diagnose am leichtesten zugängig, da man bei ihnen, deutlich voneinander geschieden, den von der Nebenniere gebildeten Tumor und lateral von ihm den unteren Abschnitt der unveränderten Niere fühlt. Dadurch ist eine Verwechslung mit einem Nierentumor ausgeschlossen. Von dieser Kategorie habe ich zwei Fälle beobachtet, bei welchen der Palpationsbefund in Verbindung mit anderen charakteristischen Symptomen genügende Unterlage für eine sichere Diagnosestellung gaben; und zwar fand sich einmal die Addisonsche Bronzefärbung und intermittierendes Fieber, ein andermal waren heftige Schmerzparoxysmen und unregelmäßige Fieberbewegungen vorhanden.

Fall 5. Der erste Fall betraf einen 25jährigen Mann, den ich Gelegenheit hatte, auf der Medizinischen Abteilung unseres Krankenhauses zu beobachten[1]). Bei der Aufnahme bestand ein linkseitiger, seröser Pleuraerguß; das untere Dritteil der herabgedrängten, nicht mobilen, linken Niere lag tastbar unterhalb des Rippenbogens. Die Temperatur war subfebril. Zwei Wochen später begannen heftige Schmerzanfälle in der linken Lumbalgegend, dem linken Hypochondrium und linken Hoden. Gleichzeitig stiegen die unregelmäßig intermittierenden Temperaturen bis 39°. Jetzt begann median von der Niere ein Tumor unter dem Rippenbogen hervorzutauchen, deutlich gesondert von dem palpablen unteren Dritteil der Niere (Fig. 2). Allmählich wird der linke Rippenbogen stärker hervorgewölbt. Plötzlich treten unter Absinken der Urinmenge urämische Symptome auf: Kopfschmerzen, Erbrechen, Amaurose, die nach zweitägiger Dauer wieder schwanden. Nun wächst der Tumor so rapide, daß er die Niere in ganzer Ausdehnung überdeckt. Bei der Sektion findet man einen Nebennierentumor, der durch das Zwerchfell in die Pleura hineingewachsen ist und viele Metastasen in der Leber

Fig. 2.

Fall 4. Palpationsbefund in Seitenlage. n Niere, nnT Nebennierentumor.

[1]) Der Fall ist von Dr. Lipowski in der Berliner medizinischen Gesellschaft am 16. Februar 1898 mitgeteilt.

und den Lungen erzeugt hat. Die große Geschwulst hat die Niere nach unten, außen und hinten verdrängt, aber nicht afficiert. Die Vena cava ist von Geschwulstknoten der retroperitonealen Lymphdrüsen durchwachsen und völlig thrombiert. In diesem Befunde liegt der Grund für die urämischen Störungen durch Behinderung des Abflusses aus den Nierenvenen, ähnlich wie in einem der vorerwähnten Fälle.

Fall 6. In dem zweiten Falle dieser Kategorie handelte es sich um einen 42jährigen Arzt, der seit sechs Monaten abendliches Fieber bis 38° hatte, anfangs auch nochmalige Temperatursteigerungen um 2 Uhr morgens. Dazu stellten sich Widerwille gegen Nahrung und Abmagerung ein. Vor einem Monat wurde eine Resistenz im linken Hypochondrium gefühlt und das Auftreten von Hautpigmentierung bemerkt.

Ich fand bei dem blassen Patienten folgende Färbungen: Quer über die Stirn lief ein braunes Band, ähnlich einem Chloasma. An den Fingerknöcheln findet sich eine dunkle Pigmentierung, die einige Zeit zuvor intensiver gewesen sein soll. Die Raphe des harten Gaumens wird von einem leberbraunen Streifen eingenommen, der hinten in einem dunkleren Fleck endet. An beiden Wangenschleimhäuten findet sich dunkle Pigmentierung, entsprechend der Berührungslinie der beiden Zahnreihen. Die Schleimhaut der Unterlippe ist diffus bräunlich; an der Grenze zwischen Haut und Lippenrot einige braunschwarze Pigmentflecke. Die linke Niere ist in Seitenlage bimanuell fühlbar; sie überragt um drei Querfinger den Rippenrand, den sie mit ihrem vorderen Rand an der Vereinigung des neunten und zehnten Rippenknorpels schneidet. Median von der Niere tritt unter dem Rippenbogen das untere, flache Segment eines steinharten, gänzlich unbeweglichen Tumors hervor, der mit seiner lateralen Grenze den vorderen Rand der Niere berührt, mit seiner medianen sich bis zum siebenten Rippenknorpel erstreckt (Fig. 3). Er überragt den Rippenrand in maximo um 1 cm. An seinem unteren Umfang verläuft der Dickdarm, der bei Luftaufblasung die Vorderfläche des Tumors überlagert. Der Urin und die Darmfunktion sind normal. Die Abendtemperatur beträgt 38,6°. Nach einem halben Jahre Exitus letalis.

Fig. 3.

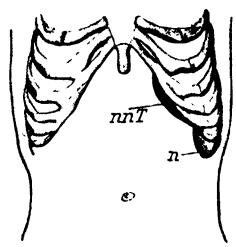

Fall 6. n Niere, nnT Nebennierentumor.

Besonders bemerkenswert ist in beiden Fällen der fieberhafte Verlauf.

Die fünfte und letzte Gruppe betrifft diejenigen Fälle, in denen ein einziger, aus der Verschmelzung von Nebenniere

und Niere hervorgegangener Tumor fühlbar ist, ohne daß dessen beide Komponenten palpatorisch voneinander zu trennen sind. Sie setzen der Unterscheidung von primären Nierentumoren die größte Schwierigkeit entgegen, und diese ist nur mit einiger Wahrscheinlichkeit möglich, wenn der Tumor noch nicht sehr weit den Rippenbogen überschritten hat. Dann können sie sich von Nierentumoren durch einige Eigentümlichkeiten der Form und der Lage unterscheiden, welche nach Mitteilung der einschlägigen Beobachtungen kurz charakterisiert werden sollen.

Der erste Fall dieser Kategorie war ein pararenaler Tumor.

Fall 7. Der 53jährige Patient fühlte seit vier Monaten eine Geschwulst unter dem linken Rippenbogen. Die mediane Grenze der Geschwulst lag zweiquerfingerbreit nach links von der Medianlinie, die hintere Grenze in der hintern Axillarlinie. Der vordere Teil ist ein Kugelsegment, welches an seinem tiefsten Punkte, in der Mamillarlinie den Rippenbogen um Fünfquerfingerbreite überragt; von diesem Punkte steigt der untere Kontur in grader Linie zur Spitze der elften Rippe auf. (Fig. 4.) Das Colon überzieht den vordern Teil der Geschwulst. Die inspiratorische Verschiebbarkeit beträgt Zweiquerfingerbreite. Der obere Umfang der Perkussionsdämpfung verläuft am Thorax in einer Horizontalen, welche in der Mamillarlinie die siebente Rippe schneidet, in der Axillarlinie die achte, medianwärts in einem nach vorn konvexen Bogen in den untern Kontur der Geschwulst, hinten in die Milzdämpfung übergeht. Der Urin war normal.

Fig. 4.

Fall 7. Palpationsbefund in Rückenlage.

Operation. Ein extraperitonealer Schnitt parallel der zwölften Rippe legt die intakte Niere frei. An ihrem Hilusrande hängt sie durch sehr feste Verwachsungen mit einem fluktuierenden, bläulich durchschimmernden Tumor zusammen, der fest mit dem Bauchfell verwachsen ist. Beim Versuche der Ablösung platzt die Geschwulst und entleert eine große Menge blutiger Flüssigkeit. Der eingeführte Finger fühlt den Hohlraum mit schwammigen Geschwulstmassen ausgekleidet. Nach Abschieben des Bauchfells zeigt sich, daß sich die Geschwulst, median und vor der Niere, innig mit ihr und der Umgebung verwachsen, aufwärts bis zum Zwerchfell erstreckt, sodaß ihre Entfernung mit Schonung der Niere nur unter den größten Schwierigkeiten ausgeführt werden konnte. (Fig. 5 und 6.)

— Leider erfolgte der Tod im Kollaps nach zehn Stunden. Bei der Sektion fand man die Niere und die Nebenniere intakt; es hatte sich also um einen pararenalen, mit dem Hilusrande der hinabgedrängten Niere so fest verwachsenen Tumor gehandelt, daß eine palpatorische Trennung beider Gebilde nicht möglich war.

Fig. 5.

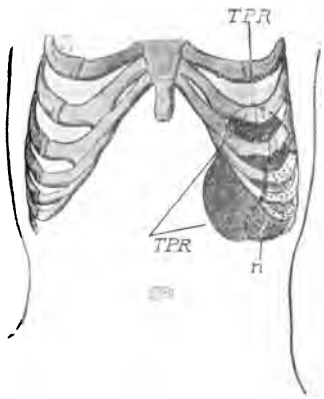

Fall 7. Lage des pararenalen Tumors zur Niere (Vorderansicht). n Niere (punktiert), TPR Tumor pararenalis.

Fig. 6.

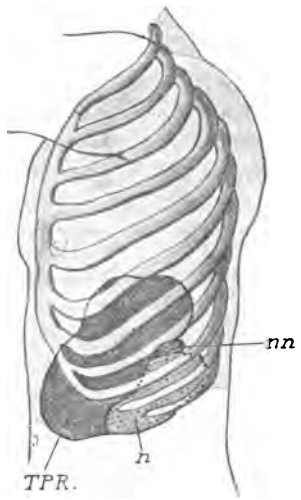

Fall 7. Lage des pararenalen Tumors zur Niere (Seitenansicht). n Niere, nn Nebenniere, TPR Tumor pararenalis.

Fall 8. Der zweite Fall dieser Gruppe betrifft ein 54jähriges Fräulein, bei dem vor neun Monaten zeitweilig mäßige Schmerzen in der linken Lumbalgegend auftraten, die längs des Ureters ausstrahlten. Allmählich nahm die Dauer und Heftigkeit der Schmerzperioden zu. Vor vier Monaten wurde ein Tumor unter dem Rippenrande gefühlt; vor drei Monaten trat eine eintägige Hämaturie auf, vor zwei Monaten eine viertägige mit Gerinnselbildung. Seit den letzten Wochen werden die sonst mäßigen Schmerzen zweimal täglich durch Schmerzparoxysmen von unerträglicher Heftigkeit unterbrochen. Fieber hat nie bestanden, aber Patient ist magerer und schwächer geworden. Der linke Rippenbogen ist nicht hervorgewölbt; unter ihm taucht ein ganz unbeweglicher, sehr harter Tumor hervor, dessen unterer Kontur, von der Spitze der elften Rippe beginnend, in einer graden, horizontalen Linie in der Richtung zum Nabel verläuft, um dann mit einem mediankonvexen Bogen zum Rippenrande zurückzukehren, den er an der Vereinigung des siebenten und achten Rippenknorpels schneidet. In der Lumbalgegend überragt der Tumor zweiquerfingerbreit die zwölfte Rippe.

(Fig. 7.) Der Urin ist bis auf spärliche rote Blutkörper normal. Ich hatte auf Grund der Diagnose eines fest verwachsenen Nebennierentumors die Operation abgelehnt, wurde aber schließlich von der Patientin und ihren Angehörigen wegen der Unerträglichkeit der Schmerzanfälle gegen meinen Willen dazu gedrängt. Die extraperitoneale Exstirpation war ungemein schwierig wegen der festen Verwachsungen des Tumors. Nach seiner Entfernung konnte man durch einen Riß im Peritoneum einen Geschwulstknoten auf der Milz wahrnehmen. Deshalb wurde auch dieses Organ exstirpiert. Zum Schluß entdeckte man noch einen sehr harten Drüsenstrang neben der Aorta, welcher zugleich mit der Adventitia dieses Gefäßes entfernt wurde. Die Heilung erfolgte prima intentione, die Schmerzen waren verschwunden. Aber schon nach zwölf Tagen kehrten sie leise wieder, um allmählich zuzunehmen. Nach etwa vier Monaten erlag die Patientin ihrem Leiden. — Der exstirpierte, aus der Verschmelzung von Niere und Nebenniere hervorgegangene Tumor ist 15 cm lang, 13 cm breit und 9 cm dick. Von der Niere ist nur das untere Dritteil erhalten; die beiden oberen sind unter Erhaltung der Nierenform von Geschwulstmasse infiltriert. Eine seichte Furche trennt den faustgroßen Nebennierentumor von der Niere. Auf dem Durchschnitt lassen sich beide Organe noch deutlicher unterscheiden, da der Nebennierentumor hart skirrhös, die von hier in die Niere hineingewachsenen Geschwulstmassen markig weich sind. Histologisch handelt es sich um ein Hypernephrom, dessen bindegewebiger Anteil stellenweis ausgesprochen sarkomatös geworden ist. Die Milzmetastase war rein sarkomatös und enthielt viele enorme Riesenzellen.

Fig. 7.

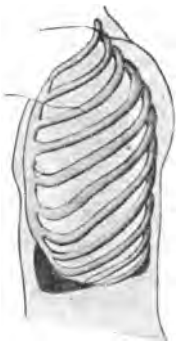

Fall 8. Palpationsbefund in Seitenlage.

Wodurch unterscheiden sich nun hinsichtlich des Palpationsbefundes diese Fälle von einfachen Nierentumoren? Nierentumoren, die sich nicht in Wandernieren entwickelt haben, erscheinen bei ihrem Hervortreten unter dem Rippenrande zuerst zwischen der neunten und elften Rippe. Tumoren der Nebenniere kommen weiter median unter dem Rippenbogen zum Vorschein, und erstrecken sich nach vorn bis zum achten, ja dem siebenten Rippenknorpel. Das begreift sich leicht, da eine von der normal gelegenen Nebenniere nach abwärts gezogene Senkrechte den achten Rippenknorpel schneidet. Aus diesen Angaben ergibt sich als notwendige Folgerung, daß ein Tumor, der aus der Verschmelzung einer Nebennierengeschwulst

mit der Niere hervorgegangen ist (den ich kurz als Verschmelzungstumor bezeichnen will), zur Zeit seines Hervortretens unter dem Rippenbogen durchschnittlich breiter und von einem breiteren Abschnitt des Rippenbogens bedeckt sein muß als ein gleich weit nach abwärts entwickelter Nierentumor; daß sein medianer Rand den siebenten oder achten Rippenknorpel schneidet, wenn der Medianrand eines den Rippenbogen eben soweit überragenden Nierentumors höchstens bis zum neunten Rippenknorpel reicht. Die Verschmelzungstumoren sind also im Verhältnis zur Längsausdehnung stärker in die Breite entwickelt als die Nierentumoren. Zwar gibt es auch Nierentumoren, die sich in der Breite von der achten bis elften Rippe ausdehnen; aber wenn sie einen so großen Breitendurchmesser erreicht haben, dann sind sie auch so stark im Längsmesser entwickelt, daß sie sich weit hinab in den Bauchraum erstrecken. Denn da die Nieren bei maligner Entartung sich gewöhnlich in allen Durchmessern unter ungefährer Beibehaltung einer ovoiden Form vergrößern, so ist im allgemeinen der Längsmesser desto größer, je größer die Breitenausdehnung. Ein Verschmelzungstumor dagegen, dessen Breite sich von der achten bis zur elften Rippe erstreckt, braucht den Rippenrand nicht mehr als um Querfingerbreite zu überragen. Aus diesen Eigenarten resultiert der Formunterschied der fühlbaren Abschnitte der Nieren- und der Verschmelzungstumoren. Bei den Nierentumoren ist der fühlbare Kontur mehr oder minder ellipsoid mit einem nach unten und innen gerichteten Pol. Bei den aus Verschmelzung von Niere und Nebenniere hervorgegangenen Geschwülsten dagegen bildet der untere Kontur einen flachen Bogenabschnitt von bedeutender Breite und geringer Längsausdehnung, ein Bogen, der so flach sein kann, daß die untere Begrenzungslinie fast horizontal verläuft. (Fig. 8.)

Fig. 8.

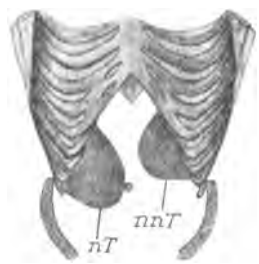

nT Nierentumor, nnT Nebennierentumor (Verschmelzungstumor).

Diese morphologischen Unterschiede können die Diagnose zwar nicht sichern, aber in Verbindung mit den andern bereits besprochenen Kriterien unterstützen.

Da es mir in diesem Vortrage nur auf die Diagnose ankam, so will ich von der Therapie nichts weiter sagen, als daß die operativen Resultate außerordentlich schlechte sind. Der Grund liegt meistens darin, daß, wenn die Nebennierentumoren noch jung genug sind, um operabel zu sein, wir sie meistens nicht diagnostizieren können, und daß, wenn wir sie erkennen können, sie im allgemeinen nicht mehr operabel sind, weil sie adhärent geworden sind und zu ausgedehnten Drüsenaffektionen geführt haben.

Ueber Prostatektomie.[1])

Von Dr. **Arthur Schlesinger**, Assistenten.

M. H.! Wohl selten hat sich eine Operation in so kurzer Zeit so große Popularität erworben wie die Prostatektomie. Im Jahre 1901 steht noch in der ersten Auflage des Bergmann-Bruhnschen Handbuches über die Dittelsche Operation: Nachahmer dürfte er (Dittel) wohl keine finden. In diesem Jahre dagegen konnten auf dem Chirurgenkongreß schon eine ganze Reihe Autoren über gute Resultate mit der Operation berichten.

Wenn auch eine Reihe von Fragen, sowohl was Indikationsstellung und Technik als auch die Art der erreichten Erfolge betrifft, noch keineswegs geklärt ist, so dürfte es gerechtfertigt sein, über die Erfahrungen, die in unserem Krankenhause über die Operation gemacht worden sind und über die Herr Prof. Israel auf dem diesjährigen Chirurgenkongreß bereits kurz berichtet hat, Rechenschaft abzulegen.

Bezüglich der Auswahl der Fälle, in denen wir, wenn keine Kontraindikationen bestehen, die Operation vorschlagen, befinden wir uns zurzeit wohl in einem Uebergangsstadium. Mit der Vervollkommnung der Technik durch das, was an den vorhergehenden Fällen gelernt worden ist, dehnen wir die Indikationsstellung immer weiter aus. Voraussichtlich wird es nicht sehr lange dauern, bis wir mit gutem Gewissen jedem, der größere Beschwerden von seiner Prostatahypertrophie hat, wenn keine Kontraindikationen da sind, die Operation empfehlen können. Jedenfalls ist sie im Laufe der letzten Jahre bei uns die Methode der Wahl geworden, und wir zweifeln nicht, daß sie bald die unsichere und nicht ungefährliche Bottinische Operation vollständig verdrängt haben wird. Nur

1) Siehe die Verhandlungen im I. Teil dieses Bandes, S. 91.

eine Inangriffnahme aller Teile des erkrankten Organs wird uns sichere Erfolge geben.

Es sind im ganzen 13 Fälle operiert worden. Davon scheidet der eine Fall von vornherein aus, da es sich hier um eine Prostatektomie bei bestehender Blasen-Mastdarmfistel, wo von anderer Seite schon vorher eine Prostatektomie versucht worden war, handelt. Ich komme auf diesen Fall weiter unten zurück.

Was nun die Kontraindikationen anbetrifft, so hat das Alter dabei keine Rolle gespielt. Ein Patient war 80 Jahre alt. Es folgen dann weiter 77-, 72-, 71jährige Patienten. Die übrigen waren unter 70 Jahren.

Ebensowenig hat eine bestehende Infektion der Blase eine Kontraindikation abgegeben. Fast alle unsere Fälle haben vor der Operation eine schwere Cystitis gehabt. Bestand eine solche, so wurde vor der Operation versucht, durch Darreichung von Urotropin und Liegenlassen eines Dauerkatheters mit zweimal täglicher Blasenspülung den Urin möglichst klar zu bekommen. Gelang dies nicht, so wurde bei der Ausführung der Operation auf eine möglichst ausgiebige Drainage der Blase Rücksicht genommen.

Schwierig ist die Frage, ob eine schon bestehende Pyelitis eine absolute Kontraindikation gegen die Prostatektomie abgeben soll. Bei uns ist ein Fall (Fall 2) bei bestehender Niereninfektion operiert worden.

Der Patient kam mit einer sehr erheblichen doppelseitigen Pyelitis ins Krankenhaus. Lange Zeit dauerte es, bis diese durch Dauerkatheter, Spülungen und innere Antiseptica einigermaßen gebessert war. Da die Beschwerden trotzdem sehr erheblich blieben, entschloß man sich endlich zur Prostatektomie. Die Operation verlief glatt, und Patient konnte 1½ Monate später in leidlichem Zustande mit vollständiger Kontinenz und nur wenig getrübtem Urin entlassen werden. Leider hat er später die bestehende Cystitis, resp. Pyelitis stark vernachlässigt, indem er den Rat, die Blase regelmäßig weiter spülen zu lassen, nicht befolgte. Es hat sich infolgedessen wieder eine suprapubische Blasenfistel gebildet, der Urin wurde wieder übelriechend, und Patient ist drei Monate nach der Operation an Pyelitis gestorben.

In der Literatur habe ich nichts über Fälle gefunden, bei denen etwa eine bestehende Pyelitis nach der Prostatektomie, also nach Beseitigung der Ursache, gebessert oder geheilt wurde. Jedoch ist diese Möglichkeit nicht von der Hand zu weisen.

Jedenfalls wird man sich bei bestehender Erkrankung der oberen Harnwege wohl nur in dringenden Fällen, bei sehr großen Beschwerden zur Operation entschließen. Als eine absolute Kontraindikation aber können wir diese Komplikation nicht betrachten.

Aehnlich verhält es sich mit anderen häufigen Komplikationen der Prostatahypertrophie, der Arteriosklerose, der Schrumpfniere, dem Emphysem mit Bronchitis. Man wird sich in solchen Fällen natürlich sehr ungern zur Operation entschließen. Gelegentlich können aber die Beschwerden des Patienten so unerträglich werden, daß man seinem Drängen um operative Beseitigung nachgeben wird.

Ich komme nun zur Ausführung der Operationen. Da haben die letzten Jahre vor allem ein wesentliches Resultat gezeitigt, daß man sich nämlich nie mit partiellen Prostatektomien begnügen, sondern, wenn möglich, immer das ganze Organ entfernen soll.

So ist bei uns in einem Falle (Fall 8) zugleich mit der Entfernung eines Blasensteines vom Perineum aus nur ein Teil der Prostata fortgenommen worden, da die Enukleation der ganzen Drüse wegen Verwachsungen infolge vorangegangener Bottinischer Operation nicht gelang. Patient fühlt sich jetzt sehr wohl, seine Cystitis ist fast verschwunden; er muß sich aber noch dreimal täglich katheterisieren.

In einem zweiten Falle (Fall 4) mußte bei einer suprapubischen Operation ein etwa kirschgroßes Stück des rechten Seitenlappens zurückgelassen werden. Hier ist das Resultat kaum beeinträchtigt worden: Die seit $1^1/_2$ Jahren bestehende Retention hat aufgehört; Patient braucht keinen Katheter mehr; die Cystitis ist verschwunden; nur eine vermehrte Häufigkeit des Urinlassens besteht noch. Die Operation liegt hier $1^1/_4$ Jahr zurück.

In einem dritten Falle endlich (Fall 5) wurde eine Resektion ungefähr nach dem Vorgang von Rydigier[1]) gemacht, indem die Prostata stückweise perineal entfernt wurde und nur der der Urethra anhaftende Teil stehen gelassen wurde. Nur wurde im Gegensatz zu Rydigier die Blase nachher drainiert. Hier ist das Resultat (die Operation liegt jetzt ein Jahr zurück) ein vollkommenes: Der Urin ist klar; es besteht keine Retention; Patient läßt spontan alle vier bis fünf Stunden am Tage, nachts höchstens einmal Urin.

Jedenfalls ist aber, wenn auch manche derartige partielle Prostatektomien gute Resultate geben mögen, eine volle Sicher-

1) Medical Record, 13. Mai 1905.

heit dafür nicht vorhanden. So hat z. B. Herescu bei drei Kranken, bei denen cystoskopisch ein vergrößerter, in die Blase vorspringender Mittellappen nachweisbar war, den vorspringenden Teil suprapubisch entfernt. Er bekam einmal ein Rezidiv. Wir können eben, das muß heute nach den klinischen sowohl als auch den anatomischen Untersuchungen als feststehend bezeichnet werden, in jedem Falle nur vermutungsweise sagen, welcher Teil der Prostata die Ursache der Retention ist. Es kann ein stark prominierender Mittellappen vorhanden sein und trotzdem die Seitenlappen das Haupthindernis bilden — und umgekehrt. Die anatomischen Statistiken haben gezeigt, daß in der größten Anzahl der Fälle von Prostatahypertrophie eine generalisierte Hypertrophie, nicht eine Hypertrophie einzelner Lappen vorhanden ist, Es ergibt sich daraus, daß die Cystoskopie für die therapeutischen Maßnahmen von zweifelhaftem Wert ist. Wir können, wie z. B. der oben erwähnte Herescusche Fall zeigt, im cystoskopischen Bilde einen gewaltigen Mittellappen sehen, und es wäre trotzdem eine Resektion, bzw. Enukleation dieses Lappens allein ein durchaus verfehltes Unternehmen, und umgekehrt kann ein ganz kleiner, vorspringender Mittellappen das Lumen so verlegen, daß dadurch dauernde Retention eintritt. Nur eine möglichst vollständige Entfernung der ganzen Prostata kann uns sichere Resultate geben.

Ein vierter Fall ferner, bei dem von uns auch eine partielle Prostatektomie gemacht wurde, dürfte ein gewisses Interesse beanspruchen, da er zeigt, welche Folgen eine technisch nicht richtig ausgeführtc Operation nach sich ziehen kann.

Der 57jährige Patient wurde mehrere Jahre lang auf Cystitis behandelt. Der Zustand besserte sich trotz vieler Blasenspülungen nicht. Es traten mehrfach komplette Urinretentionen sowie Blutungen auf. Ende Oktober 1904 wurde nun von einem Urologen, da sich der Zustand nicht besserte, die Prostatektomie gemacht. Es wurde vom Damm aus eingegangen und nach der Operation ein Dauerkatheter eingelegt. Zehn Tage nach der Operation trat bei Entfernung der Tamponade eine sehr heftige Blutung auf, die nur durch die Sectio alta gestillt werden konnte.

Als Patient nun Ende Dezember 1904 in unser Krankenhaus kam, war er hochgradig abgemagert. Der größte Teil des Urins entleerte sich durch die suprapubische, ein kleiner Teil durch die perineale Wunde; außerdem bestand noch eine Blasenmastdarmfistel,

sodaß der Urin aus drei Oeffnungen kam. Bei einer Narkosen-Untersuchung wurde schließlich noch konstatiert, daß der größte Teil der Prostata (die ganze rechte Hälfte) nicht entfernt war.

Es wurde zuerst am 9. Januar 1905 die Perinealfistel bis ins Rectum gespalten, der stehengebliebene Teil der Prostata enukleiert und ein zurückgelassener Stein aus der Blase geholt. Darauf Drainage nach unten. So wurde erreicht, daß nur noch eine Blasen-Rectum-Fistel bestand, durch die aller Urin abfloß. Die Bestrebungen, durch eine Plastik diese Fistel zu beseitigen, waren dadurch erschwert, daß anstatt des Dammes nur Narbengewebe vorhanden war.

Patient war dann schließlich so schwach, daß von weiteren operativen Versuchen Abstand genommen werden mußte. Es traten öfters pyelitische Attacken auf; die Schwäche nahm zu und Patient kam schließlich ad exitum. Bei der Sektion fand sich die Pyelitis nur auf die eine (linke) Seite beschränkt.

Viel ist ferner diskutiert worden, welcher Methode der Prostatektomie der Vorzug zu geben ist. Die transrectale Methode (Jaboulay) darf wohl nur als Kuriosum erwähnt werden. Wir glauben kaum, daß sich Chirurgen finden werden, die den Weg durch das mit Kot infizierte Rectum den anderen Methoden vorziehen werden.

Bei uns ist als Methode der Wahl die suprapubische Operation geübt worden. Ausschlaggebend war dafür: 1. daß es die technisch einfachere Operation ist; 2. daß man zwar immer große Seitenlappen vom Perineum aus entfernen kann, daß aber der vergrößerte Mittellappen in solcher Entfernung von der Wunde liegen kann, daß sich seiner Enukleation vom Damm aus große Schwierigkeiten in den Weg stellen. Jedoch soll nicht geleugnet werden, daß sich mit der perinealen Methode genau so gute Resultate erzielen lassen, wie mit der suprapubischen. Auf eine von Harrison[1]) kürzlich geäußerte Meinung, daß nach suprapubischen Operationen seltener Inkontinenz einträte als nach perinealen, komme ich weiter unten zurück.

Wichtig scheint mir aber die Ansicht desselben Autors, daß man bei suprapubischer Ektomie oft Steine findet, die in der Aussackung hinter der Prostata liegen und bei perinealer Methode übersehen werden können. Die Auslösung der Prostata von der Blase aus ist oft spielend leicht, besonders bei sehr großer Prostata. Man kann fast den Satz aufstellen, daß die Schwierigkeit der Enukleation mit Zunahme der Größe

1) Medical Record, 13. Mai 1905.

des Organs abnimmt. In einem Falle z. B. (Fall 10), wo nur eine geringe Vergrößerung der Prostata vorhanden war, war die Enukleation nur unter außerordentlichen Schwierigkeiten in einzelnen Stücken möglich.

Auch die Konsistenz des Organs spielt hierbei eine Rolle. So scheiterte in dem oben erwähnten Fall 5 die totale Enukleation an der großen Weichheit des Organs, und auch in dem oben angeführten Fall 10 spielte die weiche Konsistenz bei der Schwierigkeit der Auslösung bedeutend mit.

Noch nicht ganz spruchreif ist die Frage, inwieweit eine totale Enukleation der Prostata mit Erhaltung der Pars prostatica urethrae möglich ist. Nach den Lehrbüchern der Anatomie wäre eine solche Operation eine Unmöglichkeit, da Urethralschleimhaut und Prostatagewebe unmittelbar ineinander übergehen. Ebenso hat z. B. Rydigier deswegen die Resektion der Prostata mit Erhaltung des der Pars prostatica urethrae anliegenden Teils der Drüse empfohlen. Dagegen behauptet z. B. Proust,[1]) der ein reiches Material bearbeitet hat, daß in dem größeren Teil der Fälle eine stumpfe Trennung der Urethra prostatica vom Prostatagewebe möglich sei.

In unseren Fällen mußte immer der entsprechende Teil der Urethra mit fortgenommen werden; jedoch ist die Möglichkeit ohne weiteres zugegeben, daß in manchen Fällen bei der Enukleation die Urethra geschont werden könne. Nach den von mir untersuchten Präparaten zu schließen, scheint bei den großen und harten Drüsen eher eine Bindegewebemembran zwischen Prostata und Urethra vorhanden zu sein als bei den kleinen und weichen. Vielleicht auch mag die Operationsmethode von Proust (Spaltung der Prostata in der Medianlinie bis ins Lumen der Urethra hinein) eine Enukleation erleichtern.

In mehreren unserer Fälle war aber jedenfalls nicht daran zu denken, eine reine Enukleation vorzunehmen, nämlich da, wo ein präurethraler Teil der Prostata stärker entwickelt war. So besitzen wir ein Präparat (Fall 3), in dem die herausgenommene Prostata vollständig ringförmig die mit entfernte Urethra umschließt.

Ein sehr wichtiger Punkt ist die Frage der Drainage. Während früher bei suprapubischer Prostatektomie eventuell

1) Prostatektomie 1904.

noch eine Urethrotomie angeschlossen wurde, um auch nach dem Perineum zu drainieren, ist zuletzt, wenn der Zustand der Blase ein guter war (Fall 9), die suprapubische Wunde vollständig geschlossen und nur ein Dauerkatheter in die Urethra eingelegt worden. Die Amerikaner gehen ja noch einen Schritt weiter und lassen auch den Dauerkatheter weg; jedoch ist nicht einzusehen, warum man die Blasenwunde einer solchen Inanspruchnahme aussetzen soll. Jedenfalls soll der Grad der bestehenden Cystitis für das Verhalten in dieser Hinsicht maßgebend sein. Bei klarem Urin wird man natürlich eher einen primären Verschluß der Blasenwunde (dasselbe gilt ja auch für die Wunde bei der perinealen Methode) riskieren, als bei einem ammoniakalisch zersetzten. In letzterem Falle dürfte auch wohl die Blasenwunde keine große Tendenz zur primären Heilung haben. In mehreren Fällen ist bei stärker infiziertem Urin an die suprapubische Operation eine Urethrotomia externa angeschlossen worden. Die perineale Wunde ist regelmäßig ohne Fistelbildung geheilt.

Ich komme nun zur Nachbehandlung, für die sich wenig allgemeine Vorschriften geben lassen. Die Dauer der Drainage richtet sich vor allem nach dem Grade der bestehenden Cystitis. Wichtig ist bei den alten Leuten, daß es durchaus nicht nötig ist, die Patienten, solange sie den Dauerkatheter, resp. das Drainrohr haben, im Bett zu behalten. Wir lassen die Leute sehr bald schon mit dem Dauerkatheter im Stuhl sitzen und sogar herumgehen. Den Schluß der suprapubischen Wunde zu erreichen, ist oft nicht ganz leicht. Man braucht den Dauerkatheter keineswegs so lange liegen zu lassen, bis die Wunde geschlossen ist, sondern man kommt manchmal sehr schnell zu einem Resultat, wenn man ihn fortnimmt, täglich ein- bis zweimal katheterisiert und spült und den nach oben austretenden Urin ruhig in den Verband laufen läßt.

Was die Resultate betrifft, so hatten wir zunächst einen Todesfall im Anschluß an die Operation zu beklagen (Fall 12).

Es handelte sich um einen Diabetiker, der nach ganz kurzer kohlehydratarmer Nahrung zuckerfrei war. Auch die nochmalige Untersuchung vor der Operation ergab vollständige Zuckerfreiheit bei nur wenig beschränkter Kohlehydratzufuhr. Die Operation (mit Stovainrückenmarksanästhesie ausgeführt) verlief glatt. Dem Patienten ging es die ersten Tage, abgesehen von einem kleinen

Decubitus, vollständig gut. Am achten Tage trat Zucker im Urin auf. Der Decubitus vergrößerte sich trotz sorgfältigster Behandlung rapide. Patient wurde, während die Blasenwunde vollkommen reaktionslos war, komatös (reichlich Aceton) und ging im Coma zugrunde.

Bei dem oben erwähnten Fall 3 verschlimmerte sich infolge wenig sorgsamer Nachbehandlung die schon gebesserte Pyelitis von neuem, und es trat drei Monate nach der Operation der Exitus ein.

In einem Fall (Fall 7) konnten wir nichts Näheres über das jetzige Befinden erfahren. Als Patient vor $1^1/_4$ Jahr das Krankenhaus verließ, bestand eine Incontinentia urinae.

Ebenso haben wir in einem andern Fall (Fall 10) eine vorläufige Inkontinenz zu verzeichnen. Hier handelte es sich, wie oben erwähnt, um eine nur minimal vergrößerte Prostata, kombiniert mit einem Divertikelstein der Blase. Bei der sehr schwierigen Operation war eine stärkere Zerreißung der Blase nicht zu vermeiden.[1]) Patient ist jetzt acht Wochen post operationem. Es ist also noch Hoffnung vorhanden, daß wieder Kontinenz auftritt. Ueber diese Inkontinenz nach der Prostatektomie ist viel diskutiert worden.

Unter anderem hat Harrison in der oben erwähnten Arbeit die Ansicht ausgesprochen, daß sie nach der suprapubischen Operation seltener aufträte als nach perinealer. Unsere Resultate — unter zwölf Fällen zweimal und hier möglicherweise nur vorübergehend — würden für diese Ansicht sprechen; jedoch sind die Statistiken wohl noch zu klein, um darüber ein definitives Urteil abzugeben.

Ein Punkt aber, auf den ich bei Betrachtung der anatomischen Präparate aufmerksam wurde, scheint mir für die Erklärung dieser Inkontinenz von Bedeutung. Wir haben mehrere Präparate von Fällen, bei denen die Prostata samt vorderem und hinterem Teil der Pars prostatica urethrae fortgenommen worden ist. In einem Falle (Fall 3) ist dies besonders schön zu sehen, wo der präurethrale Teil der Prostata etwas stärker als gewöhnlich entwickelt ist und die Prostata ringförmig die mit entfernte Urethra umgibt. Mag nun, wie die einen (Socin) meinen, der Sphincter internus vor oder, wie es nach anderen Arbeiten (Jores) scheint, unter und hinter dem Mittellappen der Prostata liegen, jedenfalls ist er in diesen Präparaten mit entfernt. Er ist ja auch bei der Prostatahypertrophie nach übereinstimmenden Ansichten so atrophisch, daß er eine wesentliche Leistung kaum zu vollbringen vermag.

1) Anmerkung bei der Korrektur: Inzwischen ist die Inkontinenz fast vollständig verschwunden.

Woher kommt es nun, daß in diesen Fällen eine vollständige Kontinenz besteht? Ich kann mir das nur so erklären, daß für den fehlenden, resp. atrophischen Sphincter internus ein anderer Muskel vikariierend eintritt. Als solcher kann meiner Meinung nach nur der sogenannte Sphincter membranaceus, die Muskelmasse, die die Pars membranacea der Harnröhre umschließt und schon physiologisch den Sphincter unterstützt, in Betracht kommen. Eine Inkontinenz nach Prostatektomie ist, wie ich meine, auf eine geringe Entwicklung oder Läsion dieses Muskels zurückzuführen.

Zum Schlusse gebe ich noch eine Uebersicht der Resultate:

Von zwölf Fällen sind drei die oben besprochenen partiellen Prostatektomien (Fall 4, 5, 8). In zwei Fällen ist der Erfolg vollständig, in einem mit Blasenstein kombinierten Fall (Fall 8) ist das Resultat wegen der noch vorhandenen Retention schlecht. Dreimal täglich Katheterismus notwendig. Nur die Cystitis ist fast verschwunden.

Bei den übrigen neun Fällen wurde überall die totale Prostatektomie mit suprapubischem Schnitt ausgeführt.

In zwei Fällen (Fall 10 und 13) Kombination mit Blasenstein.

Zwei Fälle (10 und 13) sind noch in Behandlung. Der eine davon ist der oben erwähnte mit noch bestehender Inkontinenz. Bei dem anderen war eine suprapubische Fistel, von einer früheren Cystostomie herrührend, vorhanden. Bei ihrer Erweiterung stieß man zuerst auf einen Blasenstein, dann auf eine, aus zwei sehr großen Seitenlappen bestehende Prostata, die entfernt wurde. Der Verlauf ist bis jetzt ein glatter.

Ein Fall (Fall 2, s. o.) ist drei Monate nach der Operation an Pyelitis gestorben.

Ueber einen Fall (Fall 7), der zur Zeit der Entlassung an Inkontinenz litt, konnte nichts Näheres in Erfahrung gebracht werden.

Die übrigen vier Fälle (1, 3, 6, 9) lassen in normalen Zwischenräumen Urin. Es besteht keine Retention oder Inkontinenz. Katheterismus ist nicht notwendig.

Schließlich noch ein Wort über die mikroskopischen Befunde. Es handelte sich in allen Fällen um vorwiegend glan-

duläre Formen. Eine maligne Degeneration, die nach Albarran viel häufiger besteht, als angenommen wird (etwa 14 % der Fälle), konnte bei uns nur in einem Falle nachgewiesen werden.

Zum Schlusse erlaube ich mir, meinem verehrten Chef, Herrn Prof. Israel, für die Anregung zu dieser Arbeit, sowie für die Ueberlassung des Materials meinen ergebenen Dank auszusprechen.

Bemerkungen über Operationen am Magen und am Pancreas.[1])

Von **W. Körte.**

M. H.! Indem ich Ihnen eine Anzahl von kürzlich auf meiner Abteilung operierten Fällen von Magenerkrankungen vorstelle, möchte ich daran einige Worte über verschiedene wichtige Fragen, betreffend die Chirurgie des Magengeschwürs, anknüpfen. Die von Billroth und seinen Schülern (Gussenbauer, Wölfler, v. Hacker u. a.) ins Leben gerufene Magenchirurgie beschäftigte sich zunächst ausschließlich mit der Bekämpfung der schlimmsten Erkrankungsform, des Carcinoms. Erst allmählich wurden das runde Magengeschwür und seine Folgezustände (narbige Pylorusstenose, Sanduhrmagen) als viel dankbarere Objekte chirurgischen Eingreifens erkannt, worauf allerdings Gussenbauer bereits in seiner grundlegenden experimentellen Arbeit über Magenresektion hingewiesen hatte. Die reguläre Operationsmethode war dabei die Gastroenterostomie nach Wölfler oder nach v. Hacker, die Resektion wurde zunächst als zu gefährlich verworfen. Für die narbigen Verengerungen und Verschließungen des Pylorus genügte die Anlegung einer neuen Verbindung zwischen Magen und Dünndarm (Jejunum). Wenn aber noch offene Geschwüre, sei es am Pylorus, sei es an andern Stellen des Magens, bestanden und wegen lebhafter, auf internem Wege nicht zu beseitigender Beschwerden eine chirurgische Behandlung erforderlich machten, so konnte durch die Gastroenterostomie die Heilung des offenen Ulcus nur indirekt befördert werden, insofern als die Entleerungsverhältnisse des Magens günstiger gestaltet wurden und der saure Speisebrei

1) Siehe die Verhandlungen im I. Teil dieses Bandes, S. 103.

weniger lange auf die Geschwürsfläche einwirkte. Man nahm an, daß die schnellere Zusammenziehung des entleerten Magens und die kürzere Einwirkung des irritierenden Inhalts die Vernarbung des Geschwürs begünstigen würden. Dies tritt auch sicherlich in vielen Fällen ein, jedoch nicht immer, zuweilen und besonders in den schweren Formen des Magengeschwürs mit harten, schwieligen Rändern und mit einem tief eingefressenen, in Leber oder Pancreas eingedrungenen Grunde bleibt die Heilung aus, die Beschwerden halten an. Für solche Fälle ist von Brenner, Riedel, Jedlicka, Ali Krogius, Bakes u. a. die Resektion des callösen Geschwürs vorgeschlagen und in vielen Fällen mit Erfolg ausgeführt worden. Diese Operation ist unbestreitbar sehr viel schwieriger als die Gastroenterostomie, sie ist selbst technisch schwerer und eingreifender als die Resektion bei Carcinom, welches wir ja nur dann radikal operieren, wenn es noch nicht mit den Nachbarorganen verwachsen ist. Dem gegenüber wird als Vorteil der Resektion des callösen Geschwürs hervorgehoben, daß damit das Leiden tatsächlich beseitigt wird, was bei der Gastroenteroanasteomose nicht sicher ist. Es sind nach diesem letzteren Eingriffe Blutungen aus dem offenen Geschwürsgrunde beobachtet worden, und es kommen gelegentlich Ulcera peptica in dem mit dem Magen vereinigten Jejunum vor. Es wird angenommen, daß die Schleimhaut des Duodenum mehr geeignet ist, der Einwirkung des stark sauren Magensaftes standzuhalten als die Schleimhaut der tiefer gelegenen Darmabschnitte.

Die Erfahrung muß lehren, ob die Resektion tatsächlich sicheren Schutz gegen das Neuauftreten von Geschwüren gibt. Wir wissen über die Genese des Ulcus ventriculi noch nicht allzuviel. Es gehört dazu eine chronische Erkrankung der Magenschleimhaut (mit die ersten Versuche darüber sind in meiner Dissertation, Straßburg 1875, mitgeteilt, seitdem vielfach von andern bestätigt); ferner abnorme Säurebildung und endlich höchst wahrscheinlich gewisse allgemeine konstitutionelle Vorbedingungen. Ob und wie oft sich nach gelungener Resektion des Geschwürs neue Ulcerationen bilden, das kann nur die Erfahrung entscheiden. Von zweien meiner Resektionsfälle wegen Ulcus ventriculi weiß ich, daß später wieder Ulcerationen aufgetreten sind. Bei einem jungen Mädchen, dem ich den geschwürig verdickten Pylorus reseziert hatte, traten etwa zwei Jahre später wieder Blutungen auf. Bei meiner ersten

Resektion eines Geschwürs an der Vorderwand des Magens (1890) mußte ich 11 Jahre nach der ersten Operation von neuem eingreifen, weil sich eine Pylorusstenose infolge von Vernarbung neu entstandener Geschwüre eingestellt hatte.

Auch Brenner, welcher zuerst 1902 über sehr gute, mittels Resektion des Ulcus callosum erzielte Erfolge berichtete und die ganze Frage anregte, hat in einer soeben erschienenen Arbeit (Langenbecks Arch. Bd. 78, S. 607) mitgeteilt, daß von seinen Resektionsfällen ein Drittel über ernstliche Störungen klagt. Da nun die Resektion ihm 28,6 Mortalität, die Gastroenterostomie nur 13,6 Mortalität und ziemlich das gleiche Resultat von Dauerheilungen wie die Resektion ergab (auch etwa $^2/_3$), so neigt Brenner jetzt mehr zur Gastroenterostomie und rät, nur dann, wenn diese nicht hilft, die Resektion anzufügen. Auch v. Eiselsberg sprach sich auf dem Brüsseler internationalen chirurgischen Kongreß sowie durch seinen Schüler Clairmont (Langenbecks Arch. Bd. 76) mehr für die Gastroenterostomie aus. Für eine Sorte von Ulcus callosum ist die Resektion zu bevorzugen, wenn sie technisch ausführbar ist, das sind die Fälle, wo man im Zweifel ist, ob nicht Carcinom vorliegt. Der entzündlich verdickte Pylorus kann ganz den Eindruck eines Carcinoms machen und erst genaue mikroskopische Untersuchung die Entscheidung bringen.

Ich stelle Ihnen hier zunächst ein junges Mädchen vor, bei welchem ich im Juni v. J. ein sehr ausgedehntes **Ulcus callosum** durch Resektion beseitigt habe.

Fall 1. Das 21jährige Mädchen (H. Fr., No. 335/05) wurde wegen heftiger Magenschmerzen, die seit fünf Jahren bestanden und sich im letzten halben Jahre sehr gesteigert hatten, am 9. Mai 1905 aufgenommen. Mehrfache Anfälle von Hämatemesis waren vorausgegangen. Die Kranke war durch Schmerz und Störung der Nahrungsaufnahme außerordentlich heruntergekommen. Der Leib war eingesunken. Man fühlte im Epigastrium eine schmerzhafte, nicht scharf begrenzte Resistenz, besonders links von der Mittellinie war ein lebhafter Schmerzpunkt. Bei der Operation am 11. Mai 1905 fand sich ein callöses Geschwür der kleinen Kurvatur, mit dem linken Leberlappen und dem Pancreas fest verwachsen. Bei der Ablösung von der Leber wurde der Magen eröffnet, und das Geschwür dann unter lebhafter Blutung im Gesunden exzidiert. Es resultierte ein unheimlich großer Defekt, welcher durch zahlreiche Knopfnähte in zwei Reihen verschlossen wurde. Da an der Operationsstelle eine Verengerung des Magenlumens entstanden war, wurde eine Gastro-

enterostomia retrocolica hinzugefügt. Die Patientin überstand den sehr erheblichen Eingriff recht gut, die Heilung ging glatt vonstatten, und Sie sehen, daß sie jetzt in blühendem Ernährungszustande ist. Die fernere Beobachtung muß lehren, ob der erzielte schöne Erfolg dauernden Bestand hat. Ein weiterer Fall von Resektion bei Ulcus callosum wurde kürzlich von mir operiert und befindet sich jetzt auf dem Wege zur Heilung, die jedoch noch nicht abgeschlossen ist.[1])

Die Schwierigkeit der Operation liegt darin, daß sie nicht so typisch ausführbar ist, wie eine Resektion wegen beweglichen Carcinoms. Man kann immer erst nach dem Befunde bei der Eröffnung des Bauches den Plan machen. Ferner ist die Blutung eine stärkere als bei der typischen Resektion, welche ja fast ohne Blutverlust auszuführen ist. Sodann weichen die Ränder der Magenwände sehr stark und unregelmäßig auseinander, sodaß die Vereinigung schwieriger ist. Man muß sich durch Situationsnähte die zueinander gehörigen Ränder fixieren. Endlich ist es oft notwendig, bei weit geöffnetem Magen zu operieren, das Operationsterrain muß sehr sorgfältig abtamponiert werden, um Infektion zu verhüten. Dagegen geben die dicken, sehr blutreichen Magenwände gute Chancen für die Naht.

Der zweite Patient, welchen ich Ihnen zeige, ist ein Beispiel dafür, daß nach gut gelungener **Gastroenterostomie** später neue Ulcerationen in der Umgebung der Magendarmfistel entstehen können, welche das Resultat zerstören.

Fall 2. Bei dem jetzt 35jährigen Mann (L. P. 838/05) wurde am 24. Februar 1902 wegen narbiger Pylorusstenose die Gastroenterostomia posterior gemacht mit zunächst sehr gutem Erfolge. Seit Anfang dieses Jahres traten wieder Beschwerden auf. Am 3. Juni 1905 kam der Patient mit akuter Peritonealreizung, ausgegangen von akuter Wurmfortsatzentzündung, ins Krankenhaus. Am zweiten Krankheitstage wurde die Radikaloperation gemacht. Bald danach nahmen die Beschwerden von seiten des Magens zu, es trat wieder copiöses Erbrechen ein, sodaß am 20. Oktober 1905 der Magen nochmals freigelegt wurde. Nach Inzision an seiner Vorderwand wurde mit dem Finger das Innere abgetastet, und dabei fand sich, daß der Pylorus mit dem Finger nicht passiert werden konnte, die Anastomose mit dem Jejunum war als ein harter narbiger Ring fühlbar, in dessen Mitte etwa eine mittlere Metallsonde in den Darm eindrang. Beim Hochschlagen des Colon und

[1]) Anmerkung bei der Korrektur: Die Heilung der Magenwunde ist jetzt vollendet. Patientin kann essen und erholt sich.

Netzes sah ich, daß die Anastomosenstelle, welche ich im Mesocolon mehrere Finger breit vom Colon entfernt angelegt hatte, bis dicht an das Colon transversum herangerückt war. Von der bei der ersten Operation angelegten Enteroanastomose war merkwürdigerweise nichts mehr zu bemerken. Ich habe dann am 20. Oktober 1905 eine neue Magendarmanastomose (antecolica) angelegt, und hoffe, daß diese besser vorhalten wird.

Die bei dem Patienten gelegentlich der zweiten Operation vorgefundenen Veränderungen an der zuerst angelegten Anastomose lassen sich nur so erklären, daß in ihrem Bereiche von neuem Ulcerationen auftraten, durch deren Vernarbung sowohl die Magendarmfistel als auch die Verbindungsöffnung zwischen den beiden Schlingen des Jejunum narbig zusammengezogen wurden. Ich bemerke, daß die erste Gastroenteroanastomose und Enteroanastomose mittels zweireihiger fortlaufender Zwirnnaht gemacht worden war.

Für diejenigen Fälle, wo das Ulcus den Pylorus nach dem Duodenum zu überschreitet und deshalb schwierig oder garnicht zu exzidieren ist, hat v. Eiselsberg zuerst vorgeschlagen, die **Ausschaltung des Pylorus** zu machen. Der Magen wird unmittelbar vor dem Pylorus zwischen zwei Klemmen durchtrennt und jede Oeffnung für sich vernäht, dann muß eine Gastroenterostomie die Verbindung zwischen Magen und Dünndarm wieder herstellen. Diesen Eingriff habe ich bei dem nächsten Patienten vorgenommen.

Fall 3. Der 35jährige Patient M. Fr. (No. 700/05) litt an Beschwerden, welche auf Gallensteine zurückzuführen waren, außerdem bestanden Zeichen von Ulcus ventriculi. Bei der am 29. Mai 1905 vorgenommenen Operation wurde zunächst die sehr verwachsene, steinhaltige Gallenblase entfernt. Der Pylorus und der darunter gelegene Abschnitt des Duodenum war in Schwarten eingebettet. Ich tastete von einem kleinen Einschnitt in den Magen den Pylorus und das Duodenum ab und fand dort Ulcerationen mit narbigen, verdickten Rändern. Die mikroskopische Untersuchung eines ausgeschnittenen Stückchens ergab später chronische Entzündung (Prof. Benda). Da eine Resektion wegen der dichten Verwachsungen untunlich erschien, so durchtrennte ich den Magen dicht über dem Pylorus zwischen zwei Klemmen und vernähte jederseits das Lumen mit doppelreihiger Naht. Alsdann wurde eine neue Kommunikation mit dem Jejunum retrocolisch angelegt. Der Eingriff wurde gut überstanden und hat zur Heilung geführt. Sie fühlen im Epigastrium jetzt noch eine Verdickung an der Stelle, wo die Magendurchtrennung ausgeführt wurde.

Ich glaube, daß die Pylorusausschaltung in solchen Fällen, wo die Exzision sehr schwierig oder unmöglich ist, eine sehr nützliche Operation ist, weil dadurch die fernere Reizung der geschwürigen Fläche am Pylorus durch den sauren Magensaft wegfällt und die in Ruhestand versetzte Geschwürsgegend ausheilen kann. Auch für das Ulcus duodeni ist der Eingriff zweckmäßig.

Auf dem letzten Chirurgenkongreß warf Kausch die Frage auf, ob eine **Magendilatation** ohne Pylorusstenose vorkomme. Ich hatte damals einen derartigen Fall noch nicht gesehen, wurde aber durch den Befund bei der bald danach operierten vierten Patientin, die ich Ihnen hier zeige, darüber belehrt, daß Dilatation ohne eigentliche Verengerung des Ausganges vorkommen kann.

Die Krankengeschichte ist kurz folgende:

Fall 4. M., Clara, 55 Jahre alt. 66/05. 7. April bis 6. Mai 1905. Vorgeschichte: Seit dem 18. Jahre magenkrank; keine Hämatemesis, viel saures Aufstoßen. Schmerzanfälle alle vier Wochen. Seit zwei Jahren stärkere Beschwerden; täglich Erbrechen, aufsteigende Säure. Zuletzt alles erbrochen, sehr abgemagert. Behandlung seit einem halben Jahre mit Spülungen und Nährklistieren. Befund: Sehr mager. Beiderseits Ren mobilis. Magen dilatiert: zwei Querfinger unter Schwertfortsatz bis drei Querfinger unterhalb des Nabels. — Chemisch: Keine Milchsäure, keine freie Salzsäure, Gesamtazidität 35. Operation: A.-C.-A.-Narkose, Schnitt vom Processus ensiformis bis Nabel. Magen groß, starke Gastroptose. Am Pylorus keine Narben. Keine Verwachsungen mit der Gallenblase. Eröffnung der Bursa omentalis, keine Adhäsionen. Pancreas normal. Als Grund für die Dilatation findet sich nur die starke Gastroptose, durch welche eine Knickung am Pylorus entstand. Gastroenterostomia retrocolica. Verlauf ungestört. Kochsalz subcutan. Nährklistiere. 24. April Nähte entfernt. Kein Erbrechen seit der Operation. 6. Mai: Geheilt entlassen. Vorstellung 13. November 1905. Patientin hat sich erholt, sie kann gut essen, hat an Gewicht zugenommen und befindet sich sehr wohl.

Die sehr beträchtliche Dilatation des Magens, welche zu starker motorischer Insuffizienz geführt hatte und welche bei der Operation konstatiert wurde, kann in diesem Falle nur erklärt werden durch die starke Gastroptose. Die kleine Kurvatur stand so tief, daß das Pancreas in ganzer Ausdehnung oberhalb derselben lag. Da der Pylorus und das Duodenum festgeheftet sind, so entsteht in einem solchen Falle, wenn der

schlaffe Magen durch Inhalt ausgedehnt wird, eine Abknickung an dem Pylorus, welche zur Dilatation führt. Schließlich kann der erschlaffte Magen den Inhalt nicht mehr in das Duodenum befördern, es tritt völlige motorische Insuffizienz ein, wie in dem vorgestellten Falle. Die Gastroenterostomia posterior an der tiefsten Stelle des Fundus ist das beste Mittel dagegen.

Es ist in letzter Zeit wiederholentlich darauf hingewiesen worden, daß sich auf dem Boden chronischer Magengeschwüre Carcinom entwickeln kann. Ich zeige Ihnen hier zwei in letzter Zeit wegen **Magencarcinom** operierte Patienten sowie ein Präparat von geheilter Resektion des carcinomatösen Magens, weil in allen drei Fällen der Ausgang des Carcinoms von Magengeschwüren sehr wahrscheinlich ist.

Fall 5. G., Luise, 36 Jahre alt, Köchin. 1663/05. 5. Oktober bis 8. November 1905.

Vorgeschichte: Seit drei Jahren magenleidend. Seit April 1905 täglich nach dem Mittagessen Schmerzen, seit Mitte August regelmäßiges Erbrechen nach der Mahlzeit; kaffeesatzartiges Erbrechen von Prof. Litten beobachtet. Befund: Schmerzen im Epigastrium; Tumor nicht zu fühlen. Keine Dilatation. Chemismus: Salzsäure positiv, Milchsäure negativ, Gesamtazidität 35. Operation 13. Oktober 1905. Alypininfiltration, Schnitt vom Schwertfortsatz bis Nabel. Tumor am Pylorus leicht zu fühlen, beweglich. Narkose (40 g A.-C.-A.). Am Pylorus und Duodenum viel Adhäsionen, Bursa omentalis zum Teil obliteriert. Einige Drüsen an der großen und kleinen Curvatur dicht am Magenrand. Mesocolon frei. Typische Resektion im Gesunden. Keine Blutung. Durchtrennung zwischen Klammern möglichst nahe der Cardia, mehrreihige Naht bis auf den unteren Winkel. Ablösen vom Pancreaskopf. Durchtrennung des Duodenums zwischen Klammern. Vereinigung durch mehrreihige Naht; Netz darüber. Etagennaht. Mikroskopische Untersuchung (Prof. Benda): Scirrhöses carc. (auf Ulcusnarbe?). Verlauf fieberfrei und ungestört. Am sechsten Tage nach der Operation Abortus im dritten Monat. — Heilung.

An dem Präparate, welches ich herumreiche, sehen Sie, daß der Magen in beträchtlicher Ausdehnung reseziert ist. Das Carcinom sitzt an der kleinen Curvatur, welche die für Ulcus callosum typische Verkürzung aufweist, die Neubildung reicht bis an den Pylorus, den sie eben beginnt in Mitleidenschaft zu ziehen. Die Patientin hat sich nach dem Eingriffe sehr erholt.

Auch bei dem zweiten Patienten ist die Entstehung des Carcinoms auf dem Boden eines Ulcus wahrscheinlich.

Fall 6. Der 46jährige Mann (2954/05) hatte seit mehreren Jahren unbestimmte Magenbeschwerden, die seit drei Vierteljahren stark zugenommen hatten, tägliches Erbrechen, starke Abmagerung (Prof. Dr. Rosenheim). Man fühlte an dem kachektisch aussehenden Manne dicht oberhalb des Nabels, etwas rechts von der Mittellinie, einen gänseeigroßen, höckerigen, beweglichen Tumor. Alle Nahrung wurde erbrochen, dabei bestand eine sehr geringe Gesamtazidität von 18, keine Milchsäure, keine Salzsäure. Die Operation wurde am 19. Oktober 1905 mit Alypininfiltration und zeitweiser, leichter Narkose ausgeführt. Der gefühlte Tumor bestand aus einem unter dem Pylorus gelegenen Drüsenkonglomerat. Der etwa ebensogroße Pylorustumor war von der Leber bedeckt und erst nach deren Lüftung zugängig. Auch im Ligamentum gastrohepatic. fanden sich geschwollene Lymphdrüsen, die sich jedoch mit dem Tumor entfernen ließen. Das Mesocolon war frei, ebenso die Leber. Daher wurde die typische Resektion (Billroth I) ausgeführt. Der Drüsentumor unter dem Pylorus erforderte besonders sorgfältige Präparation, welche die Vasa mesenterica super. freilegte. Diese wurden sorgfältig geschont und mit Peritoneum übernäht. Die Untersuchung des Tumors, welchen ich Ihnen herumreiche, ergab ein medulläres Carcinom (Prof. Benda). Die Heilung verlief ohne Zwischenfall von seiten der Wunde, nur zeigte sich nach dem Erwachen aus der Narkose eine Lähmung des linken Armes, welcher während der Operation nach oben gehalten worden war. Auch diese Narkosenlähmung ist jetzt im Verschwinden.

Dann zeige ich Ihnen hier noch ein Präparat, welches eine vollkommen geheilte Magenresektion vier Wochen nach der Operation darstellt.

Fall 7. Die Operation wurde am 11. Oktober v. J. bei einem 49jährigen, sehr dekrepiden Manne vorgenommen, welcher in jungen Jahren mehrfach Magenblutungen gehabt hatte, dann 15 Jahre lang ganz gesund gewesen war und erst seit einem halben Jahre wieder Magenbeschwerden gefühlt hatte. Bei der Aufnahme bestand völliger Verschluß des Pylorus durch eine hühnereigroße, bewegliche Geschwulst. Der Körper war auf das äußerste abgemagert. Im Magen fanden sich nur sehr geringe Mengen von Milchsäure, keine Salzsäure. Nach Vorbereitung durch subcutane Infusionen, Darmeingießungen, Coffeininjektionen wurde am 11. Oktober 1905 die Magenresektion nach Billroth I ausgeführt, es wurde ein Stück von 17 cm an der großen, 7 cm an der kleinen Curvatur entfernt. Diese letztere war außerordentlich verkürzt (Ulcusnarbe). Der Patient überstand den Eingriff über Erwarten gut, er erhielt gleich danach flüssige Nahrung, konnte bereits acht Tage später reichlich ernährt werden und wurde sehr bald im Bette aufgesetzt. Trotzdem trat keine Erholung ein, etwa drei Wochen nach der

Operation begann ein Kräfteverfall, der trotz aller Mittel zunahm und vier Wochen post operationem zum Exitus führte. Die Magenwunde zeigte sich bei der Sektion tadellos verheilt, und es fanden sich keine makroskopisch erkennbaren Metastasen in den Drüsen des Bauches. Das Herz war im Verhältnis zur Körpergröße auffallend klein und schlaff, seine Muskulatur in brauner Atrophie.

An dem herausgenommenen Präparat sehen Sie hier, daß das Duodenum an dem unteren Winkel des Magenrestes angeheilt ist. Auf der Serosa- wie auf der Mucosaseite sehen Sie feste Vereinigung, die Nahtfäden erkennt man noch in der Schleimhaut. Zugleich können Sie sehen, daß die Okklusionsnaht bis auf etwa 2 oder 3 cm an die Cardia herangeht, daß also an der kleinen Curvatur sehr hoch hinauf reseziert ist, vom Fundus, der sehr dilatiert war, steht noch ein größeres Stück. — Die Chancen für eine länger dauernde Heilung wären gute gewesen, wenn der Kranke den nötigen Eingriff nicht bis zur völligen Erschöpfung der Kräfte hinausgeschoben hätte.

Im Anschlusse an die Fälle von Magenoperationen möchte ich Ihnen noch zwei Patienten vorstellen, welche wegen **akuter Pancreasentzündung** mit **Fettgewebsnekrosen** operiert worden sind. Die akute Entzündung des Pancreas ist, seitdem das Augenmerk der Chirurgen darauf gerichtet ist, allmählich immer häufiger zur Beobachtung gekommen. Ihr Bild ist ein ziemlich charakteristisches, sodaß die Diagnose, wenn auch nicht immer, so doch in vielen Fällen möglich ist. Die Patienten, in deren Vorgeschichte häufig über Symptome von Cholelithiasis berichtet wird, erkranken in der Regel akut, oft mit Schüttelfrost und sehr heftigen Schmerzen in der Magengrube, welche meist als Magenkrämpfe aufgefaßt werden und Gallensteinkoliken sehr ähnlich sind. Dabei besteht meist ein sehr ausgesprochener Kollaps, und es stellen sich bald die Erscheinungen von Entzündung des Bauchfelles in den oberen Partien des Leibes ein. Der Bauch ist sehr druckempfindlich, besonders in der Mitte des Epigastrium, Erbrechen und Lähmung des Darmes lassen sehr häufig an „Darmverschluß“ denken. Ein mechanischer Verschluß liegt indessen nicht vor; durch hohe Eingießungen gelingt es in der Regel, Abgang von Gas oder Darminhalt zu erzielen, und danach kann man oft in der Mitte des Epigastrium eine querverlaufende, druckempfindliche Resistenz fühlen, welche dem geschwollenen und entzündeten Pancreas entspricht. Diese Wahrnehmung ist entscheidend für die Diagnose Pancreatitis.

Bezüglich der Operation glaubte ich in meiner ersten Mitteilung über den Gegenstand (Chirurgenkongreß 1894), daß bei der ausgesprochenen Neigung zum Kollaps die Operation im akuten Stadium nicht anzuraten sei, daß man vielmehr nur dann eingreifen solle, wenn es gelänge, die Patienten in das chronische Stadium überzuführen. Weitere Erfahrungen haben mich und Andere (ich erinnere an Hahns Mitteilung in dieser Gesellschaft) belehrt, daß man auch im akuten Stadium durch die möglichst vereinfachte Operation Nutzen schaffen kann. Ja, ich glaube nach meinen jetzigen Erfahrungen, daß es durch frühzeitiges Eingreifen gelingt, den gefährlichen weiteren Folgen, Pancreaseiterung und Nekrose, vorzubeugen. Die akute Pancreatitis ist fast stets mit der disseminierten Fettgewebsnekrose im Netz, Mesenterium und retroperitonealen Fettgewebe verbunden. Wenn man bei der Operation die charakteristischen schwefelgelben, hanfkorn- bis erbsengroßen Knötchen im Fettgewebe findet, so kann man daraus die Diagnose auf Pancreatitis stellen. Im Bauchfelle findet sich stets ein entzündlicher seröser, zuweilen blutig gefärbter Erguß. Die Serosa ist gerötet, die Därme sind gebläht.

Die Krankengeschichten der beiden Fälle, welche ich Ihnen vorstellen will, sind kurz folgende:

Fall 1. 29jähriger Mann, 5. Mai bis 24. Juni 1903. Rec.-No. 403/1905. Vor einem Jahre ein Kolikanfall mit Icterus, seitdem mehrmals leichtere Kolikschmerzen. Am 30. April 1905 plötzlich erkrankt mit heftigen epigastrischen Schmerzen. Bei der Aufnahme 3. Mai (innere Abteilung Dr. Plehn) bestand Kollaps, leichter Icterus, Peritonitis, aber Abgang von Stuhl und Flatus. Am 5. Mai wurde Patient auf die äußere Abteilung verlegt. Auf Grund der Anschwellung im Epigastrium in Verbindung mit den entzündlichen Symptomen wurde eine Pancreatitis angenommen. Der Urin war ohne Zucker. Bei der am selben Tage ausgeführten Operation in der Mittellinie fand sich im Bauche viel seröse, dunkel (galligblutig) gefärbte Flüssigkeit, die Därme gebläht, die Serosa gerötet, im Netz zahlreiche, gelbe, hanfkorn- bis erbsengroße Flecke (Fettgewebsnekrosen). Aus der Gallenblasengegend lief besonders viel Flüssigkeit ab. Daher wurde am rechten Rippenrande noch ein Einschnitt gemacht. Das Pancreas war als ein harter, querverlaufender Körper vor der Wirbelsäule zu fühlen. Das Exsudat wurde ausgetupft und -gespült, dann Drainröhren und Gazestreifen eingelegt, die beiden Wunden durch einige über Gaze geknüpfte Nähte zusammengezogen. Nach anfangs stürmischen Erscheinungen

(Frost) und reichlicher seröser Sekretion trat Besserung des Befindens ein. Nach Entfernung der Tampons am fünften Tage wurden die Nähte geschlossen. Von Interesse ist, daß vorübergehend geringe Zuckermengen im Urin auftraten. Einige Zeit lang floß Galle aus der rechtseitigen Wunde, ferner stellte sich nach deren Heilung ein Ausfluß von klarer, etwas viscider Flüssigkeit aus einer Fistel in der Narbe ein, der von selbst aufhörte. Ich stelle Ihnen den Patienten jetzt, sieben Monat post operationem, geheilt vor.

Sehr ähnlich war der Verlauf in dem zweiten Falle, welcher noch jetzt im Krankenhause liegt.

Fall 2. Georg D., 35 Jahre alt. 7. Oktober 1905. Rec. No. 2820/05.

Vorgeschichte: Stets gesund gewesen. Vor zwei Wochen kurzandauernder, krampfartiger Anfall von Leibschmerzen, die in das Hypogastrium verlegt werden. Vor fünf Tagen plötzliche Erkrankung mit außerordentlich starken Leibschmerzen, die nicht lokalisiert werden können. Zusammenbrechen, allgemeine Schwäche. Seitdem kein Stuhl, viel Erbrechen, Singultus. Als Ileus in die Anstalt geschickt.

Befund: Kleiner Patient; ganz leichter Icterus. Verfallenes Aussehen, Klagen und Stöhnen über Leibschmerzen, aber keine Facies abdominalis. Zunge trocken, borckig. Singultus, Erbrechen. Puls 120, klein. Temperatur 38°. Abdomen aufgetrieben, besonders Epigastrium, wurstförmige, querliegende Resistenz. Starke Bauchdeckenspannung, diffuse Druckempfindlichkeit. Preßatmung. Linke Lumbalgegend auch leicht schmerzhaft. Im Urin 1% Zucker. Diagnose: Pancreatitis acuta. Darreichung von Analepticis. Verlauf: Patient erholt sich, Kollaps und Erbrechen schwindet. Nach 14 Tagen setzen täglich mehrfache Gallensteinkoliken ein mit vermehrten Schmerzen im Epigastrium. Operation am 26. Oktober. Schnitt in der Medianlinie. Sehr viel Fettgewebsnekrosen im praeperitonealen Fett und Netz, das sehr verdickt ist. Lig. gastrocolic. stumpf durchbohrt, an den Wänden der Bursa oment. besonders viel Nekrosen. Pancreas zu fühlen, sehr hart, vergrößert, stellenweise tumorartig. Eine harte Stelle wird eröffnet, nekrotische Massen entfernt. Colon in die Höhe geschlagen: Pancreas fühlt sich auch da bis weit nach links sehr hart an. Gallenblase weit nach rechts, enthält Steine. Cholecystektomie. Gallengänge frei. Drain in den Choledochus. Tampons auf die Leber und auf das Pancreas. Naht. Präparat: Gallenblase entzündet, 11 cm lang. 6 bohnengroße Steine. Viel Gries. Cholecystitis. Verlauf gut. 2. Tag: Magenspülung. Drains und Tampons successive entfernt. 8. Tag: Choledoch.-Rohr entfernt, aus dem viel Galle lief. Nach zwölf Tagen Nähte entfernt. Die Gallenabsonderung hört allmählich auf, dagegen stießen sich aus der auf das Pancreas führenden Fistel größere und kleinere

nekrotische Fetzen ab. Dieser Prozeß dauert noch jetzt an und macht es nötig, die Fistel noch drainiert zu erhalten. Das Allgemeinbefinden des Patienten ist ein gutes, die Schmerzen haben gänzlich aufgehört, so daß völlige Heilung zu erhoffen ist.

Die beiden Fälle stellen typische Beispiele des oben kurz skizzierten Krankheitsbildes dar und konnten vor der Operation diagnostiziert werden. Der Ausgangspunkt der Erkrankung war in Fall 2 sicher, in Fall 1 wahrscheinlich die Gallenblase, welche in Fall 2 zahlreiche Steine enthielt und aus diesem Grunde exstirpiert wurde. In Fall 1 wurde am sechsten Krankheitstage operiert, es fand sich ein sehr reichliches, dunkelgefärbtes Exsudat, welches entleert und durch Drainage nach außen abgeleitet wurde. Bei beiden Patienten trat eine vorübergehende Zuckerausscheidung ein. Bei dem zweiten Falle waren in den ersten Krankheitstagen die Kollapserscheinungen so bedrohliche, daß unter Darreichung von Analepticis (Coffein, Salzwasser-Infusionen) abgewartet wurde. Nach Ablauf der dritten Krankheitswoche nötigten wiederholte Schmerzanfälle zum Eingriff. Das Pancreas wurde dabei schwerer erkrankt gefunden als im ersten Falle, es war durchsetzt von gelben Nekroseherden. An zwei Stellen ging ich stumpf mit der Kornzange ein, ohne jedoch größere Abscesse zu finden. Die Ablassung des Exsudates und Drainage des Pancreas führten auch hier schnell Besserung herbei. Es kam jedoch zur Losstoßung von nekrotischen Partien aus der Drüse, welche noch nicht ganz vollendet ist.

Die Operation soll in erster Linie die Ablassung des peritonealen Exsudats und Drainierung der Bauchhöhle bezwecken. Bei schweren, mit Kollaps verbundenen Fällen soll man sich hiermit begnügen, worauf Hahn zuerst hingewiesen hat, um nicht durch kompliziertere Eingriffe den Kollaps zu steigern. Wenn der Zustand des Kranken es gestattet, so ist es zweckmäßig, das Pancreas von der Bursa omentalis aus oder von unten her durch das Mesocolon transversum oder bei seitlichem Gallenblasenschnitt im Duodenalwinkel freizulegen und direkt zu drainieren. Wenn als Ausgangspunkt der Erkrankung Cholelithiasis anzunehmen ist, so empfiehlt es sich, entweder sofort oder bei kollabierten Kranken später sekundär die Steine zu entfernen und die Gallenwege zu drainieren.

Die disseminierte Fettgewebsnekrose geht offenbar spontan zurück, wenn keine Infektion erfolgt. Kommt es da-

gegen zur Eiterung und Nekrose im Pancreas, dann werden die nekrotischen Herde im Fettgewebe mit in den Jauchungsprozeß hineingezogen und die Ausbreitung des letzteren dadurch begünstigt. Die **Entzündung im Pancreas** kann sich in leichteren Fällen spontan zurückbilden, in schwereren kommt es zur Eiterung und Abstoßung brandiger Partien. Ich habe den Eindruck, daß man durch frühzeitiges Eingreifen und Drainage dem Fortschreiten der Pancreatitis vorbeugen und die schlimmen Folgen — Ausbildung einer großen Jauchehöhle in der Bursa omentalis — vermeiden kann.

Mit den in meinem Buche über Chirurgie der Leber und Gallenwege (Kapitel X, S. 169 ff.) mitgeteilten vier Fällen habe ich im ganzen sechsmal wegen akuter Pancreatitis und Fettgewebsnekrose operiert, mit günstigem Ausgang. — (Einen weiteren Fall berichtete Herr Kollege Brentano in der gleichen Sitzung.)